


ФГБОУ ВО «Уральский государственный медицинский университет»
Министерства здравоохранения Российской Федерации
Стоматологический факультет



СЛОЖНЫЕ КЛИНИЧЕСКИЕ КЕЙСЫ ПАРОДОНТОЛОГИИ

Учебное пособие для студентов



ХЛОРГЕКСИДИН
0,05% водный раствор



4

5



ФГБОУ ВО «Уральский государственный медицинский университет»
Министерства здравоохранения Российской Федерации
Стоматологический факультет

СЛОЖНЫЕ КЛИНИЧЕСКИЕ КЕЙСЫ ПАРОДОНТОЛОГИИ

Учебное пособие для студентов

Екатеринбург
2025

УДК 616.314–085 (311.2–02)

ББК 76.17

С 48

Рекомендовано к изданию
объединенным Ученым советом
стоматологического и фармацевтического факультетов
ФГБОУ ВО УГМУ Минздрава России (протокол № 8 от 12.04.2024 г.)

С 48 СЛОЖНЫЕ КЛИНИЧЕСКИЕ КЕЙСЫ ПАРОДОНТОЛОГИИ:
учебное пособие/Светлакова Е. Н., Закиров Т. В., Брусницына Е. В.,
Иощенко Е. С., Димитрова Ю. В., Легких А. В., Гинкель Д. А., Григорьева П. В. —
Екатеринбург: Издательский дом «ТИРАЖ», 2025. — 140 с.

ISBN 978-5-6053641-0-8

Учебное пособие отражает содержание учебной программы по дисциплинам «Пародонтология», «Детская стоматология» и «Профилактическая стоматология». Составлено в соответствии с современными данными о классификации, диагностике и комплексном лечении взрослых и детей с заболеваниями пародонта. Пособие иллюстрировано авторскими фотографиями.

Предназначенное для самоконтроля знаний, полученных при изучении теоретического материала, учебное пособие содержит тестовые задания и эталоны ответов к ним, а также иллюстрированные клинические задачи.

Пособие подготовлено в соответствии с учебным планом для специальности 31.05.03 Стоматология.

Авторы-составители:

Закиров Тарас Валерьевич, к.м.н., доцент кафедры стоматологии детского возраста
и ортодонтии УГМУ

Брусницына Елена Викторовна, к.м.н., доцент кафедры стоматологии детского возраста
и ортодонтии УГМУ

Иощенко Евгений Сергеевич, к.м.н., доцент кафедры стоматологии детского возраста
и ортодонтии УГМУ

Димитрова Юлия Викторовна, к.м.н., доцент кафедры ортопедической стоматологии
и стоматологии общей практики УГМУ

Легких Александр Владимирович, к.м.н., доцент кафедры терапевтической стоматологии
и пропедевтики стоматологических заболеваний УГМУ

Гинкель Дарья Андреевна, врач-стоматолог стоматологической клиники УГМУ

Григорьева Полина Викторовна, врач-ординатор кафедры стоматологии детского возраста
и ортодонтии УГМУ

Ответственный редактор: Светлакова Елена Николаевна, д.м.н., доцент, доцент кафедры
терапевтической стоматологии и пропедевтики стоматологических заболеваний УГМУ

Рецензенты: Мандра Юлия Владимировна, д.м.н., профессор, директор института
стоматологии, профессор кафедры терапевтической стоматологии и пропедевтики
стоматологических заболеваний УГМУ

Блашкова Светлана Львовна, д.м.н., профессор, заведующая кафедрой терапевтической
стоматологии ФГБОУ ВО «Казанский государственный медицинский университет»
Минздрава России

© Авторы, 2025

© ФГБОУ ВО УГМУ Минздрава
России, 2025

ISBN 978-5-6053641-0-8

СОДЕРЖАНИЕ

Список сокращений	4
Введение	5
Тесты по теме: «Клиника, диагностика заболеваний пародонта»	6
Эталоны ответов на тесты по теме «Клиника, диагностика заболеваний пародонта»	33
Тесты по теме «Лечение заболеваний пародонта»	34
Эталоны ответов на тесты по теме «Лечение заболеваний пародонта»	61
Тесты по теме «Профилактика заболеваний пародонта»	62
Эталоны ответов на тесты по теме «Профилактика заболеваний пародонта»	87
Клинические задачи по теме «Заболевания пародонта»	88
Ответы на задачи	113
Литература	135

Список сокращений

- ВИЧ — вирус иммунодефицита человека
- ВНЧС — височно-нижнечелюстной сустав
- ЖКТ — желудочно-кишечный тракт
- КЛКТ — конусно-лучевая компьютерная томография
- ПЦР — полимеразная цепная реакция
- iTOP — Individually Trained Oral Prophylaxis (индивидуальное обучение гигиене рта)
- JgA — иммуноглобулин А
- ОHI-S — Oral Hygiene Index — Simplified (Упрощенный индекс гигиены рта)
- PBI — Papilla Bleeding Index (индекс кровоточивости десневых сосочков)
- SLS — sodium lauryl sulfate (лаурилсульфат натрия)

ВВЕДЕНИЕ

Одним из наиболее сложных разделов стоматологии является пародонтология, имеющая повсеместное практическое применение. Распространенность воспалительных заболеваний пародонта и интенсивность поражения всех возрастных групп населения — медико-социально значимая проблема.

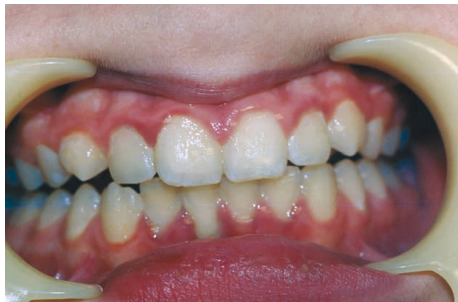Пародонтология базируется на большом объеме научно доказанных основополагающих принципов. Общеизвестно, что только персонализированное комплексное лечение воспалительных заболеваний пародонта с использованием терапевтических, хирургических, ортодонтических, ортопедических, физиотерапевтических методов и поддерживающей пародонтальной терапии дает хороший стойкий результат.

Большое внимание в современной пародонтологии уделяется ранней профилактике, регулярной поддерживающей терапии и комплексной реабилитации пациентов.

Учебное издание составлено в соответствии с базовыми принципами пародонтологии, с учетом мирового научного и клинического опыта, а также экспериментальных, лабораторных и клинических данных авторов. В настоящем издании представлены тестовые задания и эталоны ответов к ним, а также иллюстрированные клинические задачи.

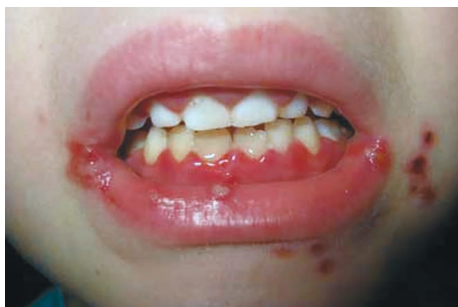ТЕСТЫ ПО ТЕМЕ
«КЛИНИКА, ДИАГНОСТИКА ЗАБОЛЕВАНИЙ ПАРОДОНТА»

1. Проанализируйте изображение и поставьте диагноз:



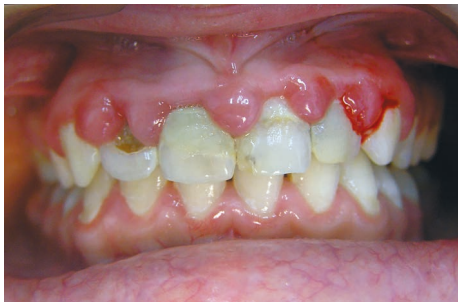- 1) Острый катаральный гингивит
- 2) Хронический катаральный гингивит
- 3) Локализованный гипертрофический гингивит
- 4) Генерализованный гипертрофический гингивит
- 5) Язвенно-некротический гингивит

2. Проанализируйте изображение и поставьте диагноз:



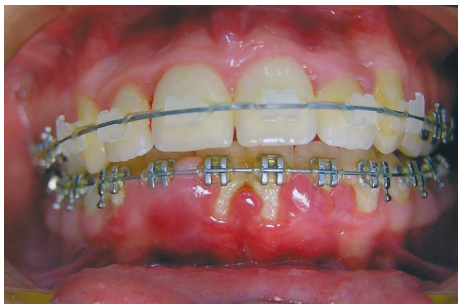- 1) Острый катаральный гингивит
- 2) Хронический катаральный гингивит
- 3) Локализованный гипертрофический гингивит
- 4) Генерализованный гипертрофический гингивит
- 5) Язвенно-некротический гингивит

3. Изучите фотографию и предположите диагноз:



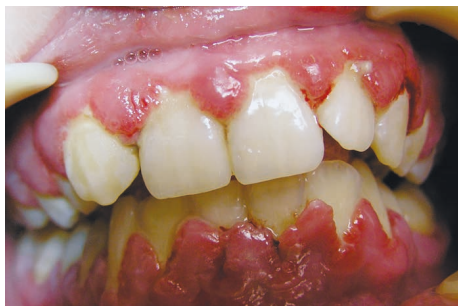- 1) Острый катаральный гингивит
- 2) Хронический катаральный гингивит
- 3) Локализованный гипертрофический гингивит
- 4) Генерализованный гипертрофический гингивит
- 5) Язвенно-некротический гингивит

4. Поставьте диагноз с учетом степени тяжести заболевания:



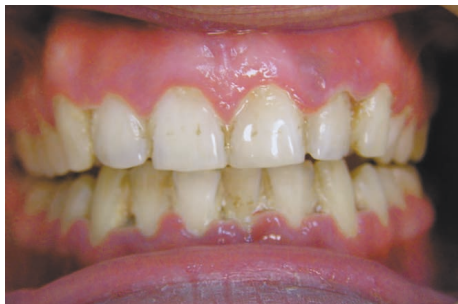- 1) Локализованный гипертрофический гингивит легкой степени
- 2) Локализованный гипертрофический гингивит средней степени
- 3) Локализованный гипертрофический гингивит тяжелой степени

5. Проанализируйте изображение и поставьте диагноз:



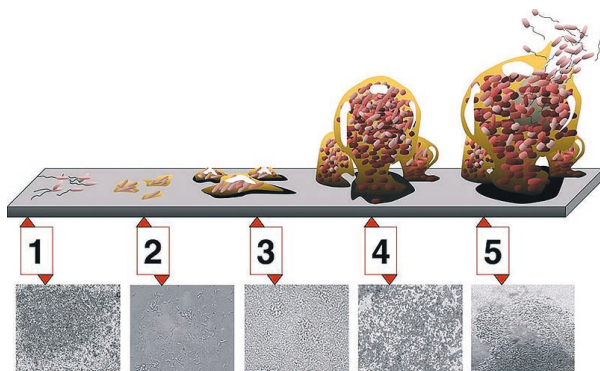
- 1) Острый катаральный гингивит
- 2) Хронический катаральный гингивит
- 3) Локализованный гипертрофический гингивит
- 4) Генерализованный гипертрофический гингивит
- 5) Язвенно-некротический гингивит

6. Изучите фотографию и предположите диагноз:



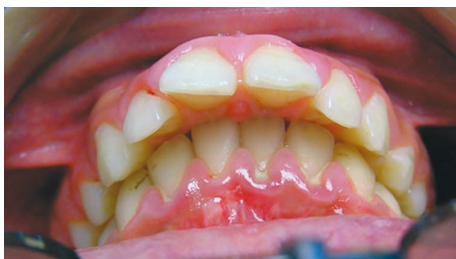- 1) Острый катаральный гингивит
- 2) Хронический катаральный гингивит
- 3) Локализованный гипертрофический гингивит
- 4) Генерализованный гипертрофический гингивит
- 5) Язвенно-некротический гингивит

7. Расположите в правильном порядке пять стадий развития биопленки:



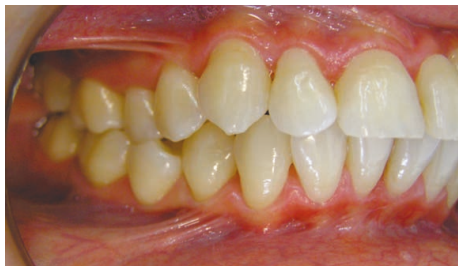- 1) Дисперсия
- 2) Фиксация
- 3) Адгезия
- 4) Созревание
- 5) Рост

8. Выберите ведущий фактор риска развития заболеваний пародонта у данного пациента:



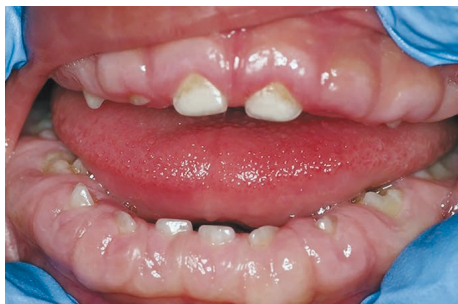- 1) Ротовое дыхание
- 2) Мукогингивальные аномалии
- 3) Аномалии строения зубов
- 4) Дефекты протезирования
- 5) Ортодонтические аппараты
- 6) Патология прикуса

9. Выберите ведущий фактор риска развития заболеваний пародонта, представленный на фотографии:



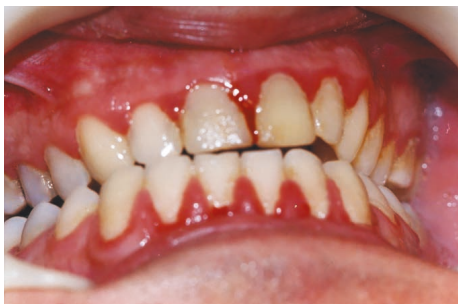- 1) Ротовое дыхание
- 2) Мукогингивальные аномалии
- 3) Аномалии строения зубов
- 4) Дефекты протезирования
- 5) Ортодонтические аппараты
- 6) Патология прикуса

10. Выберите все лекарственные средства, прием которых приводит к гиперплазии десны:



- 1) Амоксициллин
- 2) Циклоспорин А
- 3) Ибупрофен
- 4) Фенитоин
- 5) Ацикловир
- 6) Нифедипин

11. При каком заболевании ведущим симптомом является кровоточивость десен?



- 1) Генерализованный пародонтит легкой степени, обострение
- 2) Генерализованный пародонтит средней степени, ремиссия
- 3) Генерализованный пародонтит легкой степени, ремиссия
- 4) Локализованная рецессия десны
- 5) Генерализованная рецессия десны

12. При каком заболевании встречаются все нижеперечисленные особенности течения пародонтита?

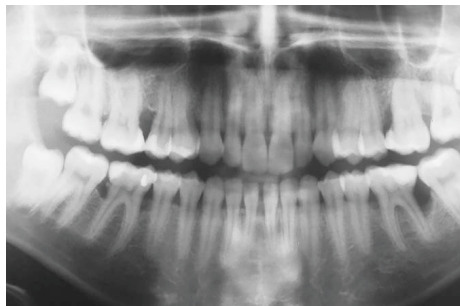
*Нарушение углеводного, липидного и белкового обмена;
Поражение сосудов (микроангиопатии), утолщение базальной мембраны концевых отделов сосудистого русла;
Снижена функциональная активность и хемотаксис лейкоцитов;
Повышение содержания глюкозы в тканевой жидкости и слюне;
Подавляются процессы коллагено- и остеогенеза;
Клиника сопровождается обильным гноетечением, образованием грануляций, гиперплазией десневого края, частым абсцедированием;
Рентгенологически выявляются очаги лакунарной резорбции.*

- 1) Аутоиммунный тиреоидит
- 2) Гипотиреоз
- 3) Язвенная болезнь желудка
- 4) Сахарный диабет
- 5) Дисплазия соединительной ткани

13. Прочитайте особенности развития заболевания и выберите правильный вариант:

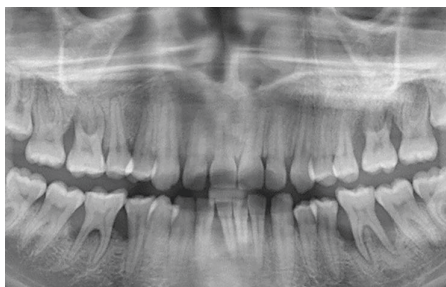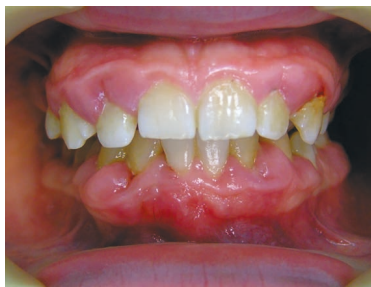- 1) Высокая степень семейной предрасположенности
- 2) Передается чаще по аутосомно-рецессивному или аутосомно-доминантному типу
- 3) Дебют заболевания в молодом возрасте
- 4) Соматически здоровы
- 5) Основное звено патогенеза — нарушение фагоцитоза лейкоцитов
- 6) Частые обострения
- 7) При локализованном процессе поражается пародонт в области первых моляров и резцов
- 8) Острый катаральный гингивит
- 9) Хронический катаральный гингивит
- 10) Локализованный гипертрофический гингивит
- 11) Пародонтит (резцово-молярная локализация)
- 12) Язвенно-некротический гингивит

14. Проанализируйте панорамную рентгенографию у юноши 17 лет, предположите диагноз:



- 1) Хронический катаральный гингивит
- 2) Локализованный гипертрофический гингивит
- 3) Генерализованный пародонтит тяжелой степени
- 4) Пародонтит (резцово-молярное поражение)
- 5) Язвенно-некротический гингивит

15. Изучите фотографии, предположите диагноз у девушки 15 лет:



- 1) Генерализованный пародонтит легкой степени
- 2) Генерализованный пародонтит средней степени
- 3) Локализованный пародонтит средней степени
- 4) Генерализованный пародонтит тяжелой степени
- 5) Локализованный пародонтит тяжелой степени

16. Назовите заболевание с поражением пародонта, основные характеристики которого перечислены ниже:

Аномальная пролиферация клеток Лангерганса;

При генерализованной форме поражаются почти все органы и системы (шейная лимфаденопатия, гепато- и спленомегалия, поражение легких, сыпь на коже и др.);

Чаще поражение скелета (географический череп, поражение челюсти);

Тяжелая прогрессирующая деструкция альвеолярной кости, переходящая на тело челюсти;

Длительное, с осложнениями, заживление после удаления зубов.

- 1) Сахарный диабет
- 2) Синдром Папийона–Лефевра
- 3) Акаталазия
- 4) Гистиоцитоз
- 5) Нейтропения

17. Назовите заболевание с поражением пародонта, основные характеристики которого перечислены ниже:

Нарушение продукции нейтрофилов;

Регулярное снижение нейтрофилов в крови в среднем 1 раз в 3 недели;

Воспаление десен и генерализованная деструкция альвеолярной кости;

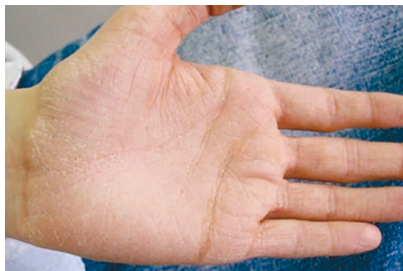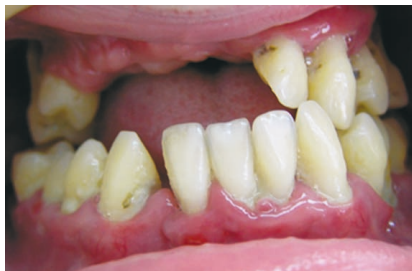Иногда инфекции кожи, отиты, пневмонии;

Диагностика: периодические анализы крови, исследование костного мозга;

Общее лечение проводит гематолог.

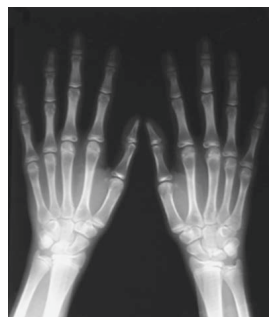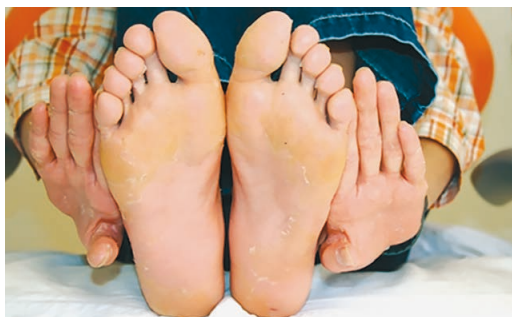- 1) Акаталазия
- 2) Гистиоцитоз
- 3) ВИЧ-инфекция
- 4) Нейтропения
- 5) Синдром Дауна
- 6) Гипофосфатазия

18. При каком заболевании развивается тяжелый пародонтит и поражение ладоней и подошв по типу кератодермии?



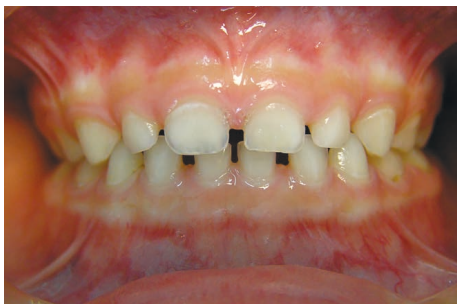- 1) Гистиоцитоз
- 2) Акаталазия
- 3) Синдром Папийона–Лефевра
- 4) Синдром Чедиака–Хигаши
- 5) Синдром Дауна

19. При каком заболевании развивается тяжелый пародонтит, поражение ладоней и подошв по типу кератодермии, онихогрифоз и акроостеолиз?



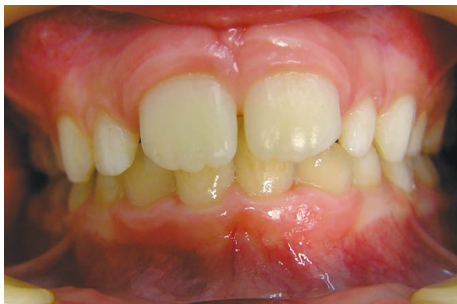- 1) Синдром Чедиака–Хигаши
- 2) Синдром Хайма–Мунка
- 3) Синдром Дауна
- 4) Гипофосфатазия
- 5) Синдром дефицита лейкоцитарной адгезии
- 6) Синдром Коэна

**20. Оцените внешний вид десен у ребенка 4,5 года.
Выберите правильный вариант ответа:**



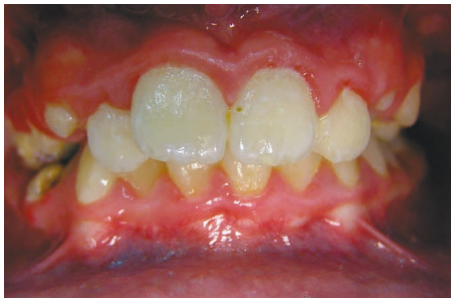- 1) Здоровый пародонт
- 2) Катаральный гингивит
- 3) Гипертрофический гингивит
- 4) Генерализованная рецессия десны
- 5) Язвенно-некротический гингивит

**21. Оцените внешний вид десен у ребенка 7 лет.
Выберите правильный вариант ответа:**



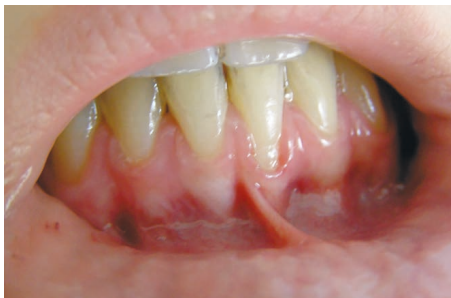- 1) Здоровый пародонт
- 2) Катаральный гингивит
- 3) Гипертрофический гингивит
- 4) Пародонтит
- 5) Генерализованная рецессия десны

**22. Оцените внешний вид десен у ребенка 10 лет.
Выберите правильный вариант ответа:**



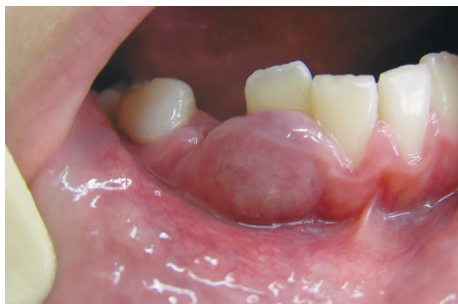- 1) Здоровый пародонт
- 2) Катаральный гингивит
- 3) Гипертрофический гингивит
- 4) Пародонтит
- 5) Генерализованная рецессия десны
- 6) Язвенно-некротический гингивит

**23. Оцените внешний вид десен у подростка 15 лет.
Выберите правильный вариант ответа:**



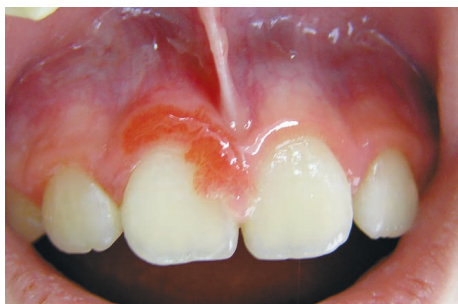- 1) Катаральный гингивит
- 2) Гипертрофический гингивит
- 3) Генерализованная рецессия десны
- 4) Язвенно-некротический гингивит
- 5) Пародонтит
- 6) Локализованная рецессия десны

**24. Оцените внешний вид десен у ребенка 9 лет.
Выберите правильный вариант ответа:**



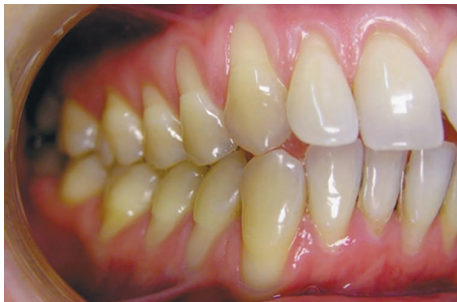- 1) Фиброзный эпюлис
- 2) Фиброматоз десен
- 3) Периферическая гигантоклеточная гранулема
- 4) Локализованный гипертрофический гингивит
- 5) Плоскоклеточный папилломатоз десны

**25. Оцените внешний вид десен у ребенка 9 лет.
Выберите правильный вариант ответа:**



- 1) Фиброматоз десен
- 2) Ангиоматозный эпюлис
- 3) Периферическая гигантоклеточная гранулема
- 4) Локализованный гипертрофический гингивит
- 5) Ювенильный локализованный спонгиозный гингивит

26. Оцените внешний вид десен у молодой женщины.
Выберите диагноз:



- 1) Здоровый пародонт
- 2) Катаральный гингивит
- 3) Гипертрофический гингивит
- 4) Хронический пародонтит
- 5) Генерализованная рецессия десны

27. Сопоставьте правильно термин и его определение:

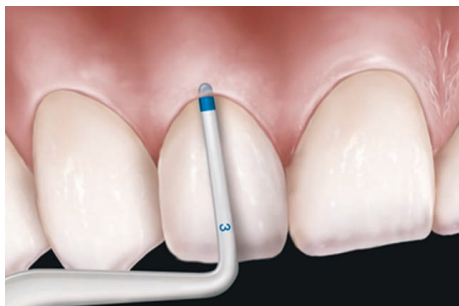Глубина зондирования (кармана)

Степень рецессии

Степень деструкции (клинический уровень прикрепления)

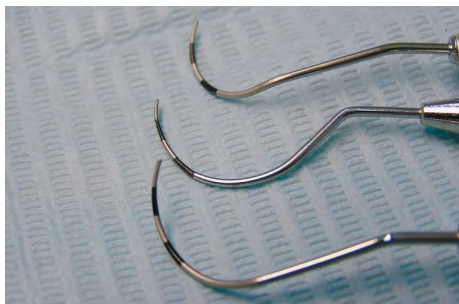- А. Расстояние от эмалево-цементной границы до дна кармана
- Б. Расстояние от эмалево-цементной границы до края десны
- В. Расстояние от края десны до дна кармана

28. Для чего используется данный инструмент?



- 1) Измерение глубины кармана
- 2) Измерение степени рецессии
- 3) Определение степени поражения фуркации
- 4) Определение биотипа пародонта
- 5) Определение степени деструкции

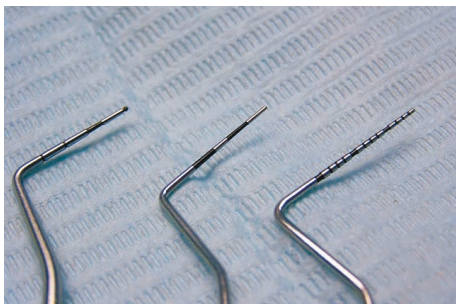
29. Для чего используется инструмент, представленный на фотографии?



- 1) Измерение глубины кармана
- 2) Измерение степени рецессии
- 3) Определение степени поражения фуркации
- 4) Определение биотипа пародонта
- 5) Определение степени деструкции

30. Изучите фотографию.

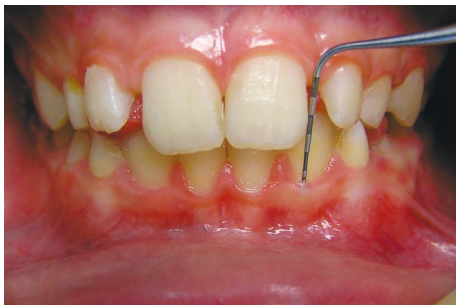Назовите основную функцию инструментов:



- 1) Измерение глубины пародонтального кармана
- 2) Зондирование фиссур моляров
- 3) Определение подвижности зубов
- 4) Определение степени поражения фуркации
- 5) Определение биотипа пародонта

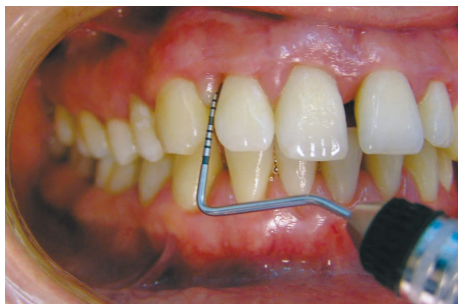31. Посмотрите на зондирование десны у ребенка 9 лет.

Предположите диагноз:



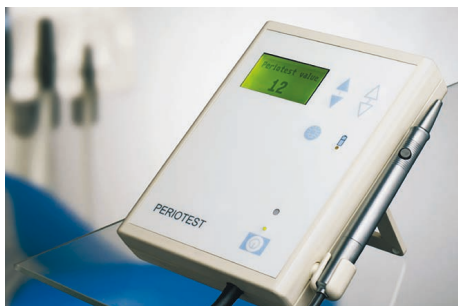- 1) Здоровый пародонт
- 2) Гипертрофический гингивит
- 3) Хронический пародонтит
- 4) Агрессивный пародонтит
- 5) Пародонтоз

**32. Посмотрите на зондирование десны у девушки 17 лет.
Предположите диагноз:**



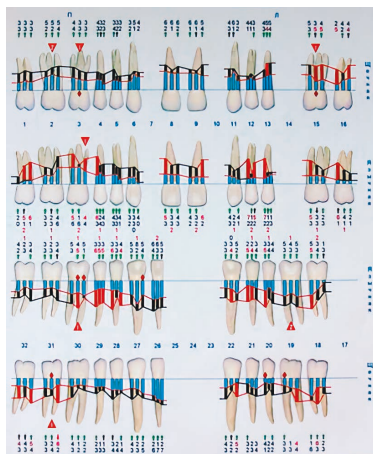
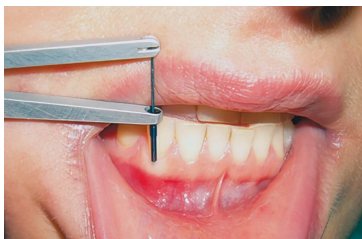- 1) Здоровый пародонт
- 2) Гипертрофический гингивит
- 3) Пародонтит легкой степени
- 4) Тяжелый пародонтит
- 5) Пародонтоз

33. Для чего используется в пародонтологии аппарат, представленный на фотографии?



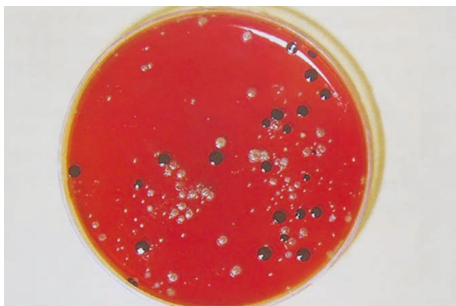- 1) Проведение капилляроскопии
- 2) Проведение лазерной флоуметрии
- 3) Определение подвижности зубов
- 4) Проведение реопародонтографии
- 5) Определение насыщения крови кислородом

34. Назовите метод диагностики состояния тканей пародонта, представленный на фотографиях:



- 1) Капилляроскопия
- 2) Биомикроскопия
- 3) Florida Probe диагностика
- 4) Лазерная доплеровская флоуметрия
- 5) Цитоморфометрия

35. Назовите метод диагностики состояния тканей пародонта, представленный на фотографии:



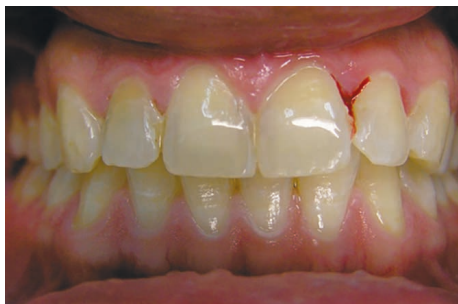- 1) Капилляроскопия
- 2) Биомикроскопия
- 3) ПЦР-диагностика
- 4) Цитоморфометрия
- 5) Бактериологический метод

36. Назовите метод диагностики состояния тканей пародонта, представленный на фотографиях:



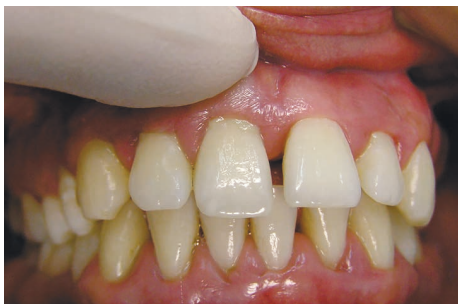- 1) Капилляроскопия
- 2) Биомикроскопия
- 3) ПЦР-диагностика
- 4) Florida Probe диагностика
- 5) Лазерная доплеровская флоуметрия
- 6) Цитоморфометрия

37. Определите степень кровоточивости десны по индексу кровоточивости десневых сосочков (РВІ):



- 1) 1 балл
- 2) 2 балла
- 3) 3 балла
- 4) 4 балла

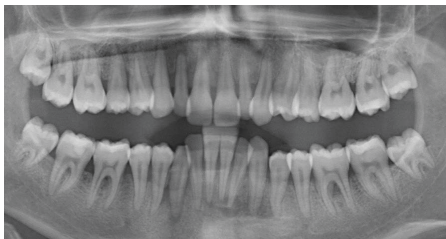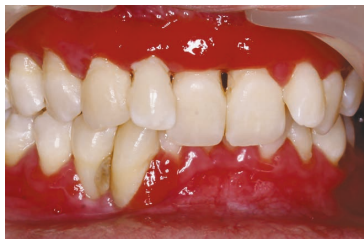38. Пальцевое давление на десну при пародонтите позволяет клинически определить:



- 1) Подвижность зубов
- 2) Гноетечение из пародонтального кармана
- 3) Болезненность
- 4) Прогноз сохранения зуба
- 5) Необходимость хирургического лечения

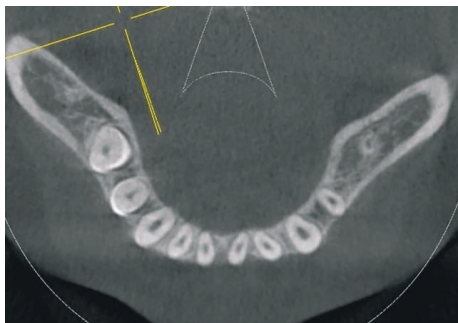
39. Изучите фотографии.

Предположите, на фоне какого заболевания могло возникнуть поражение пародонта:



- 1) Гипоацидный гастрит
- 2) Миелодиспластический синдром с развитием нейтропении
- 3) Нейродермит
- 4) Хронический пиелонефрит
- 5) Хроническая обструктивная болезнь легких

40. Метод диагностики, результат которого представлен на фотографии, называется:



- 1) Панорамная радиография
- 2) Рентгенография черепа
- 3) Конусно-лучевая компьютерная томография
- 4) Внутриротовая контактная рентгенография
- 5) Сцинтиграфия

41. Характеристики какого метода рентгенологической диагностики приведены?

*Точная оценка степени деструкции кости в мм;
Оценка плотности костной ткани;
Оценка степени поражения фуркации;
Оценка мелких деталей рельефа (бороздки, инвагинации корня и др.).*

- 1) Внутриротовые контактные снимки
- 2) Снимки вприкус
- 3) Интерпроксимальные снимки
- 4) Ортопантомография
- 5) Конусно-лучевая компьютерная томография

42. Характеристики какого метода рентгенологической диагностики приведены?

*Благодаря специальному позиционеру пленка устанавливается параллельно альвеолярному отростку;
Возможно точное количественное отражение степени потери (прироста) костной ткани;
Не видны верхушечные части корней зубов;
Недостаток: не информативны при тяжелой степени поражения пародонта.*

- 1) Внутриротовая контактная радиография
- 2) Рентгенография вприкус
- 3) Интерпроксимальная радиография
- 4) Ортопантомография
- 5) Боковая панорамная рентгенография с прямым увеличением изображения

43. Характеристики какого метода рентгенологической диагностики приведены?

*Возможна оценка смежных структур (ВНЧС, околоносовые пазухи, ретинированные зубы и др.);
Отсутствие резкости, искажения, неравномерное увеличение;
Визуализирует состояние тканей пародонта только в мезио-дистальном направлении;
Изменения в вестибулярных и дистальных участках лунок перекрываются твердыми тканями зубов и достоверно не визуализируются.*

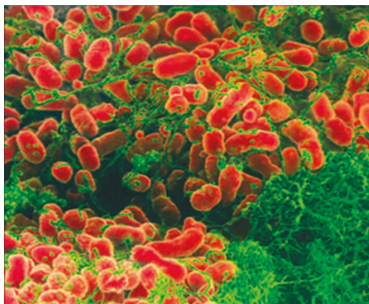- 1) Внутриротовая контактная радиография
- 2) Интерпроксимальная радиография
- 3) Ортопантомография
- 4) Боковая панорамная рентгенография с прямым увеличением изображения
- 5) Конусно-лучевая компьютерная томография

44. Определите, характеристика какого пародонтопатогенного микроорганизма приведена:

Выделяет лейкотоксин, который осуществляет «киллинг нейтрофилов»;

Устойчив к перевариванию;

Основной патоген при локализованном ювенильном пародонтите.



- 1) *Aggregatibacter actinomycetemcomitans*
- 2) *Porphyromonas gingivalis*
- 3) *Tannerella forsythia*
- 4) *Treponema denticola*
- 5) *Prevotella intermedia*

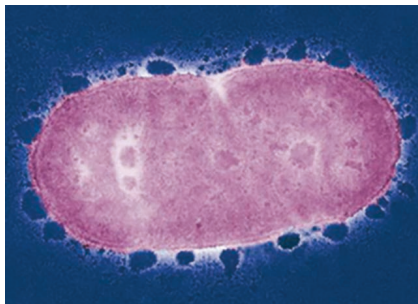45. Определите, характеристика какого пародонтопатогенного микроорганизма приведена:

Грамм-негативная анаэробная бактерия;

Формирует колонии черного цвета на кровяном агаре;

Способна сохраняться и размножаться внутри фибробластов и эпителиоцитов длительное время даже при антибиотикотерапии;

Участствует в инфицировании интимы сосудов (эндотелиоциты) и росте атеросклеротических бляшек, играет роль в развитии сердечно-сосудистых заболеваний, диабета, патологии беременности.



- 1) Aggregatibacter actinomycetemcomitans
- 2) Porphyromonas gingivalis
- 3) Tannerella forsythia
- 4) Treponema denticola
- 5) Prevotella intermedia
- 6) Campylobacter rectus

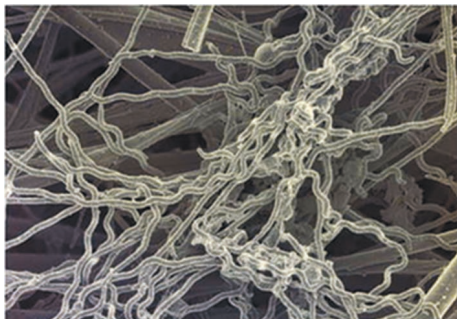
46. Определите, характеристика какого пародонтопатогенного микроорганизма приведена:

Семейство спирохет;

Облигатный анаэроб красного комплекса;

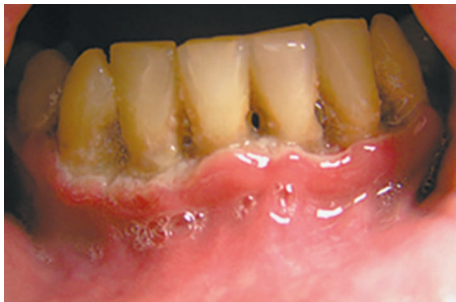Подвижность – ключевой фактор вирулентности;

Подавление пролиферации лимфоцитов (иммуносупрессия).



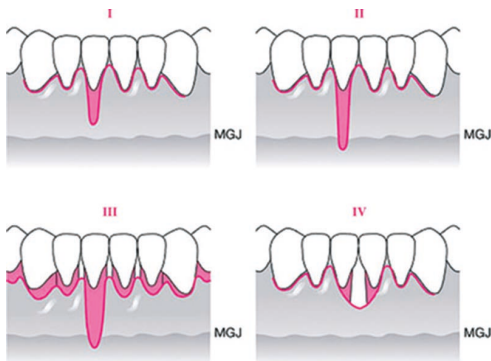
- 1) *Aggregatibacter actinomycetemcomitans*
- 2) *Porphyromonas gingivalis*
- 3) *Tannerella forsythia*
- 4) *Treponema denticola*
- 5) *Prevotella intermedia*
- 6) *Campylobacter rectus*

47. Какой патологический процесс определяет клинику заболевания, представленного на фотографии?



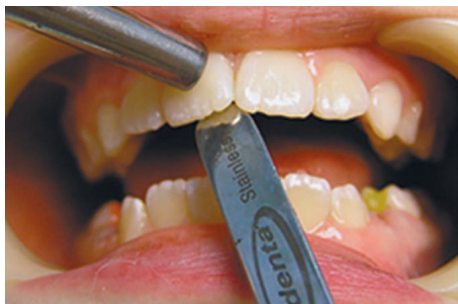- 1) Атрофия
- 2) Метаплазия
- 3) Гипертрофия
- 4) Некроз
- 5) Воспаление

48. Классификация какого состояния представлена на рисунке?



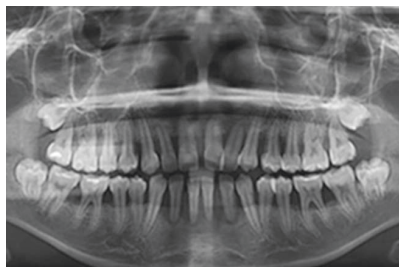
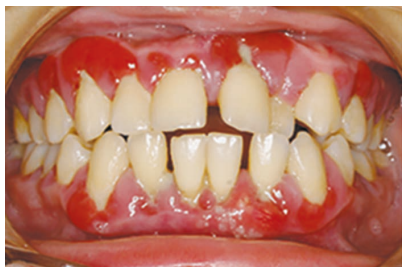- 1) Гиперплазия десны
- 2) Рецессия десны
- 3) Аномалии положения зубов
- 4) Степень тяжести пародонтита
- 5) Воспаление десны

49. На рисунке представлен метод определения:



- 1) Гладкости поверхности эмали
- 2) Болевой чувствительности
- 3) Подвижности зуба
- 4) Характера смыкания зубов
- 5) Жизнеспособности пульпы зуба

50. Изучите фотографии девушки 17 лет, предположите диагноз:

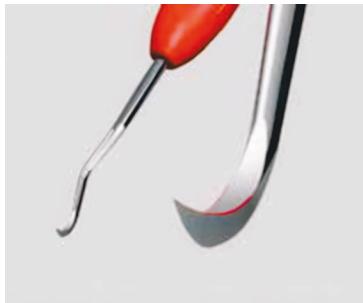

- 1) Пародонтит легкой степени, низкий риск прогрессирования
- 2) Пародонтит средней степени, низкий риск прогрессирования
- 3) Пародонтит тяжелой степени, низкий риск прогрессирования
- 4) Пародонтит легкой степени, высокий риск прогрессирования
- 5) Пародонтит тяжелой степени, высокий риск прогрессирования

**Эталоны ответов на тесты по теме
«Клиника, диагностика заболеваний пародонта»**

Номер вопроса	Правильный ответ	Номер вопроса	Правильный ответ	Номер вопроса	Правильный ответ
1	2	18	3	35	5
2	1	19	2	36	3
3	2, 3	20	1	37	3
4	3	21	1	38	2
5	4	22	2	39	2
6	5	23	6	40	3
7	3, 2, 4, 5, 1	24	3	41	5
8	6	25	5	42	3
9	2	26	5	43	3
10	2, 4, 6	27	1-В, 2-Б, 3-А	44	1
11	1	28	4	45	2
12	4	29	3	46	4
13	4	30	1	47	4
14	4	31	1	48	2
15	5	32	4	49	3
16	5	33	3	50	5
17	6	34	3		

1. Изучите характеристику и выберите ручной инструмент для удаления зубных отложений:

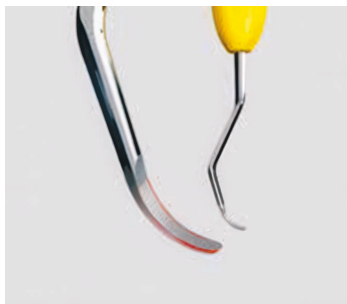


Описание:

*Секция с треугольным расположением плоскостей;
Рабочая поверхность (лицевая) перпендикулярна телу
инструмента;
Два режущих края (обозначены красными линиями);
Заостренный кончик;
Работа только над десной.*

- 1) Скейлер пародонтологический
- 2) Мотыгообразный скейлер (мотыга)
- 3) Универсальная кюрета
- 4) Зоноспецифическая кюрета Грейси
- 5) Экскаватор
- 6) Рашпиль

2. Изучите характеристику и выберите ручной инструмент для удаления зубных отложений:

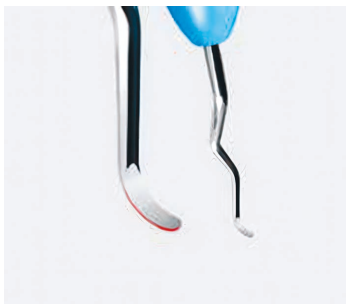

Описание:

***Рабочая часть перпендикулярна телу;
Два режущих края (обозначены красными линиями);
Закругленный кончик рабочей части;
Возможна работа в области всех зубов.***

- 1) Скейлер пародонтологический
- 2) Мотыгообразный скейлер (мотыга)
- 3) Универсальная кюрета
- 4) Зоноспецифическая кюрета Грейси
- 5) Рашпиль

3. Изучите характеристику и выберите ручной инструмент для удаления зубных отложений:



Описание:

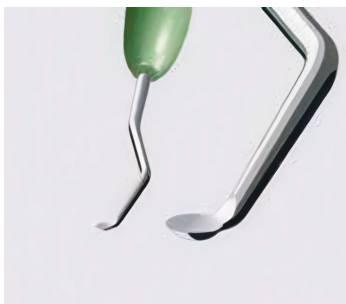
Лицевая поверхность рабочей части наклонена на 20°;

Один режущий край (обозначен красной линией);

Закругленная рабочая часть;

Предназначен для работы в области группы зубов.

- 1) Скейлер пародонтологический
 - 2) Мотыгообразный скейлер (мотыга)
 - 3) Универсальная кюрета
 - 4) Зоноспецифическая кюрета Грейси
 - 5) Рашпиль
4. Проанализируйте изображение и выберите название ручного инструмента для удаления зубных отложений:



Описание:

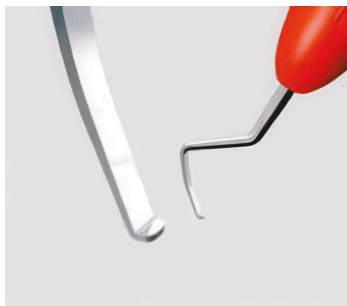Изогнутое плечо;

Круглая рабочая часть;

Для работы в области фуркации и вогнутых поверхностей корня зуба.

- 1) Скейлер пародонтологический
- 2) Мотыгообразный скейлер (мотыга)
- 3) Универсальная кюрета
- 4) Зоноспецифическая кюрета Грейси
- 5) Экскаватор

5. Проанализируйте изображение и выберите название ручного инструмента для удаления зубных отложений:



Описание:

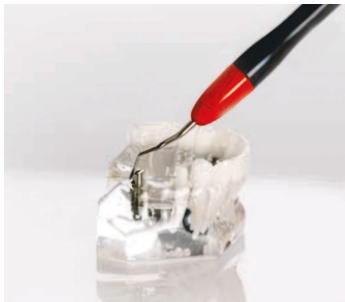Заостренная рабочая часть в форме мотыги с закругленными углами;

Эллиптический режущий край;


Работа осуществляется строго вертикальными движениями от корня к коронке.

- 1) Скейлер пародонтологический
- 2) Мотыга медиальная
- 3) Мотыга дистальная
- 4) Универсальная кюрета
- 5) Зоноспецифическая кюрета Грейси

6. Из какого материала изготовлены рабочие части инструментов для удаления отложений в области имплантатов?



- 1) Нержавеющая сталь
 - 2) Никель
 - 3) Хром
 - 4) Титан
 - 5) Железо
7. Какой диск используется для ежедневной заточки пародонтологических кюрет на аппарате Periostar 3000?



- 1) Белый
- 2) Красный
- 3) Синий
- 4) Черный

8. Какие антибиотики нельзя назначать ребенку 10 лет при лечении пародонтального абсцесса (выберите все правильные ответы)?



- 1) Метронидазол
 - 2) Тетрациклин
 - 3) Амоксициллин + клавулановая кислота
 - 4) Линкомицин
 - 5) Доксициклин
 - 6) Ципрофлоксацин
9. Характеристика какого антибактериального препарата приведена?

Производное 5-нитроимидазола;

При коротких курсах приема хорошо переносится;

Эффективен против анаэробов и простейших;

Несовместим с приемом алкоголя;

Окрашивает мочу в темный цвет.

- 1) Метронидазол
- 2) Тетрациклин
- 3) Линкомицин
- 4) Доксициклин
- 5) Рокситромицин

10. Характеристика какого антибактериального препарата приведена?

*Полусинтетический пенициллин;
Подавляет бета-лактамазы бактерий;
Широкий спектр антибактериального действия;
Можно при беременности при обоснованных показаниях;
Наиболее частые осложнения – со стороны ЖКТ и
аллергические реакции.*

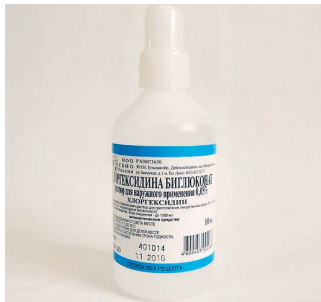- 1) Метронидазол
- 2) Тетрациклин
- 3) Амоксициллин + клавулановая кислота
- 4) Линкомицин
- 5) Ципрофлоксацин

11. Характеристика какого антибактериального препарата приведена?

*Бактериостатическое и бактерицидное действие;
Подавляет синтез белка в микробной клетке;
Остеотропность;
Осложнения со стороны ЖКТ вплоть до
псевдомембранозного колита при приеме per os;
При парентеральном введении – болезненные
инфильтраты.*

- 1) Тетрациклин
- 2) Амоксициллин
- 3) Линкомицин
- 4) Доксициклин
- 5) Рокситромицин

12. Выберите фирменные ополаскиватели, содержащие хлоргексидин (несколько правильных ответов):



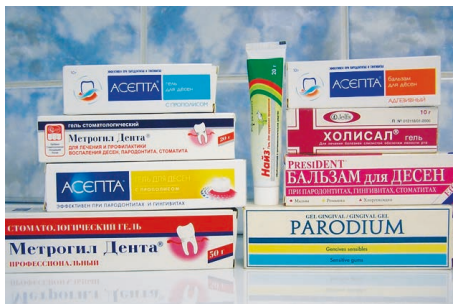- 1) Бiotин
- 2) Лесной бальзам
- 3) Listerine
- 4) Асепта
- 5) Lacalut aktiv

13. Выберите все осложнения, возможные при использовании хлоргексидинсодержащих ополаскивателей:



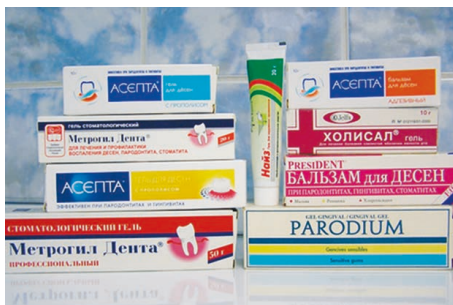- 1) Кариеc в стадии пятна
- 2) Желтый налет на зубах
- 3) Отек околоушных желез
- 4) Гипертрофия десны
- 5) Дисгевзия
- 6) Гипоплазия эмали

14. Выберите все гели, содержащие хлоргексидин:



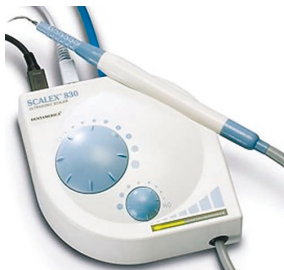- 1) Метрогил Дента
- 2) Мундизал
- 3) Пансорал
- 4) Пародонтоцид
- 5) Элюгель
- 6) Солкосерил

15. Выберите все гели, оказывающие собственно противовоспалительное действие:



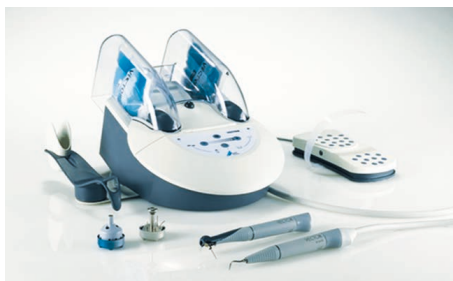- 1) Пародиум
- 2) Асепта с прополисом
- 3) Троксевазин
- 4) Холисал
- 5) Солкосерил

16. Назовите все противопоказания для работы ультразвуковыми инструментами:



- 1) Аритмия
- 2) Наличие ортодонтических аппаратов
- 3) Эрозивно-язвенные процессы во рту
- 4) Временный прикус
- 5) Хронический панкреатит
- 6) Дисфункция ВЧС

17. Выберите основные характеристики аппарата «Вектор» (несколько ответов):



- 1) Отсутствие инфицирующего аэрозоля
- 2) Более трудоемкий в работе
- 3) Менее болезненный для пациента
- 4) Эллиптические колебания кончика насадки
- 5) Линейные колебания кончика насадки
- 6) Амплитуда колебаний насадки 100–150 мкм
- 7) Амплитуда колебаний насадки 25–30 мкм

18. Назовите основной рабочий компонент в составе порошка Air-Flow Perio:



- 1) Гидрокарбонат натрия
- 2) Триптофан
- 3) Оксид цинка
- 4) Глицин
- 5) Оксид алюминия

19. Для чего предназначен прибор, изображенный на фотографии?



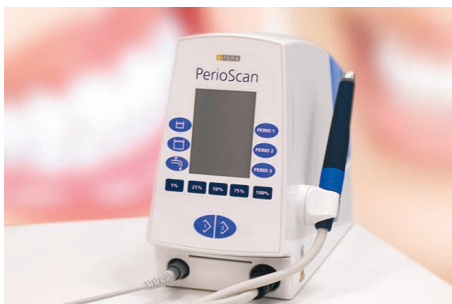- 1) Удаление зубного камня
- 2) Удаление пигментированного налета
- 3) Вакуумный массаж десен
- 4) Фотоактивируемая дезинфекция пародонтальных карманов
- 5) Лазерный кюретаж пародонтальных карманов

20. Для чего предназначен прибор, изображенный на фотографии?



- 1) Удаление пигментированного налета
- 2) Вакуумный массаж десен
- 3) Фотоактивируемая дезинфекция пародонтальных карманов
- 4) Лазерный кюретаж пародонтальных карманов
- 5) Приготовление богатой тромбоцитами плазмы

21. Для чего предназначен прибор, изображенный на фотографии?



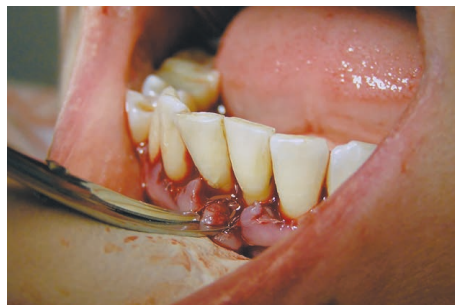- 1) Удаление зубного камня
- 2) Удаление пигментированного налета
- 3) Вакуумный массаж десен
- 4) Фотоактивируемая дезинфекция пародонтальных карманов
- 5) Лазерный кюретаж пародонтальных карманов

22. Для чего предназначен прибор, изображенный на фотографии?



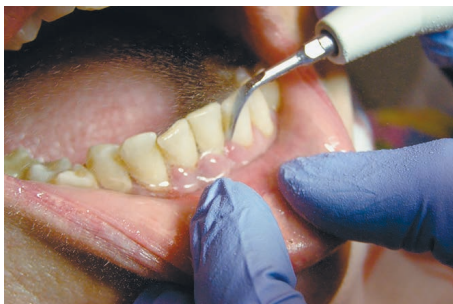- 1) Удаление зубного камня
- 2) Удаление пигментированного налета
- 3) Вакуумный массаж десен
- 4) Фотоактивируемая дезинфекция пародонтальных карманов
- 5) Лазерный кюретаж пародонтальных карманов

23. Какая лечебная процедура изображена на фотографии?



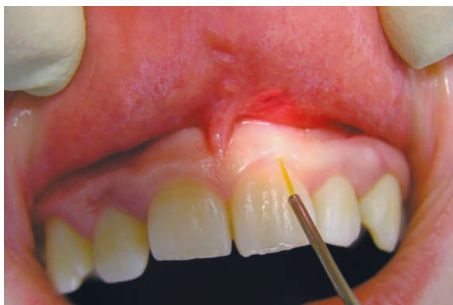- 1) Профессиональная гигиена полости рта
- 2) Закрытый кюретаж пародонтальных карманов
- 3) Лазерный кюретаж пародонтальных карманов
- 4) Лоскутная операция
- 5) Направленная регенерация тканей

24. Какая лечебная процедура изображена на фотографии?



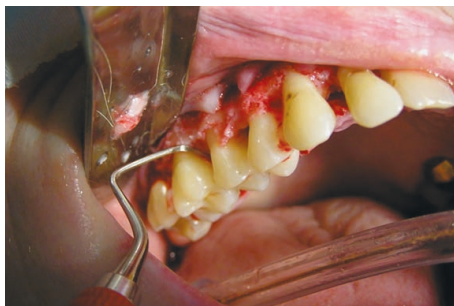- 1) Профессиональная гигиена полости рта
- 2) Закрытый кюретаж пародонтальных карманов
- 3) Открытый кюретаж пародонтальных карманов
- 4) Лазерный кюретаж пародонтальных карманов
- 5) Лоскутная операция

25. Какая лечебная процедура изображена на фотографии?



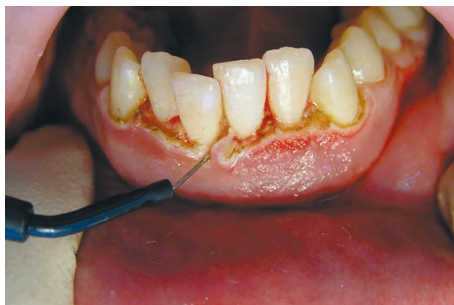- 1) Профессиональная гигиена полости рта
- 2) Закрытый кюретаж пародонтальных карманов
- 3) Открытый кюретаж пародонтальных карманов
- 4) Лечение лазером
- 5) Лоскутная операция

26. Какая лечебная процедура изображена на фотографии?



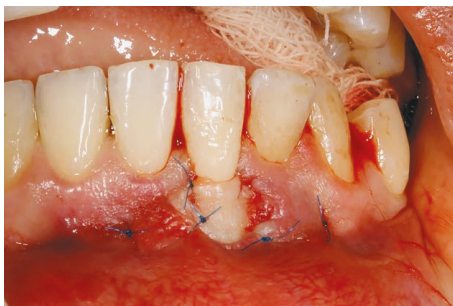- 1) Закрытый кюретаж пародонтальных карманов
- 2) Лечение лазером
- 3) Лоскутная операция
- 4) Направленная регенерация тканей
- 5) Гингивэктомия

27. Какая лечебная процедура изображена на фотографии?



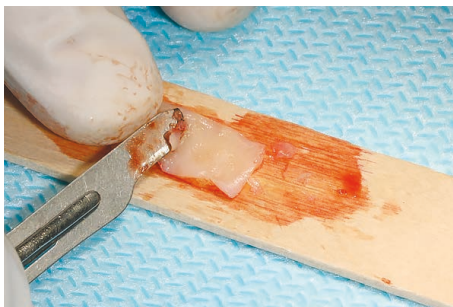
- 1) Закрытый кюретаж пародонтальных карманов
- 2) Открытый кюретаж пародонтальных карманов
- 3) Лоскутная операция
- 4) Направленная регенерация тканей
- 5) Гингивэктомия

28. Какая лечебная процедура изображена на фотографии?



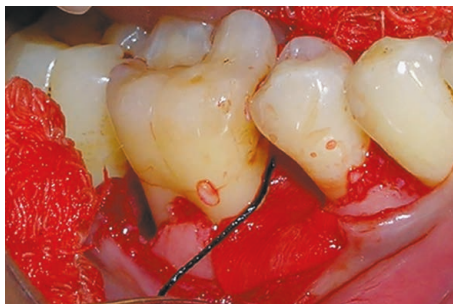
- 1) Вестибулопластика
- 2) Лоскутная операция
- 3) Закрытый кюретаж пародонтальных карманов
- 4) Пластика рецессии десны
- 5) Открытый кюретаж пародонтальных карманов

29. Назовите оптимальную толщину соединительнотканного трансплантата при закрытии рецессии десны:



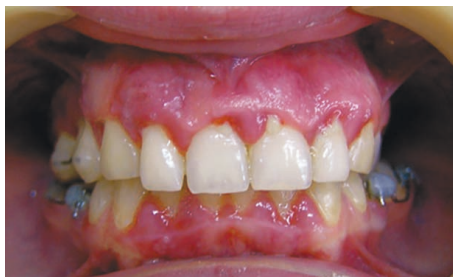- 1) 0,5 мм
- 2) 1 мм
- 3) 1,5 мм
- 4) 2 мм
- 5) 2,5 мм

30. Какая операция предполагает обязательное использование мембраны?



- 1) Закрытый кюретаж пародонтальных карманов
- 2) Открытый кюретаж пародонтальных карманов
- 3) Лоскутная операция
- 4) Направленная регенерация тканей
- 5) Гингивэктомия

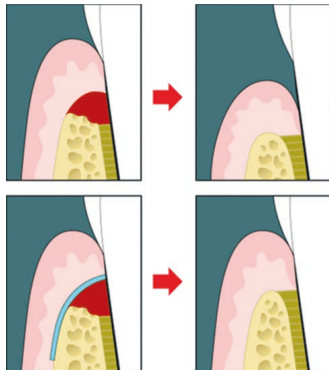
31. Выберите все показания к удалению зубов при тяжелом пародонтите:



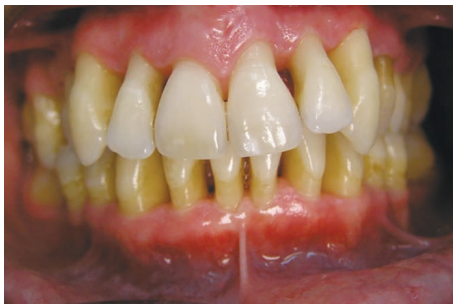- 1) Поражение фуркации нижнего моляра II степени
- 2) Пародонтальный карман 10 мм до лечения
- 3) Патологическая подвижность зуба III степени в стадии ремиссии
- 4) Абсцедирование
- 5) Резорбция альвеолярной кости $> 1/2$ длины корня
- 6) Поражение фуркации нижнего моляра III степени
- 7) Резорбция альвеолярной кости $> 3/4$ длины корня

32. Выберите все показания для применения метода направленной регенерации тканей:

- 1) Фуркационный дефект моляра I класса
- 2) Фуркационный дефект моляра II класса
- 3) 1-стеночный костный карман
- 4) 3-стеночный костный карман
- 5) Тонкий биотип пародонта
- 6) Толстый биотип пародонта
- 7) Хорошая гигиена полости рта
- 8) Неудовлетворительная гигиена полости рта

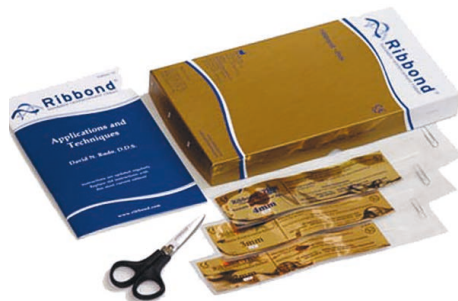

33. Какой метод устранения рецессий десны в области резцов у пациентки с агрессивным пародонтитом наиболее эффективен в данном случае?



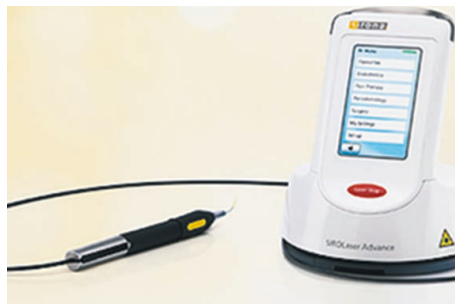- 1) Вестибулопластика
- 2) Пересадка соединительнотканного трансплантата с неба
- 3) Пластика рецессий местными тканями
- 4) Реставрация зубов композитом
- 5) Инъекции гиалуроновой кислоты
- 6) Устранение рецессий в данном случае невозможно

34. Из чего изготовлен материал для шинирования Ribbond?



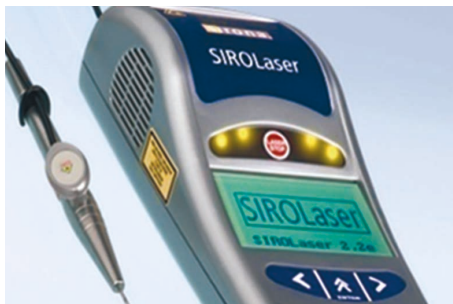- 1) Кварцевое волокно
- 2) Нитинол
- 3) Полиэтилен
- 4) Арамидная нить
- 5) Полиэфир
- 6) Полиметилметакрилат

35. Выберите тип заживления пародонтальных карманов после лазерного кюретажа:



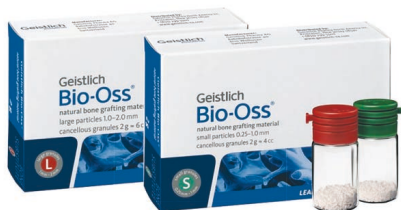- 1) Образуется длинный соединительный эпителий
- 2) Полная регенерация тканей пародонта
- 3) Образуется соединительнотканное прикрепление
- 4) Происходит организация грануляционной ткани

36. Назовите все правила проведения лазерного кюретажа пародонтальных карманов:



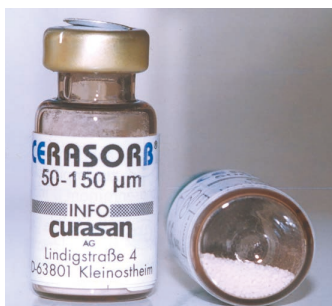- 1) Оптоволокно располагается под углом к оси зуба
- 2) Оптоволокно располагается параллельно оси зуба
- 3) Лазер включается только после введения кончика оптоволокна в карман
- 4) Лазер включается до введения кончика оптоволокна в карман
- 5) Используется зеркало
- 6) Используется деревянный шпатель
- 7) Кончик волокна очищается от продуктов обугливания влажным марлевым тампоном
- 8) Кончик оптоволокна не очищается
- 9) Постоянное движение рабочей насадки
- 10) Неподвижная фиксация включенного лазера в месте обработки

37. К какому типу остеопластических материалов по механизму действия относится Bio-Oss?



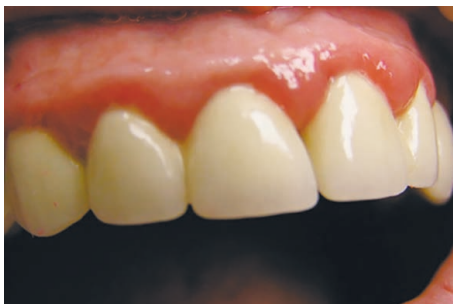- 1) Остеоиндуктивные
- 2) Остеокондуктивные
- 3) Остеонейтральные
- 4) Материалы для направленной регенерации тканей

38. К какому типу остеопластических материалов по происхождению относится Cerasorb?



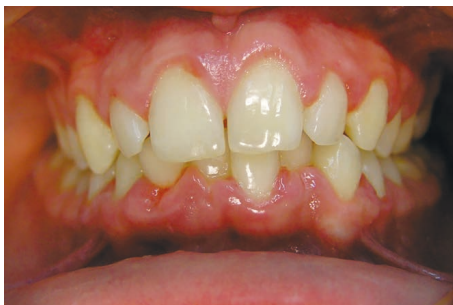- 1) Аутогенные
- 2) Аллогенные
- 3) Ксеногенные
- 4) Аллопластические

39. Чем вызвана гипертрофия маргинальной десны при протезировании?



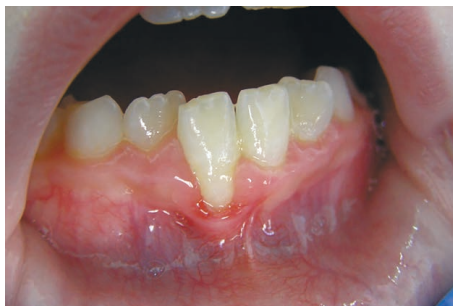- 1) Аллергия на материал протезов
- 2) Отсутствие уступа при препарировании
- 3) Несоблюдение биологической ширины
- 4) Нерегулярная поддерживающая терапия

40. Назовите периодичность проведения поддерживающей терапии при прогрессирующем пародонтите:



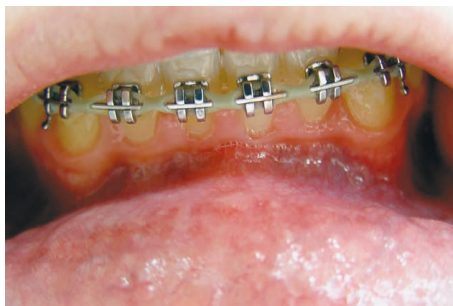- 1) 1 раз в год
- 2) 2 раза в год
- 3) 3 раза в год
- 4) Не реже 4 раз в год
- 5) Строго индивидуально

- 41. Тесное положение резцов нижней челюсти у мальчика 8 лет, рецессия десны в области 4.1. Выберите правильную тактику лечения:**



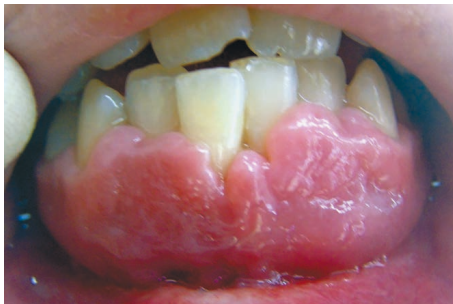- 1) Операция вестибулопластика
- 2) Пластика уздечки нижней губы
- 3) Динамическое наблюдение
- 4) Пластика рецессии десны местными тканями
- 5) Пластика рецессии десны трансплантатом с неба

- 42. Оцените преддверие полости рта у подростка 15 лет. Выберите правильную тактику лечения:**



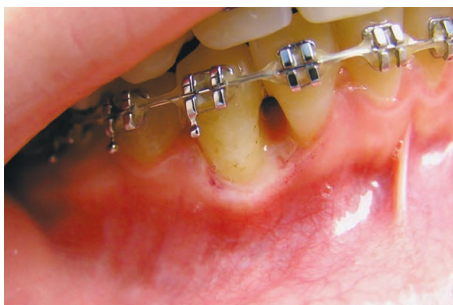- 1) Операция вестибулопластика
- 2) Пластика уздечки нижней губы
- 3) Динамическое наблюдение
- 4) Пластика рецессий десны местными тканями
- 5) Пластика рецессий десны трансплантатом с неба

43. Гиперплазия десны у подростка на фоне приема дифенина. Выберите правильный метод лечения:



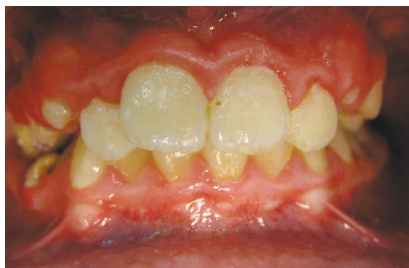- 1) Отмена приема дифенина
- 2) Вектор-терапия десневых карманов
- 3) Фотодинамическая терапия
- 4) Гингивэктомия
- 5) Кюретаж десневых карманов

44. Восстановление межзубного сосочка после лечения зависит от расстояния между контактным пунктом и гребнем альвеолярной кости. Отметьте все варианты, когда сосочек восстановится на 100%:



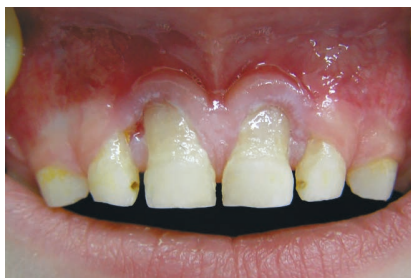- 1) 1 мм
- 2) 3 мм
- 3) 5 мм
- 4) 6 мм
- 5) 7 мм

45. Выберите все методы лечения, показанные ребенку при хроническом генерализованном катаральном гингивите:



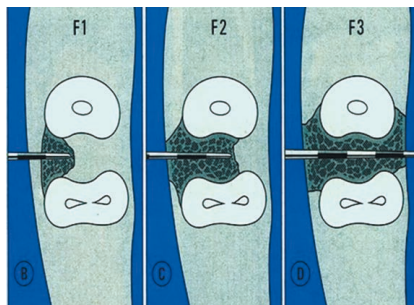
- 1) Обучение гигиене полости рта
- 2) Кюретаж пародонтальных карманов
- 3) Профессиональная гигиена полости рта
- 4) Лоскутная операция
- 5) Полоскания хлоргексидином
- 6) Системная антибиотикотерапия
- 7) Контролируемая чистка зубов

46. Выберите правильную тактику при выявлении дефекта врожденного иммунитета у ребенка с прогрессирующим пародонтитом:



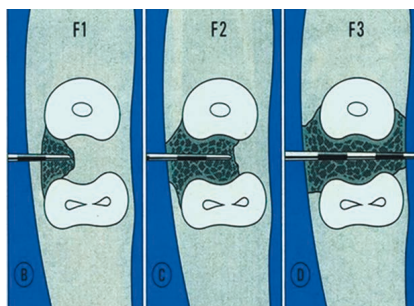
- 1) Направить на лечение к иммунологу
- 2) Назначить Ликопид
- 3) Назначить Имудон
- 4) Назначить Полиоксидоний
- 5) Продолжить комплексное лечение пародонтита, несмотря на состояние врожденного иммунитета

47. Какой метод лечения наиболее обоснован при сквозном поражении фуркации (III класс) нижнего моляра при прогрессирующем пародонтите?



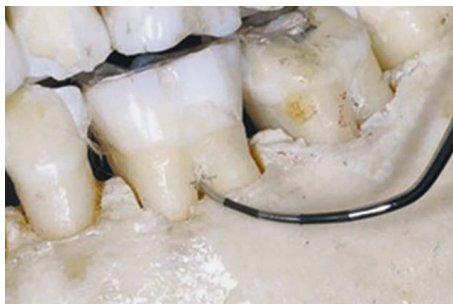- 1) Профессиональная гигиена полости рта
- 2) Кюретаж пародонтальных карманов
- 3) Лоскутная операция
- 4) Удаление зуба с последующим протезированием
- 5) Плазмолифтинг

48. Какой метод лечения наиболее обоснован при II классе поражения фуркации нижнего моляра при прогрессирующем пародонтите?



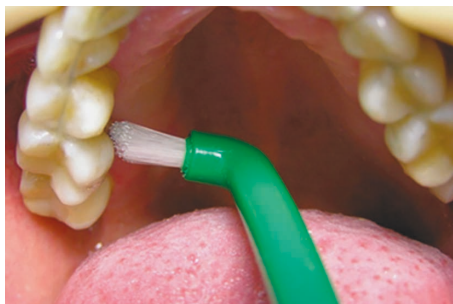- 1) Кюретаж пародонтальных карманов
- 2) Лоскутная операция
- 3) Туннелирование
- 4) Удаление зуба с последующим протезированием
- 5) Направленная регенерация тканей

49. Какой метод лечения наиболее обоснован при I классе поражения фуркации нижнего моляра при пародонтите?



- 1) Кюретаж пародонтальных карманов
- 2) Лоскутная операция
- 3) Туннелирование
- 4) Удаление зуба с последующим протезированием
- 5) Направленная регенерация тканей

50. Выберите метод чистки зубов у пациента с агрессивным пародонтитом, наиболее эффективный в поддержании ремиссии заболевания:



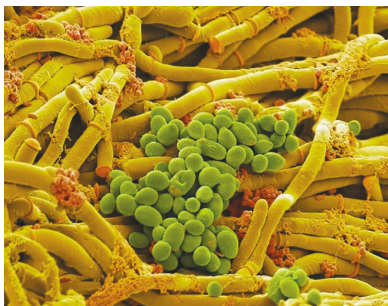
- 1) Метод Чартера
- 2) Метод Стилмана
- 3) Метод Леонардо
- 4) Метод Соло
- 5) Метод Басса

**Эталоны ответов на тесты по теме:
«Лечение заболеваний пародонта»**

Номер вопроса	Правильный ответ	Номер вопроса	Правильный ответ	Номер вопроса	Правильный ответ
1	1	18	4	35	3
2	3	19	4	36	2, 3, 6, 7, 9
3	4	20	5	37	2
4	5	21	1	38	4
5	2	22	2	39	3
6	4	23	2	40	5
7	1	24	1	41	3
8	2, 5, 6	25	4	42	1
9	1	26	3	43	4
10	3	27	5	44	1, 2, 3
11	3	28	4	45	1, 3, 5, 7
12	4, 5	29	2	46	5
13	2, 3, 5	30	4	47	4
14	1, 5	31	3, 6, 7	48	5
15	1, 2, 4	32	2, 4, 6, 7	49	1
16	1, 3, 4	33	6	50	4
17	1, 3, 5, 7	34	3		

**ТЕСТЫ ПО ТЕМЕ:
«ПРОФИЛАКТИКА ЗАБОЛЕВАНИЙ ПАРОДОНТА»**

- 1. Среди пародонтопатогенных бактерий наиболее часто встречаются:**



- 1) Облигатные аэробы
- 2) Облигатные анаэробы
- 3) Чрезвычайно кислородочувствительные
- 4) Грамположительные кокки
- 5) Грамотрицательные кокки

2. Процесс бляшкообразования на зубах начинается с процесса:

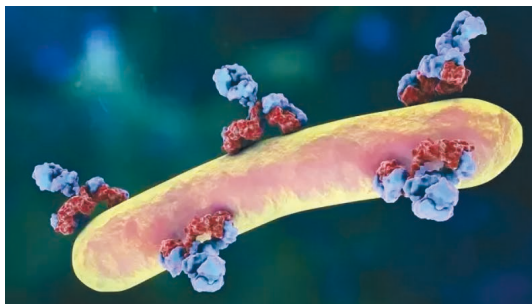

- 1) С взаимодействия гликопротеинов слюны с поверхностью зуба и образованием пелликулы
- 2) С оседания на зубной эмали оральных стрептококков
- 3) С появления на зубной поверхности вейлонелл, коринебактерий
- 4) С появления на зубной поверхности актиномицетов
- 5) С резкого возрастания количества анаэробных микроорганизмов

3. При пародонтальной инфекции наиболее часто обнаруживают следующие микроорганизмы:

- 1) *S. mutans*
- 2) *S. aureus*
- 3) *S. sanguis*
- 4) *T. denticola*
- 5) *S. salivarius*

4. Укажите гуморальные факторы специфической защиты организма, действующие в ротовой полости:



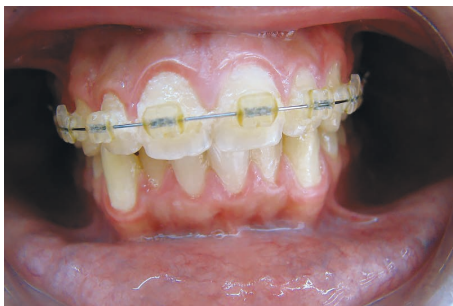- 1) Лизоцим
 - 2) Лактоферрин
 - 3) Секреторный IgA
 - 4) Белки комплемента
 - 5) Интерферон
5. Укажите гуморальные факторы неспецифической защиты организма, действующие в ротовой полости:
- 1) Лизоцим
 - 2) Нейтрофилы
 - 3) Интерфероны
 - 4) Лимфоциты
6. Какие компоненты в составе представленной пасты обладают поверхностно-активными свойствами?



Состав: вода, натрия фторид, боярышника экстракт, гвоздичное масло, глицерин, двуокись титана, кремния диоксид, мяты перечной масло, сорбит, триклозан, целлюлозная камедь, цинка цитрат, натрия лаурилсульфат и лауретсульфат, полиэтиленгликоль

- 1) Целлюлозная камедь, цинка цитрат, натрия лаурилсульфат
- 2) Натрия лаурилсульфат, натрия лауретсульфат
- 3) Натрия лауретсульфат, полиэтиленгликоль
- 4) Цинка цитрат, натрия лаурилсульфат
- 5) Гвоздичное масло, глицерин, двуокись титана

7. Какие дополнительные средства гигиены целесообразно назначить этому пациенту:



- 1) Ершики, ополаскиватель, жевательная резинка
- 2) Ершики, ополаскиватель, ирригатор
- 3) Зубная лента, ирригатор, ополаскиватель
- 4) Зубная нить воощеная, ополаскиватель, жевательная резинка
- 5) Монопучок, жевательная резинка, зубная нить объемная

8. Для микробиоценоза пародонтальных карманов характерны следующие условия:

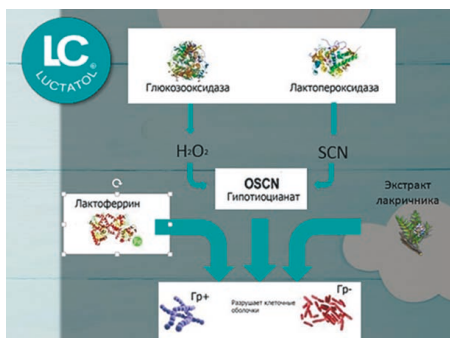
- 1) сниженный уровень содержания кислорода
- 2) повышенное содержание кислорода
- 3) наличие благоприятных условий для обитания аэробов
- 4) повышенное содержание углекислого газа

9. В составе геля Adhesium – гиалуроновая кислота, гексэтидин, аллантиоин, мирра, цетилпиридиния хлорид, масло чайного дерева, эвкалипт. Показанием для назначения геля будет:



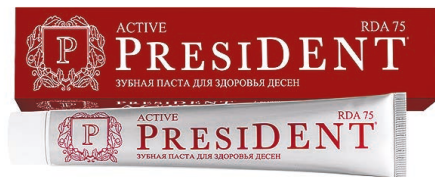- 1) Пародонтит тяжелой степени
- 2) Хронический катаральный гингивит
- 3) Гиперчувствительность дентина
- 4) Очаговая деминерализация эмали
- 5) Рецессия десны

10. Запатентованная система Luctatol компании «Сплат» обладает следующими свойствами:



- 1) Антибактериальные, оксидантные
- 2) Минерализующие, антиоксидантные
- 3) Регенерирующие, противоотечные
- 4) Минерализующие, регенерирующие

11. Какой абразив входит в состав зубной пасты PRESIDENT Active?



Состав: вода, сорбитол, кристаллический аморфный кремний, глицерин, ПЭГ 32, натрия лаурилсульфат, ароматизатор, экстракты (сангвинарии (кровохлебки канадской), боярышника), цинка цитрат, натрия фторид, триклозан, карбоксиметилцеллюлоза, пропиленгликоль, титана диоксид

- 1) Сорбитол
- 2) Фторид натрия
- 3) Триклозан
- 4) Глицерин
- 5) Диоксид титана

12. Какой антисептик входит в состав пасты Lacalut aktiv?



Состав: вода, сорбитол, гидроксид алюминия, кремния диоксид, натрия цетилсульфат, кремний коллоидный, поликсамер 188, лаурилсульфат натрия, гидроксиэтилцеллюлоза, лактат алюминия, титана диоксид, натрия фторид, аллантоин, бисаболол, хлоргексидина диглюконат, сахаринат натрия

- 1) Натрия цетилсульфат
- 2) Хлоргексидина диглюконат
- 3) Натрия фторид
- 4) Гидроксиэтилцеллюлоза
- 5) Алюминия лактат

13. Набор ершиков PRIME SET кодируется цифровыми значениями 06, 07, 08, 09, 011. Они обозначают:



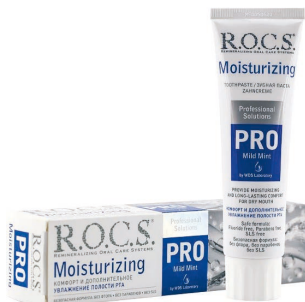- 1) Диаметр стержня
- 2) Диаметр щетины
- 3) Диаметр ручки
- 4) Цвет ручки
- 5) Длину рабочей части

14. Данную пасту назначают при:



- 1) Генерализованной рецессии десны
- 2) Генерализованном катаральном гингивите
- 3) Гиперплазии десен
- 4) Фиброматозе десен
- 5) Генерализованном пародонтите легкой степени в стадии обострения

15. Данный вид зубной пасты целесообразно назначить пациенту при:



- 1) Катаральном гингивите
- 2) Пародонтите в сочетании с язвенной болезнью желудка
- 3) Гиперплазии десны
- 4) Пародонтите на фоне синдрома Шегрена
- 5) Рецессии десны

16. Какой сахарозаменитель есть в составе пасты «Асепта Биокомплекс»:

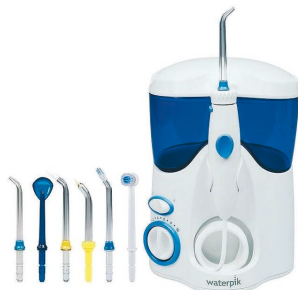

Состав: вода, сорбитол, кремния диоксид, глицерин, кремния диоксид, женьшеня экстракт, кокамидопропилбетаин, натрия лауроилсаркозинат, гидроксиапатит, ксилитол, калия цитрат, аира экстракт,

шалфея экстракт, титана диоксид, ароматизатор, тетракалия пирофосфат, ароматизатор, натрия карбоксиметилцеллюлоза, папаин, динатрия пирофосфат, натрия метилпарабен, натрия сахаринат, аллантиин, ксантановая камедь, натрия пропилпарабен, зеленого чая экстракт

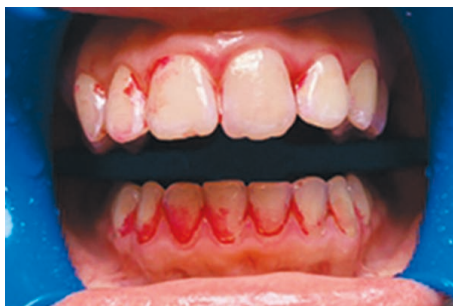- 1) Ксилитол
- 2) Калия цитрат
- 3) Титана диоксид
- 4) Тетракалия пирофосфат
- 5) Папаин

17. Показанием для использования ирригатора полости рта являются:



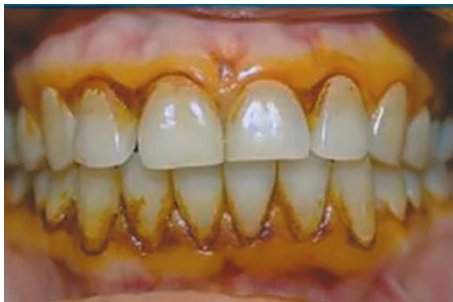- 1) Очистка промывных пространств под мостовидным протезом
- 2) Индивидуальный гигиенический уход после постановки имплантата
- 3) Очищение межзубных пространств
- 4) Очищение вокруг брекетов
- 5) Все ответы правильные

18. Какой гигиенический индекс представлен на фотографии?



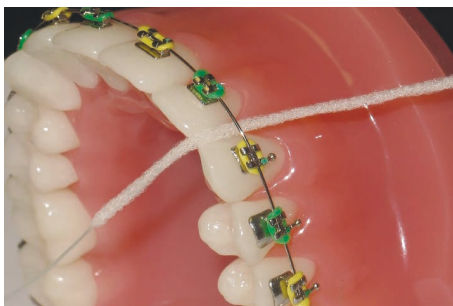
- 1) Индекс Федорова–Володкиной
- 2) Индекс Грина–Вермиллиона
- 3) Индекс Рассела
- 4) Комплексный периодонтальный индекс
- 5) Папиллярно-маргинально-альвеолярный индекс

19. Какой пародонтальный индекс представлен на слайде?



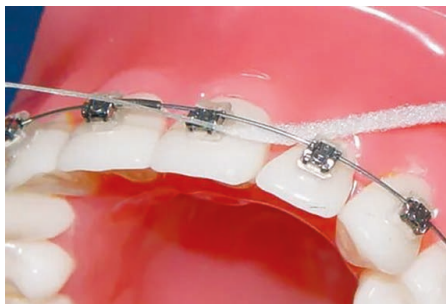- 1) Индекс Федорова–Володкиной
- 2) Индекс Грина–Вермиллиона
- 3) Индекс Рассела
- 4) Комплексный пародонтальный индекс
- 5) Папиллярно-маргинально-альвеолярный индекс

20. Как называется данное средство индивидуальной гигиены?



- 1) Флосс
- 2) Ершик
- 3) Суперфлосс
- 4) Флоссета
- 5) Зубная лента

21. Какой вид зубных нитей наиболее эффективен для ухода за несъемной ортодонтической техникой?



- 1) Вошенная тонкая зубная нить
- 2) Вошенная объемная зубная нить
- 3) Суперфлосс
- 4) Флоссета
- 5) Зубная лента

22. Какими свойствами обладает раствор хлоргексидина биглюконата?



- 1) После обработки полости рта сохраняет длительный антибактериальный эффект
- 2) Активность сохраняется в присутствии биологических жидкостей
- 3) Активен в отношении форм кислотоустойчивых бактерий
- 4) Хлоргексидин несовместим с детергентами, содержащими анионную группу
- 5) Все перечисленное

23. Укажите состав пробиотического комплекса, представленного на фото:



- 1) Пробиотик *Bifidobacterium breve*, витамин D3
- 2) Пробиотик *Streptococcus salivarius* M18, витамин D3+
- 3) Пробиотик *Lactobacillus plantarum*, кукурузный крахмал
- 4) Пробиотик *Streptococcus salivarius* M18, витамин B12

24. Использование препарата «Фагодент» разрешено у пациентов:

Природный баланс
микробиоты полости рта



- 1) С 3 лет
- 2) С 12 лет
- 3) С 15 лет
- 4) У детей не используется
- 5) В любом возрасте

25. «Фагодент» эффективен против следующих видов бактерий:

Природный баланс
микрофлоры полости рта



- 1) *Aggregatibacter actinomycetemcomitans*
- 2) *Bacteroides gracilis*
- 3) *Bacteroides forsythus*
- 4) *Enterococcus faecalis*
- 5) Все перечисленные

26. Межзубные ершики предназначены для очистки (несколько ответов):



- 1) Пространств под несъемными ортодонтическими дугами
- 2) Участков под промывными частями мостовидных протезов
- 3) Пришеечной части зуба
- 4) Широких межзубных промежутков
- 5) Фиссур зубов

27. Перечислите все недостатки хлоргексидина:




- 1) Антибактериальный эффект
- 2) Снижение функциональной активности слюнных желез
- 3) Снижение pH
- 4) Окрашивание зубов и языка в желтый или желто-коричневый цвет при длительном использовании
- 5) Искажение вкуса

28. Пирофосфаты в зубных пастах относят к:



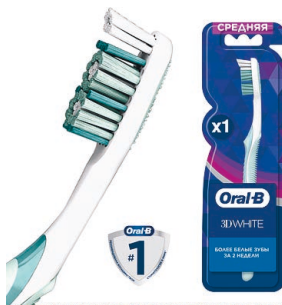- 1) Минеральным солям
- 2) Агентам, препятствующим минерализации налета и образованию зубного камня
- 3) Биологически активным веществам
- 4) Антибактериальным агентам
- 5) Соединениям, стимулирующим минерализацию

29. Какой жесткости щетки следует применять при обострении воспалительных заболеваний пародонта?



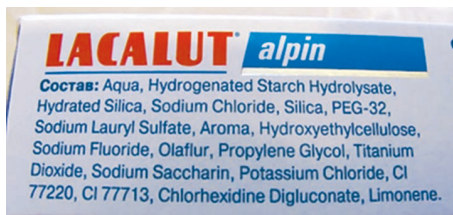- 1) Средней жесткости
- 2) Очень жесткие
- 3) Мягкие
- 4) Жесткие
- 5) Зубы щеткой чистить нельзя

30. Зубные щетки средней степени жесткости предназначены:



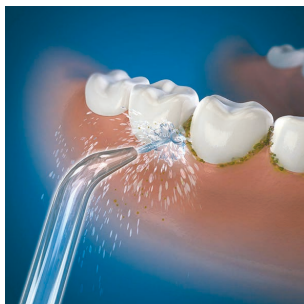- 1) Для пациентов с обострением заболеваний пародонта
- 2) Для здоровых пациентов и пациентов с заболеваниями пародонта в стадии ремиссии
- 3) Для детей младшего возраста
- 4) Для пациентов с гиперестезией твердых тканей зуба
- 5) Для ухода за несъемными протезами

**31. Проанализируйте состав данной зубной пасты.
Какой антисептик входит в ее состав?**



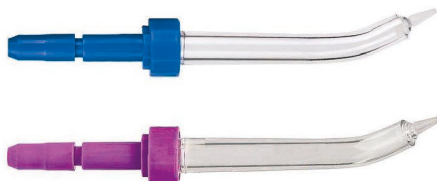
- 1) Лаурилсульфат натрия
- 2) Гидроксиэтилцеллюлоза
- 3) Лактат алюминия
- 4) Диоксид титана
- 5) Хлоргексидин

32. Какая насадка ирригатора представлена на слайде?




- 1) Для глубокой очистки пародонтальных карманов (пародонтальная)
- 2) Стандартная
- 3) Для брекетов
- 4) Для очистки языка
- 5) Для профессиональной гигиены

33. Какая насадка ирригатора представлена на фото?



- 1) Для глубокой очистки пародонтальных карманов (пародонтальная)
- 2) Стандартная
- 3) Для брекетов
- 4) Для очистки языка
- 5) Для имплантов

34. Какая насадка ирригатора представлена на фото?



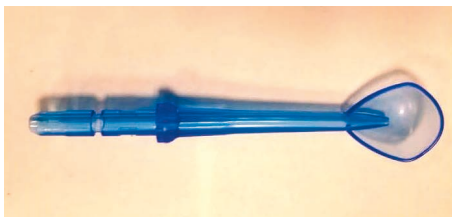
- 1) Для глубокой очистки пародонтальных карманов (пародонтальная)
- 2) Стандартная
- 3) Для брекетов
- 4) Для очистки языка
- 5) Для имплантов

35. Каково основное показание для применения данного геля?



- 1) Очаговая деминерализация эмали
- 2) Хронический пародонтит
- 3) Рецидивирующий герпетический стоматит
- 4) Неудовлетворительная гигиена полости рта
- 5) Ксеростомия

36. Для чего предназначена данная насадка ирригатора?



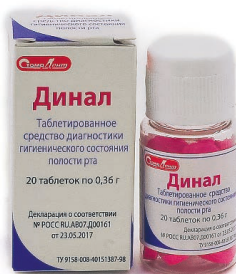- 1) Для глубокой очистки пародонтальных карманов (пародонтальная)
- 2) Стандартная
- 3) Для очистки брекетов
- 4) Для очистки языка
- 5) Для очистки слизистой рта

37. Каким свойством обладает бикарбонат натрия в составе этой пасты?



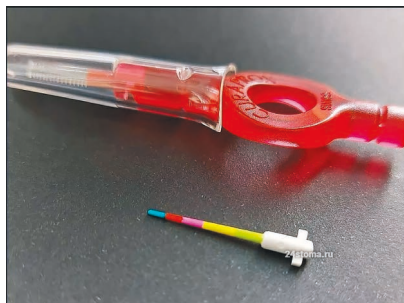
- 1) Нарушает связь между бактериями и повышает их адгезию
- 2) Является буферным средством из-за его способности снижать pH в зубном налете
- 3) Бикарбонат натрия является мягким абразивом из-за низкой твердости по отношению к эмали и дентину
- 4) Придает пасте сладковатый вкус

38. Для чего рекомендуется использовать индикатор зубного налета в домашних условиях? (несколько правильных ответов):



- 1) Для обучения людей любого возраста индивидуальной гигиене
- 2) Для эффекта свежести при гигиене
- 3) Для пролонгированного антисептического эффекта
- 4) Для улучшения качества гигиены

39. Как подобрать правильный размер зубного ершика?



- 1) Эмпирическим путем
- 2) С помощью специального зонда с цветовой индикацией
- 3) С помощью зонда Interdental Access Probing (от Curaprox) в домашних условиях
- 4) У разных производителей разные методы подбора
- 5) На глаз

40. Какой эффект оказывает лактат цинка в составе зубных паст?



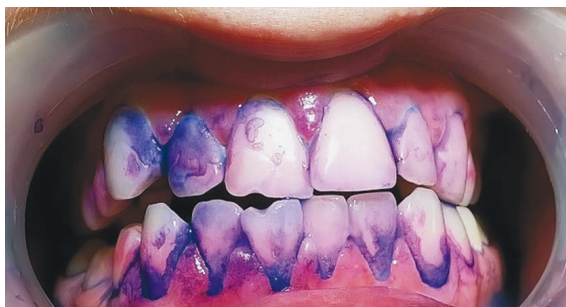- 1) Обладает хорошим кровоостанавливающим и вяжущим эффектом
- 2) Антисептическое действие
- 3) Кариес-профилактический эффект
- 4) Снижает чувствительность твердых тканей зуба
- 5) Окрашивает зубную бляшку

41. В чем особенность совместного использования средств гигиены с лаурилсульфатом натрия и хлоргексидином



- 1) Хлоргексидин и SLS не взаимодействуют
- 2) SLS инактивирует хлоргексидин
- 3) SLS с хлоргексидином инактивируют соединения кальция
- 4) Хлоргексидин при наличии SLS полимеризуется

42. Какие красители входят в состав двухцветных индикаторов налета?



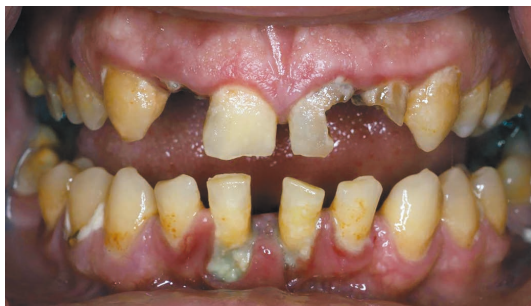- 1) Синтетический краситель бриллиантовый синий
- 2) Синтетический краситель красный
- 3) Эритрозин
- 4) Триклозан
- 5) Ксилит

43. Представленный ополаскиватель при заболеваниях пародонта используется:



- 1) Постоянно
- 2) Курсом до 1 недели
- 3) Курсом до 1 месяца
- 4) Курсом до 6 месяцев

44. Какие из предложенных паст необходимо рекомендовать этому пациенту?



- 1) Biorepair Night Repair
- 2) Apadent
- 3) Parodontax с фтором
- 4) Lacalut aktiv
- 5) Асепта Plus Реминерализация

45. Серия продуктов blue'm улучшает оксигенацию полости рта за счет наличия в составе:



- 1) Пербората натрия
- 2) Глюкозооксидазы
- 3) Фторида натрия
- 4) Кокамидопропилбетаина

46. Представленная зубная щетка предназначена для пациентов:



- 1) С рецессиями десны
- 2) С ортопедическими несъемными конструкциями
- 3) С временным прикусом
- 4) С брекет-системой

47. За счет какого компонента обеспечивается блокирование передачи нервных импульсов в представленной пасте?



Aqua, Sorbitol, Hydrated Silica, Potassium Nitrate, Glycerin, Sodium Lauryl, Aroma, Xanthan Gum, Titanium Dioxide, Sodium Saccharin, Sodium Fluoride, Sodium Hydroxide

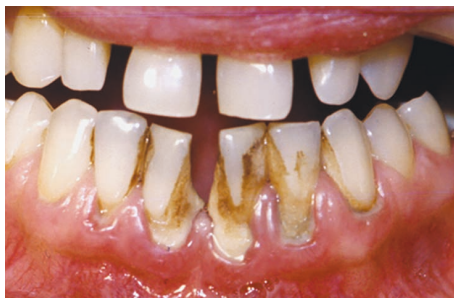- 1) Диоксид титана
- 2) Нитрат калия
- 3) Фторид натрия
- 4) Глицерин
- 5) Гидроксид натрия

48. При каком состоянии нужно назначить данную зубную пасту?



- 1) Фиброматоз десен
- 2) Генерализованная рецессия десны
- 3) Генерализованный катаральный гингивит
- 4) Локализованная рецессия десны
- 5) Здоровый пародонт

49. Какой местный фактор риска развития пародонтита есть у пациента на фотографии?



- 1) Недостаточная гигиена
- 2) Бреккет-система
- 3) Выраженные тяжи слизистой
- 4) Скученность зубов
- 5) Инвагинация корня

50. iTOP (individually Trained Oral Prophylaxis) – это...



- 1) Методика, разработанная профессором А. И. Грудяновым (Россия)
- 2) Методика, разработанная профессором И. Шедельмаером (Германия)
- 3) Методика, разработанная профессором А. Кнаппвостом (Германия)
- 4) Методика, разработанная профессором Л. Гринволл (Великобритания)

**Эталоны ответов на тесты по теме
«Профилактика заболеваний пародонта»**

Номер вопроса	Правильный ответ	Номер вопроса	Правильный ответ	Номер вопроса	Правильный ответ
1	2	18	1	35	5
2	1	19	5	36	4
3	4	20	3	37	3
4	3	21	3	38	1, 4
5	1	22	5	39	2
6	2	23	2	40	1
7	2	24	1	41	2
8	1	25	5	42	1, 2
9	2	26	1, 2, 4	43	3
10	1	27	4, 5	44	3, 4
11	5	28	2	45	1
12	2	29	3	46	4
13	2	30	2	47	2
14	1	31	5	48	3
15	4	32	1	49	1
16	1	33	1	50	2
17	5	34	3		

КЛИНИЧЕСКИЕ ЗАДАЧИ ПО ТЕМЕ «ЗАБОЛЕВАНИЯ ПАРОДОНТА»

ЗАДАЧА 1

В поликлинику обратился юноша 16 лет. Жалобы на боль и зуд в деснах, запах изо рта, серый налет на десне, затруднения в приеме пищи.

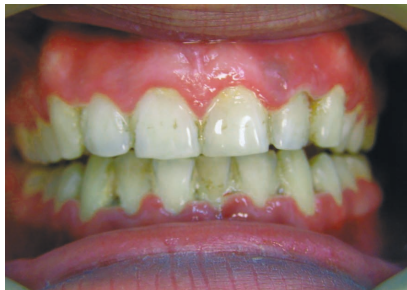Анамнез заболевания. Заболевание возникло впервые 3 дня назад с повышения температуры тела, через 1 день присоединилось поражение в полости рта. К врачу не обращался, лечился самостоятельно (аспирин, полоскания фурацилином) без эффекта.

История жизни: рос и развивался в соответствии с возрастом, респираторно-вирусные заболевания 2–3 раза в год. Аллергоанамнез спокойный. Курит с 14 лет. Сильное переохлаждение 4 дня назад.

Общее состояние удовлетворительное, температура тела 38°. Сознание ясное, положение активное. Кожа лица физиологической окраски. Пальпируются поднижнечелюстные лимфоузлы с двух сторон округлой формы до 1 см в диаметре, плотноэластической консистенции, подвижные, болезненные при пальпации. Гнилостный запах изо рта.

Местный статус. Маргинальная и межзубная десна в области всех зубов слегка отечна, гиперемирована. В области нижних резцов, клыков и премоляров вершины межзубных сосочков некротизированы, край десны покрыт серым налетом,

пальпация десны болезненна, при попытке снятия налета возникает кровоточивость. Зубодесневое соединение не нарушено. На зубах умеренное количество зубных отложений.



Задание:

1. Поставьте предварительный диагноз.
2. Проведите дифференциальную диагностику.
3. Какие дополнительные методы диагностики необходимы для уточнения диагноза?
4. Перечислите все возможные причины развития некроза десен у детей и подростков.
5. Составьте план местного и общего лечения данной патологии.

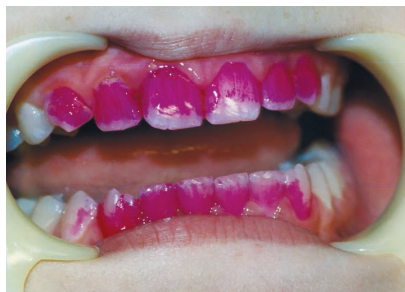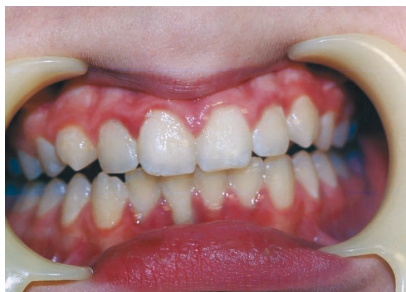ЗАДАЧА 2

В поликлинику обратились родители с подростком 12 лет. Жалобы на припухлость и кровоточивость десен, усиливающуюся при приеме твердой пищи и чистке зубов. Планируется ортодонтическое лечение на несъемной технике.

Анамнез заболевания. Десны кровоточат в течение примерно 2 лет. Ранее по поводу заболеваний пародонта к врачу не обращались. У отца — пародонтит.

История жизни: рос и развивался в соответствии с возрастом, респираторно-вирусные заболевания 2–3 раза в год. Аллергоанамнез спокойный. Соматические и инфекционные заболевания у ребенка родители отрицают.

Общее состояние удовлетворительное, сознание ясное, положение активное. Кожа лица физиологической окраски. Регионарные лимфоузлы не пальпируются.



Местный статус. Маргинальная и межзубная десна в области всех зубов отечна, гиперемирована. Кровоточит при пальпации и зондировании десневой борозды. Зубодесневое соединение не нарушено. На зубах большое количество мягкого налета.

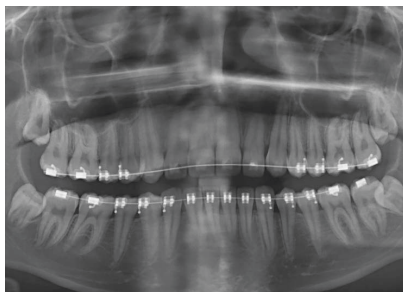
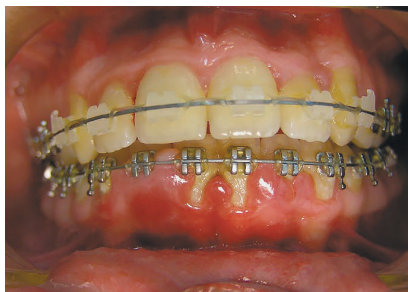
Задание:

1. Поставьте предварительный диагноз.
2. Проведите дифференциальную диагностику.
3. Какой метод диагностики использован на правой фотографии? Дайте интерпретацию.
4. Составьте план лечения данной патологии.
5. Какие зубные пасты можно рекомендовать?

ЗАДАЧА 3

В поликлинику обратилась девушка 17 лет. Жалобы на припухлость десен, кровоточивость при чистке зубов, нарушение внешнего вида зубов.

Анамнез заболевания. Проходит ортодонтическое лечение на несъемной технике в течение 2 лет. Припухлость десны появилась впервые примерно 1 год назад, постепенно увеличивается. Лечилась самостоятельно, использовала полоскания отваром коры дуба и постоянно втирала гель «Метрогил Дента». Отмечала незначительное и кратковременное улучшение состояния десен после лечения.



История жизни: росла и развивалась в соответствии с возрастом, респираторно-вирусные заболевания 2–3 раза в год. Аллергоанамнез спокойный. Дискинезия желчевыводящих путей. Другие соматические и инфекционные заболевания отрицает.

Общее состояние удовлетворительное, сознание ясное, положение активное. Кожа лица физиологической окраски. Регионарные лимфоузлы не пальпируются.

Местный статус. На зубах верхней и нижней челюсти с вестибулярной стороны фиксирована брекет-система. Маргинальная и межзубная десна в области всех зубов слегка отечна, гиперемирована. В области нижних резцов и клыков десна с вестибулярной стороны гипертрофирована, перекрывает коронки зубов на 1/3–2/3 высоты. Зубодесневое соединение не нарушено. На зубах незначительное количество зубных отложений. ОНI-S = 1,2.

Задание:

1. Опишите рентгенограмму.
2. Поставьте предварительный диагноз.
3. Проведите дифференциальную диагностику.
4. Перечислите консервативные методы лечения данной патологии.
5. Какими методами можно провести гингивэктомию? Перечислите преимущества и недостатки каждого.

ЗАДАЧА 4

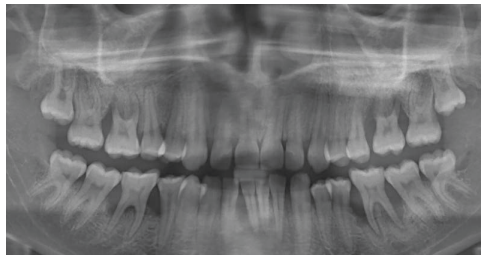
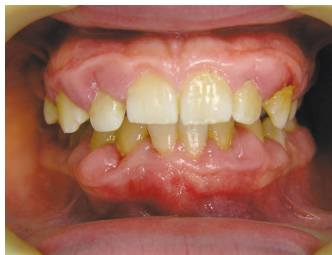В поликлинику обратилась девушка 16 лет. Жалобы на припухлость десен, кровоточивость при чистке зубов, запах изо рта, гноетечение из десен, расшатывание зубов.

Анамнез заболевания. Впервые заметила кровоточивость при чистке зубов несколько лет назад. К врачу не обращалась. Лечилась домашними средствами (лечебные зубные пасты, полоскания отварами трав, нестероидные противовоспалительные средства внутрь).

История жизни: ребенок рос и развивался нормально, острые респираторные вирусные инфекции 2–3 раза в год. Аллергоанамнез спокойный. Соматические и инфекционные заболевания отрицает.

Общее состояние удовлетворительное, сознание ясное, положение активное. Кожа лица физиологической окраски. Пальпируются поднижнечелюстные лимфоузлы с двух сторон до 1 см в диаметре, округлой формы, плотноэластической консистенции, подвижные, болезненные.

Местный статус. Маргинальная и межзубная десна в области всех зубов отечна, гиперемирована, в области отдельных зубов гипертрофирована до 1/3–1/2 высоты коронок зубов. Пародонтальные карманы глубиной 3–10 мм, кровоточат при зондировании. Зубы 2.6, 3.6, 4.1, 4.6 патологически подвижны (I–II степень), из пародонтальных карманов в области этих зубов при надавливании на десну выделяется гной. На зубах большое количество поддесневых отложений. ОНI-S = 2,8.



Задание:

1. Опишите рентгенограмму.
2. Поставьте предварительный диагноз.
3. Проведите подробную дифференциальную диагностику.
4. Какие дополнительные методы диагностики необходимо провести для уточнения диагноза?
5. Расскажите о плане стоматологической реабилитации ребенка в данном случае.

ЗАДАЧА 5

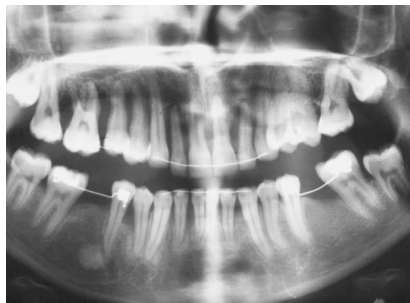
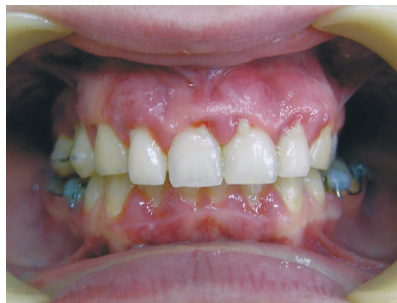В поликлинику обратилась девушка 18 лет. Жалобы на припухлость десен, кровоточивость при чистке зубов, запах изо рта, гноетечение из десен, расшатывание зубов.

Анамнез заболевания. Впервые заметила кровоточивость при чистке зубов несколько лет назад. В частной клинике в течение 3 лет проводилось ортодонтическое лечение. Также проводилась терапия аппаратом «Вектор» 4 раза в год под аппликационной анестезией. Дома использовала полоскания хлоргексидином и постоянно втирала гель «Метрогил Дента». Отмечала незначительное и кратковременное улучшение состояния десен после лечения.

История жизни: росла и развивалась в соответствии с возрастом, в детстве перенесла рецидивирующие пневмонии, фурункулез, гнойный отит. Аллергоанамнез спокойный. У мамы — пародонтит, к 40 годам потеряла все зубы из-за расшатывания и выпадения.

Общее состояние удовлетворительное, сознание ясное, положение активное. Кожа лица физиологической окраски. Пальпируются поднижнечелюстные лимфоузлы с двух сторон до 1 см в диаметре, округлой формы, плотноэластической консистенции, подвижные, болезненные.

Местный статус. Маргинальная и межзубная десна в области всех зубов, а также альвеолярная десна в области 1.6, 1.2, 2.2, 4.1, 4.2 зубов отечна, гиперемирована, в области некоторых зубов гипертрофирована до 1/3–1/2 высоты коронок зубов. Пародонтальные карманы глубиной 3–10 мм, кровоточат



при зондировании. Зубы в переднем отделе верхней и нижней челюсти зашпигированы проволочным ретейнером, из пародонтальных карманов при надавливании на десну выделяется гной. На зубах умеренное количество поддесневых отложений. ОHI-S = 1,6.

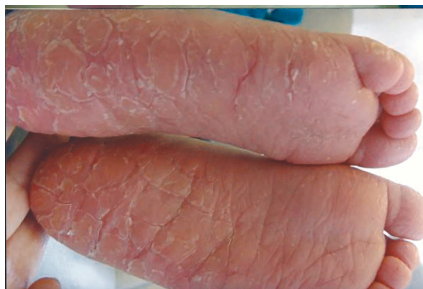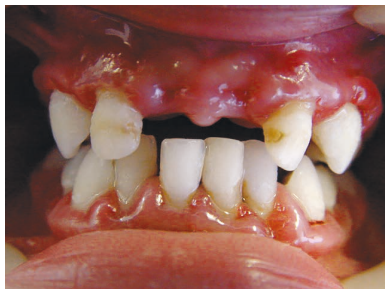Задание:

1. Опишите рентгенограмму.
2. Поставьте предварительный диагноз.
3. Какие ошибки были допущены при предыдущем лечении пациентки?
4. Составьте план общего и местного лечения.
5. Расскажите об особенностях ортодонтического лечения пациентов с пародонтитом.

ЗАДАЧА 6

В поликлинику обратилась родители с ребенком 2,5 лет. Жалобы на припухлость и кровоточивость десен, запах изо рта, гноетечение из десен, расшатывание и выпадение зубов.

Анамнез заболевания. Со слов родителей, заболевание началось внезапно, примерно 6 месяцев назад. Ребенка неоднократно безрезультатно осматривали в других стоматологических и педиатрических учреждениях города. В стоматологической поликлинике по месту жительства были назначены полоскания хлоргексидином и втирание в десны геля «Холисал». Лечение было неэффективным.



История жизни. Аллергоанамнез спокойный. При общем обследовании ребенка обнаружен хронический энтероколит, дисбактериоз кишечника, дискинезия желчевыводящих путей, кандидоз желудочно-кишечного тракта, подтвержденный бактериологическим исследованием. В общем анализе крови эозинофилия до 10%. Показатели общего анализа мочи, биохимии крови и иммунограммы в норме.

Общее состояние удовлетворительное, сознание ясное, положение активное.

Внешний осмотр — ребенок соответствует возрасту. Кожа лица физиологической окраски. На ладонях, подошвах, а также коленях и локтях кожа уплотнена, гиперемирована, имеется большое количество трещин и отслаивающихся чешуек. Пальпируются поднижнечелюстные лимфоузлы с двух сторон до 0,5 см в диаметре, округлой формы, плотноэластической консистенции, подвижные, болезненные.

Задание:

1. Опишите клиническую картину в полости рта по представленной фотографии.
2. Поставьте предварительный диагноз.
3. Какие дополнительные методы диагностики необходимы для уточнения диагноза?
4. Какие синдромы и заболевания могут проявляться подобным поражением тканей пародонта?
5. Составьте план общего и местного лечения.

ЗАДАЧА 7

В поликлинику обратился мужчина 28 лет. Жалобы на оголение корней зубов, запах изо рта, гноетечение из десен, расшатывание зубов.

Анамнез заболевания. Кровоточивость десен была с подросткового возраста, примерно 5 лет назад кровоточивость исчезла. Год назад заметил расшатывание и смещение зубов. Ранее по поводу заболеваний пародонта к врачу не обращался. Лечился самостоятельно (полоскания хлоргексидином, втирание

геля «Метрогил Дента»), после чего наступало кратковременное улучшение. Обострения заболевания 4–5 раз в год, во время обострений расшатывание зубов усиливается, межзубная десна приобретает серый цвет, появляется гнилостный запах изо рта.

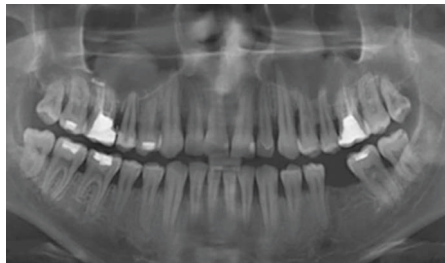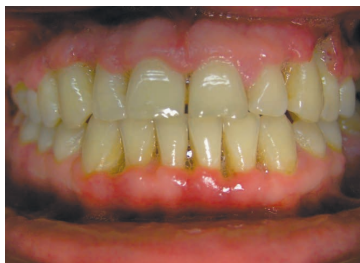История жизни. Аллергоанамнез спокойный. Имеет гепатит В и С. Хронический гастрит. Другие соматические и инфекционные заболевания и вредные привычки отрицает. Работает барменом в ночном клубе.

Общее состояние удовлетворительное, положение активное, речь замедленная.

Внешний осмотр. Зрачки сужены. Кожа лица слегка иктерична, сухая, шелушится. Пальпируются цепочки лимфоузлов в области головы и шеи с двух сторон. Лимфоузлы до 0,5 см в диаметре, округлой формы, мягкоэластической консистенции, подвижные, безболезненные.

Задание:

1. Опишите клиническую картину в полости рта и рентгенограмму по представленным фотографиям.
2. Поставьте предварительный диагноз.
3. Какие дополнительные методы диагностики необходимы для уточнения диагноза? Какие изменения возможны в результатах анализов?
4. Какие маркерные поражения полости рта могут развиваться при ВИЧ-инфекции?
5. Составьте план общего и местного лечения.



ЗАДАЧА 8

В поликлинику обратились родители с ребенком 9 лет. Жалобы на появление разрастания на десне нижней челюсти.

Анамнез заболевания. Заметили появление образования примерно 1 год назад. Лечение не проводили. Ранее по поводу заболеваний пародонта к врачу не обращались.

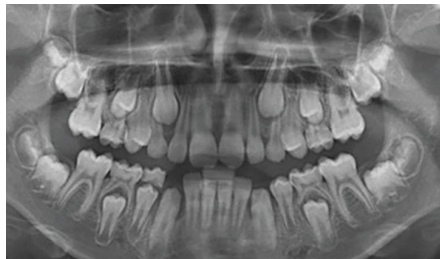
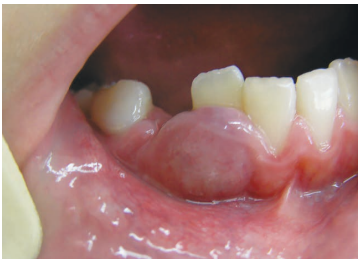История жизни: рос и развивался в соответствии с возрастом, респираторно-вирусные заболевания 2–3 раза в год. Аллергоанамнез спокойный. Соматические и инфекционные заболевания у ребенка родители отрицают.

Общее состояние удовлетворительное, сознание ясное, положение активное. Кожа лица физиологической окраски. Регионарные лимфоузлы не пальпируются.

Местный статус. С вестибулярной стороны 4.1, 4.2 и прорезывающегося 4.3 зуба на десне имеется опухолеподобное образование округлой формы красно-синего цвета на широком основании диаметром примерно 1,5 см. Образование отделяется от зубов, плотнo-эластической консистенции, безболезненное при пальпации.

Задание:

1. Опишите рентгенограмму.
2. Поставьте предварительный диагноз.
3. Проведите подробную дифференциальную диагностику, перечислите наиболее часто встречающиеся опухоли и опухолеподобные поражения тканей пародонта у детей и их отличительные клинические характеристики.
4. Составьте план лечения данного заболевания.
5. Перечислите методы профилактики возникновения опухолеподобных поражений в полости рта у детей.



ЗАДАЧА 9

В поликлинику обратилась девушка 15 лет. Жалобы на припухлость десен, кровоточивость при чистке зубов, нарушение внешнего вида зубов.

Анамнез заболевания. Припухлость десны появилась впервые примерно 2 года назад. Лечилась самостоятельно, использовала полоскания отваром коры дуба и постоянно втирала гель «Метрогил Дента». Отмечала незначительное и кратковременное улучшение состояния десен после лечения.

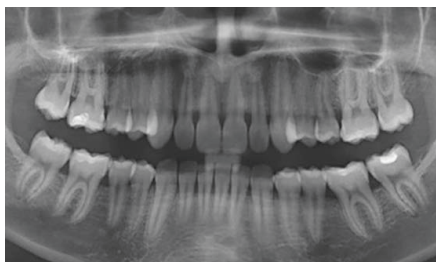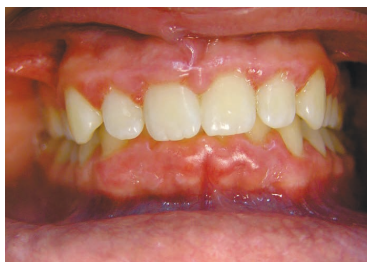История жизни: росла и развивалась в соответствии с возрастом, респираторно-вирусные заболевания 2–3 раза в год. Аллергоанамнез спокойный. Хронический гастроэнтерит. Другие соматические и инфекционные заболевания отрицает.

Общее состояние удовлетворительное, сознание ясное, положение активное. Кожа лица физиологической окраски. Пальпируются поднижнечелюстные лимфоузлы диаметром до 0,5 см, округлые, плотноэластической консистенции, подвижные, слабо болезненные.

Местный статус. Маргинальная и межзубная десна в области всех зубов слегка отечна, гиперемирована, кровоточит при зондировании. В области нижних резцов и клыков десна с вестибулярной стороны гипертрофирована, перекрывает коронки зубов на 1/2–2/3 высоты. Пародонтальные карманы 3–5 мм в области всех зубов. На зубах незначительное количество зубных отложений. ОНІ-S = 1,2.

Задание:

1. Опишите рентгенограмму.



2. Поставьте предварительный диагноз, проведите дифференциальную диагностику.
3. Какие дополнительные методы диагностики необходимы для уточнения диагноза?
4. Составьте план лечения пациентки.
5. Перечислите недостатки панорамной рентгенографии при диагностике заболеваний пародонта. В чем преимущества использования компьютерной томографии?

ЗАДАЧА 10

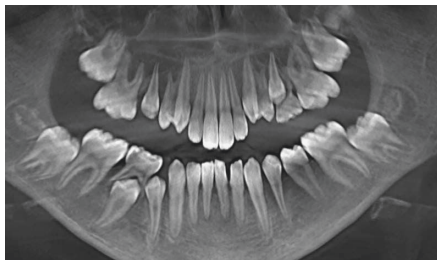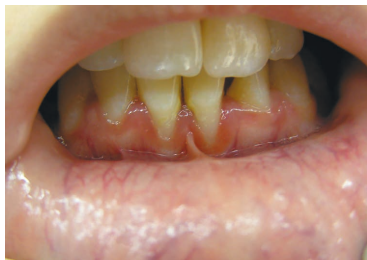В поликлинику обратились родители с ребенком 8 лет. Жалобы на оголение корней у передних зубов нижней челюсти. Направлены врачом-ортодонтом.

Анамнез заболевания. Заметили оголение корней зубов примерно 1 год назад. Ранее по поводу заболеваний пародонта к врачу не обращались.

История жизни: девочка росла и развивалась в соответствии с возрастом, респираторно-вирусные заболевания 2–3 раза в год. Аллергоанамнез спокойный. Соматические и инфекционные заболевания у ребенка родители отрицают.

Общее состояние удовлетворительное, сознание ясное, положение активное. Кожа лица физиологической окраски. Регионарные лимфоузлы не пальпируются.

Местный статус. С вестибулярной стороны 3.1, 4.1 имеется обнажение корней зубов на 3–4 мм по высоте, 3 мм по ширине. Межзубная десна сохранена, слегка отечна, гиперемирована. Уздечка нижней губы прикрепляется у основания межзубного



сосочка. На зубах незначительное количество мягкого налета и наддесневого зубного камня. Зубы 3.1, 4.1 имеют патологическую подвижность I степени.

Задание:

1. Опишите рентгенограмму.
2. Поставьте предварительный диагноз.
3. Составьте комплексный план диагностики и лечения пациентки.
4. Опишите рекомендации по индивидуальной гигиене полости рта и питанию при наличии рецессий.
5. Перечислите основные причины появления рецессий десны, а также методы профилактики возникновения и прогрессирования рецессий.

ЗАДАЧА 11

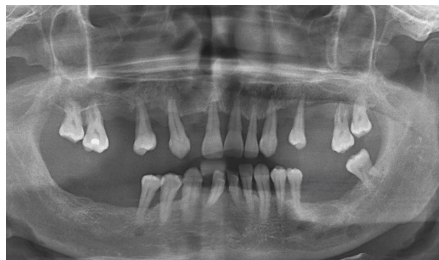
В клинику обратился мужчина 24 лет. Жалобы на расшатывание и выпадение зубов, затруднения в приеме пищи, оголение корней зубов, периодическую припухлость и кровоточивость десен.

Анамнез заболевания. Кровоточивость и припухлость десен отмечал примерно с 14 лет. Обращался к лечащему врачу-стоматологу. Неоднократно проводили инструментальную обработку десен с использованием ручных инструментов и аппарата «Вектор», после чего отмечал незначительное кратковременное улучшение состояния десен. С 18 лет подвижные зубы удалялись, протезирование не проводилось.

История жизни. Пациент страдает частыми респираторно-вирусными заболеваниями и рецидивами герпетической инфекции в околоушной области — более 4 раз в год. В анамнезе — фурункулез, хронический тонзиллит и пневмония. Аллергоанамнез спокойный. Курение в течение 10 лет более 15–20 сигарет в день. У отца — тяжелый пародонтит.

Общее состояние удовлетворительное, сознание ясное, положение активное. Кожа лица физиологической окраски. Регионарные лимфоузлы не пальпируются.

Местный статус. Маргинальная и межзубная десна отечна, гиперемирована, кровоточит при зондировании в области всех зубов. Обнаруживаются пародонтальные карманы глубиной 3–12 мм, в области 2.7 зуба — гноетечение из-под десны. На зубах незначительное количество мягкого налета и наддесневого зубного камня. Зубы имеют патологическую подвижность I — II степени.



Задание:

1. Опишите рентгенограмму.
2. Поставьте предварительный диагноз.
3. Оцените риск прогрессирования пародонтита у пациента, объясните его.
4. Составьте план диагностики и лечения пациента.
5. Какие методы протезирования дефектов зубных рядов возможны в данном случае?

ЗАДАЧА 12

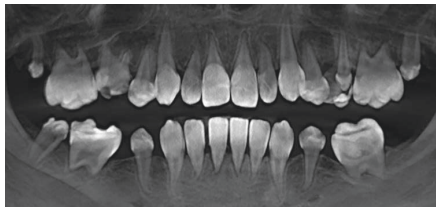
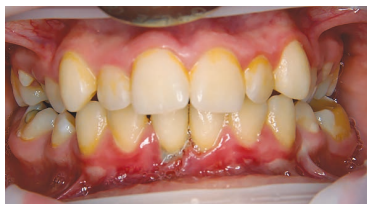В поликлинику обратился подросток 13 лет. Жалобы на припухлость десен, кровоточивость при чистке зубов, расшатывание зубов.

Анамнез заболевания. Кровоточивость десен возникает периодически в течение 3 лет. Расшатывание зубов возникло сразу после их прорезывания. Наблюдается у лечащего врача-стоматолога детского, проводится профессиональная гигиена 2 раза в год. Периодически использует противовоспалительные гели.

История жизни. Аллергоанамнез спокойный. Хронический тонзиллит. В раннем детстве, со слов матери, был поставлен диагноз «саркома Юинга», по поводу чего проходил комплексное лечение, включающее лучевую и химиотерапию. В данный период, в течение 10 лет, лечения по поводу онкологического заболевания не получает, находится в состоянии стойкой ремиссии.

Общее состояние удовлетворительное, сознание ясное, положение активное. Кожа лица физиологической окраски. Регионарные лимфоузлы не пальпируются.

Местный статус. Маргинальная и межзубная десна в области большинства зубов на верхней и нижней челюсти отечна, гиперемирована, кровоточит при зондировании. Глубина зондирования 1–2 мм, зубодесневое соединение не нарушено. На зубах незначительное количество налета, в области резцов нижней челюсти — зубной камень. ОНI-S = 1,8.



Задание:

1. Опишите рентгенограмму.
2. Поставьте предварительный диагноз.
3. С какими еще заболеваниями необходимо дифференцировать воспалительные заболевания пародонта у детей?
4. Составьте план лечения пациента.
5. Перечислите, какие лекарственные препараты могут содержать гели, назначаемые при воспалении десен.

ЗАДАЧА 13

В клинику обратилась женщина 52 лет. Жалобы на припухлость и необычный вид десен.

Анамнез заболевания. Поражение десен возникло впервые 1 год назад в области передних зубов и постепенно увеличивалось. Обращалась в другую стоматологическую клинику, где ей было проведено лечение аппаратом «Вектор» 3 месяца назад. После этого состояние десен ухудшилось, разрастание стало быстро увеличиваться и распространилось на все зубы.

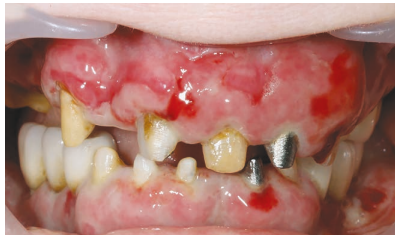История жизни. Аллергоанамнез спокойный. Хронический гастрит, хронический холецистит. Примерно 20 лет назад лечилась по поводу лимфогранулематоза. После этого рецидивов не наблюдалось, и женщина была снята с учета у врача-онколога.

Общее состояние удовлетворительное, сознание ясное, положение активное. Кожа лица физиологической окраски. В поднижнечелюстных и подбородочной областях, на задней поверхности шеи и на затылке пальпируются цепочки лимфоузлов плотной консистенции, не спаянные с окружающими тканями, подвижные, безболезненные.

Местный статус. Маргинальная, межзубная и прикрепленная десна в области всех зубов на верхней и нижней челюсти отечна, гиперемирована, увеличена в размере, покрыта очагами десквамации эпителия. При пальпации определяется мягкоэластичная консистенция десны. Глубина зондирования десневой борозды 1–2 мм, зубодесневое соединение не нарушено. На зубах незначительное количество налета. ОНI-S = 1,2.

Задание:

1. Поставьте предварительный диагноз.
2. Проведите дифференциальную диагностику.



3. Что характерно для проявления данного заболевания в челюстно-лицевой области?
4. Какие методы диагностики могут помочь в подтверждении диагноза?
5. Составьте план лечения пациента.

ЗАДАЧА 14

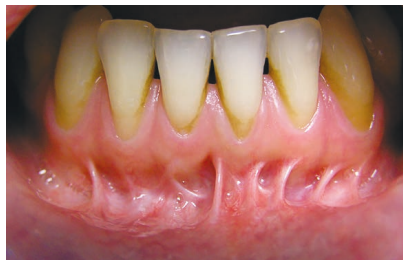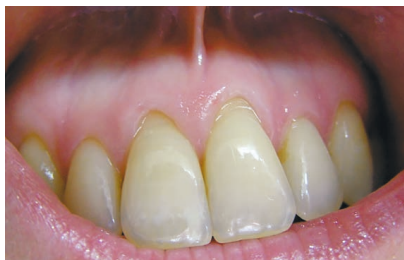В клинику обратилась женщина 34 лет. Жалобы на оголение шеек и корней зубов, нарушение эстетики, повышенную чувствительность зубов.

Анамнез заболевания. Примерно 10 лет назад пациентке было проведено комплексное ортодonto-хирургическое лечение скелетной мезиальной окклюзии. Лечение включало зубо-альвеолярную компенсацию и пластику подбородка. Оголение шеек и корней зубов заметила примерно 5 лет назад, с тех пор оголение постепенно увеличивалось, 2 года назад возникла повышенная чувствительность зубов при чистке и приеме пищи.

История жизни. Аллергоанамнез спокойный. Гастроэзофагиальная рефлюксная болезнь, рефлюкс-эзофагит. На учете у гастроэнтеролога. Чистит зубы жесткой щеткой.

Общее состояние удовлетворительное, сознание ясное, положение активное. Кожа лица физиологической окраски. Регионарные лимфоузлы не пальпируются.

Местный статус. Гигиена рта хорошая. На зубах незначительное количество пигментированного налета. ОНI-S = 0,8.



Задание:

1. Опишите клинические фотографии.
2. Поставьте предварительный диагноз.
3. Что привело к развитию данного состояния и жалобам пациентки?
4. Составьте план лечения.
5. Дайте рекомендации по гигиене рта, приведите примеры рекомендуемых средств гигиены.

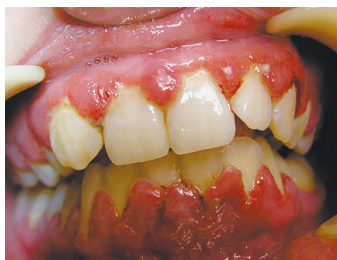ЗАДАЧА 15

В клинику обратилась женщина 28 лет. Жалобы на припухлость и кровоточивость десен, изменение внешнего вида десен, запах изо рта, затруднения при приеме пищи и чистке зубов.

Анамнез заболевания. Кровоточивость десен существует в течение нескольких лет. К врачу-стоматологу по данному поводу не обращалась. Лечилась домашними средствами — полоскания отваром ромашки, чистка зубов пастой «Лесной бальзам». Профессиональная гигиена полости рта последний раз — 5 лет назад. Примерно 2 месяца назад десны значительно увеличились в размере, стали сильно кровоточить при приеме обычной пищи, появился запах изо рта.

История жизни. Аллергоанамнез спокойный. Соматические и инфекционные заболевания отрицает. Беременность 28 недель.

Общее состояние удовлетворительное, сознание ясное, положение активное. Кожа лица физиологической окраски. Регионарные лимфоузлы не пальпируются.



Местный статус. Гигиена рта неудовлетворительная. На зубах большое количество налета и минерализованных отложений. ОНI-S = 2,8.

Задание:

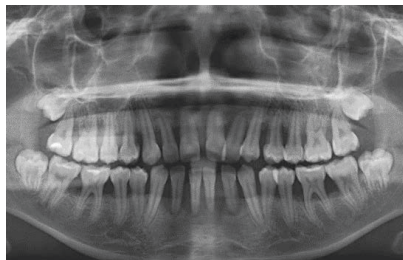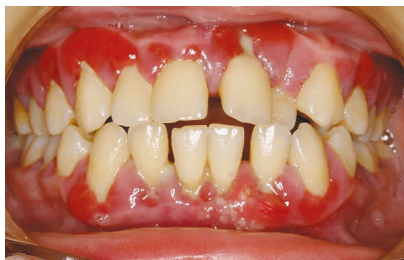1. Опишите клиническую фотографию.
2. Поставьте предварительный диагноз.
3. С какими заболеваниями необходимо провести дифференциальную диагностику?
4. Составьте план лечения с учетом беременности пациентки.
5. Дайте рекомендации по гигиене рта, приведите примеры рекомендуемых средств гигиены.

ЗАДАЧА 16

В клинику обратилась девушка 17 лет. Жалобы на припухлость и кровоточивость десен, изменение внешнего вида десен, запах изо рта, расшатывание зубов, трудности при приеме пищи и чистке зубов.

Анамнез заболевания. Воспаление десен существует в течение нескольких лет. К врачу-стоматологу по данному поводу не обращалась. Лечилась дома — полоскала рот «Мирамистином», проводила втирание геля «Метрогил Дента». Самостоятельное лечение не приводило к улучшению состояния десен. Профессиональная гигиена полости рта никогда не проводилась.

История жизни. Аллергоанамнез спокойный. В возрасте 10 лет у пациентки был диагностирован сахарный диабет I типа, состоит на учете у эндокринолога. Госпитализация



в стационар с коррекцией дозы получаемого инсулина более 2 лет назад. Концентрация гликированного гемоглобина периферической крови более 10%.

Общее состояние удовлетворительное, сознание ясное, положение активное. Кожа лица физиологической окраски. Пальпируются поднижнечелюстные лимфатические узлы с двух сторон, плотноэластической консистенции, подвижные, болезненные при пальпации.

Местный статус. Травматическая окклюзия. Патологическая подвижность резцов верхней и нижней челюсти I–II степени. В области всех зубов определяются пародонтальные карманы глубиной от 4 до 14 мм, из которых выделяется гной. Зондирование пародонтальных карманов вызывает сильную кровоточивость десны. Гигиена рта неудовлетворительная. На зубах большое количество налета и минерализованных отложений. ОНI-S = 3,4.

Задание:

1. Опишите клиническую фотографию.
2. Опишите изменения на рентгенограмме.
3. Поставьте предварительный диагноз.
4. Назовите особенности течения пародонтита у пациентов с сахарным диабетом.
5. Перечислите основные принципы лечения пародонтита у пациентов с диабетом.

ЗАДАЧА 17

В клинику обратилась пациентка 36 лет. Жалобы на припухлость и кровоточивость десны в области искусственных коронок, установленных на имплантатах в переднем отделе верхней челюсти, неприятный привкус во рту, наличие гнойника на десне.

Анамнез заболевания. Пациентка страдает пародонтитом более 10 лет. Наблюдается у врача по месту жительства. Проводит поддерживающую терапию пародонтита 2 раза в год. Более 3 лет назад зубы 1.1, 1.2 были удалены и проведено протезирование

с опорой на имплантаты. Через год стала замечать, что десна в области искусственных коронок воспаляется больше, чем в других участках зубных рядов, при этом прочищать ершиками между искусственными коронками не могла из-за отсутствия промежутка между ними. Поддерживающая терапия приводила лишь к кратковременному улучшению. Примерно 6 месяцев назад заметила появление на десне гнойничка.

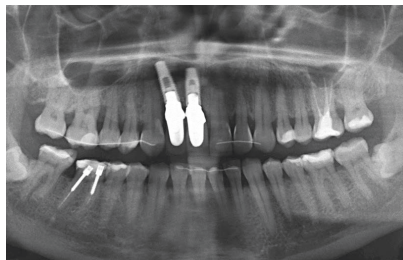
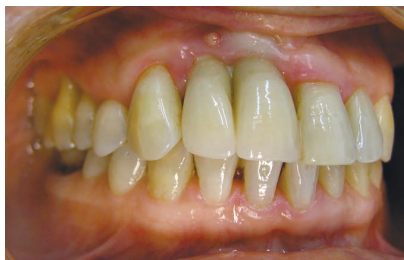История жизни. Аллергоanamнез спокойный. Соматические и инфекционные заболевания отрицает. У матери — пародонтит.

Общее состояние удовлетворительное, сознание ясное, положение активное. Кожа лица физиологической окраски. Регионарные лимфатические узлы не пальпируются.

Местный статус. Прикус физиологический. Определяются пародонтальные карманы в области имплантатов в позиции 1.1, 1.2 до 3–5 мм. Зондирование пародонтальных карманов в этой области вызывает сильную кровоточивость десны. В области остальных зубов верхней и нижней челюсти определяются пародонтальные карманы глубиной от 1 до 3 мм, при зондировании не кровоточат. Гигиена рта удовлетворительная. ОHI-S = 1,4.

Задание:

1. Опишите клиническую фотографию и изменения на рентгенограмме.
2. Поставьте предварительный диагноз.
3. Назначьте лечение в данном случае.
4. Перечислите основные принципы имплантации у пациентов с пародонтитом.
5. Назовите преимущества и недостатки протезирования с опорой на имплантаты у пациентов с пародонтитом.



ЗАДАЧА 18

В клинику обратился пациент 46 лет. Жалобы на отсутствие зубов нижней челюсти справа, затруднения при приеме пищи, темный налет на зубах, запах изо рта, неприятный привкус во рту.

Анамнез заболевания. К врачу-стоматологу по поводу заболеваний десен ранее не обращался. Зубы на нижней челюсти справа были удалены более 10 лет назад. Профессиональная гигиена проводилась нерегулярно, последний раз — около 8 лет назад.

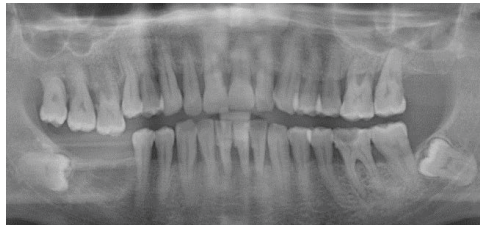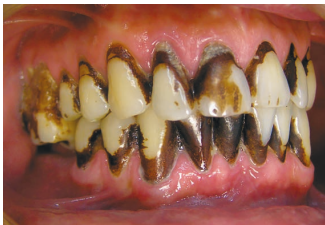История жизни. Аллергоанамнез спокойный. Хронический бронхит. Выкуривает по 1 пачке в день в течение 30 лет. У отца — пародонтит.

Общее состояние удовлетворительное, сознание ясное, положение активное. Кожа лица физиологической окраски. Регионарные лимфатические узлы не пальпируются.

Местный статус. Прикус физиологический. Зубы покрыты большим количеством пигментированного налета. Десна незначительно отечна и гиперемирована в области отдельных зубов. Зондирование пародонтальных карманов вызывает незначительную кровоточивость десны в отдельных точках. Зубы 4.6, 4.7 отсутствуют в зубном ряду нижней челюсти. Моляры верхней челюсти справа смещены вниз на 3–4 мм. Гигиена рта неудовлетворительная. ОНІ-S = 3,4.

Задание:

1. Опишите изменения на рентгенограмме.
2. Поставьте предварительный диагноз.
3. Составьте план лечения в данном случае.
4. Перечислите общие факторы, способствующие прогрессированию пародонтита.
5. Каким образом курение влияет на ткани пародонта?



ЗАДАЧА 19

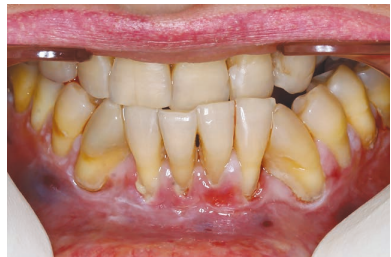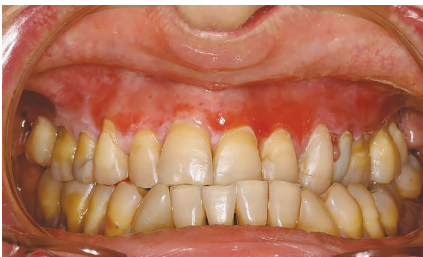В клинику обратилась пациентка 56 лет. Жалобы на оголение корней зубов, жжение в деснах и других участках слизистой рта, сухость во рту, затруднения при приеме пищи.

Анамнез заболевания. Наблюдалась у стоматолога ранее по поводу пародонтита, поддерживающая терапия проводилась нерегулярно, последний раз — 3 года назад. Примерно 5 лет назад стала замечать чувство стягивания и жжения во рту, повышенную чувствительность десен к различным раздражителям, затруднения при приеме пищи. Обращалась по месту жительства к врачу-стоматологу, проводила рекомендованные полоскания хлоргексидином и использовала лечебную зубную пасту, после чего улучшения не наступало.

История жизни. Аллергия на антибиотики пенициллинового ряда в виде крапивницы и отеков мягких тканей. Дискинезия желчевыводящих путей, хронический холецистит, хронический панкреатит.

Общее состояние удовлетворительное, сознание ясное, положение активное. Кожа лица физиологической окраски. Регионарные лимфатические узлы не пальпируются.

Местный статус. Прикус перекрестный. Определяются пародонтальные карманы в области всех зубов глубиной 2–4 мм, зондирование пародонтальных карманов вызывает незначительную кровоточивость десны в отдельных точках. На слизистой щек с двух сторон определяется сетка из линейных папул бело-серого цвета, напоминающая по внешнему виду кружево. Гигиена рта удовлетворительная. ОНI-S = 1,6.



Рентгенологически на панорамной радиографии — неравномерная убыль альвеолярной кости в области всех зубов на $1/3-1/2$ длины корней.

Задание:

1. Опишите клинические фотографии.
2. Поставьте предварительный диагноз.
3. Проведите дифференциальную диагностику.
4. Составьте план лечения, назовите особенности лечения пародонтита в данном случае.
5. Какие средства гигиены можно рекомендовать пациентам с сухостью во рту?

ЗАДАЧА 20

В клинику обратилась девушка 17 лет. Жалобы на припухлость и кровоточивость десен, изменение внешнего вида десен, запах изо рта, трудности при приеме пищи и чистке зубов.

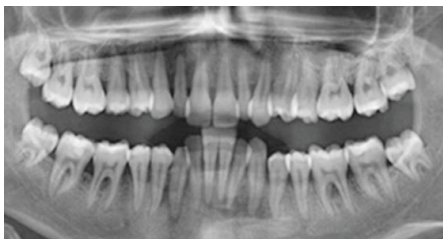
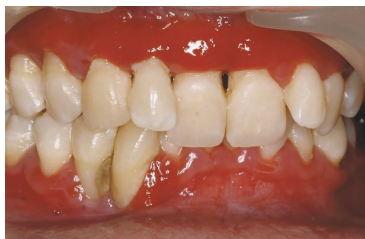Анамнез заболевания. Воспаление десен существует в течение примерно полугода. К врачу стоматологу по данному поводу не обращалась. Лечилась домашними средствами — полоскала рот отварами трав, проводила втирание геля «Холисал». Самостоятельное лечение приводило к кратковременному улучшению состояния десен. Профессиональную гигиену рта ранее пациентке не проводили.

История жизни. Аллергоанамнез спокойный. Примерно 9 месяцев назад пациентка была госпитализирована с диагнозом «инфекционный мононуклеоз», полгода назад была выявлена конституциональная гипоплазия кроветворения, миелодиспластический синдром. Состоит на учете у гематолога, на данный момент проходит комплексную диагностику состояния здоровья. Количество нейтрофилов периферической крови периодически резко снижается до 0,5%.

Общее состояние удовлетворительное, сознание ясное, положение активное. Кожа лица физиологической окраски. Пальпируются поднижнечелюстные лимфатические узлы

с двух сторон, плотноэластической консистенции, подвижные, болезненные при пальпации.

Местный статус. В области всех зубов определяются пародонтальные карманы глубиной от 2 до 7 мм. Зондирование пародонтальных карманов вызывает кровоточивость десны. Гигиена рта удовлетворительная. На зубах незначительное количество налета и минерализованных отложений. ОНІ-S = 1,8.



Задание:

1. Опишите клиническую фотографию.
2. Опишите изменения на рентгенограмме.
3. Поставьте предварительный диагноз.
4. Назовите особенности поражения пародонта у пациентов с заболеваниями крови.
5. Перечислите основные принципы лечения пародонтита у пациентов с заболеваниями крови.

Ответы на задачи

ЗАДАЧА 1

Острый язвенно-некротический гингивит.

Дифференцируем с другими формами гингивита (катаральный, гипертрофический), пародонтитом, синдромными поражениями пародонта. При других формах гингивита не будет язв на десне, покрытых некротическим налетом. При пародонтите будет диагностировано нарушение зубодесневого соединения с образованием пародонтальных карманов. При синдромных поражениях будут другие проявления синдромов, изменения в анализах (появление бластных клеток в крови при лейкозе, снижение содержания Т-лимфоцитов-хелперов при ВИЧ-инфекции и др.).

Для уточнения диагноза необходимо сделать панорамную радиографию челюстей, общий анализ крови, биохимическое исследование крови.

Некроз десны локализованный может быть следствием ожога десны в быту или при проведении стоматологического лечения. Генерализованный некроз десны может возникать на фоне иммунодефицитных состояний, в том числе ВИЧ-инфекции, а также на фоне заболеваний крови (лейкоз, агранулоцитоз, нейтропения и др.).

Общее лечение включает противомикробную терапию (метронидазол), десенсибилизацию организма (антигистаминные препараты), обезболивающую и системную противовоспалительную терапию (ибупрофен), витаминотерапию (аскорбиновая кислота). Местное лечение включает назначение обезболивающих гелей («Калгель»), антисептической обработки рта растворами хлоргексидина («Мирамистина»), нанесение антибактериальных гелей («Метрогил Дента», «Асепта адгезивный бальзам»). В период заживления назначают кератопластики для ускорения эпителизации. Также рекомендуют щадящее питание. Все травматичные вмешательства (удаление отложений, лечение пришеечного кариеса и т. д.) необходимо отложить до заживления язв и эрозий.

ЗАДАЧА 2

Генерализованный катаральный гингивит.

Дифференцируем с другими формами гингивита (язвенно-некротический, гипертрофический), пародонтитом, синдромными поражениями тканей пародонта. При язвенно-некротическом гингивите на деснах образуются эрозии и язвы, покрытые некротическим налетом, страдает общее состояние ребенка. При гипертрофическом гингивите десна увеличивается в размерах, перекрывает коронки зубов. При пародонтите нарушено зубодесневое соединение, образуются пародонтальные карманы. При синдромных поражениях чаще возникает прогрессирующая убыль альвеолярной кости, расшатывание и выпадение зубов, в крови обнаруживаются патологические изменения (нейтропения, агранулоцитоз и др.).

Использован метод окрашивания налета эритрозином. Окрашенный налет на большей части вестибулярной поверхности передней группы зубов на обеих челюстях свидетельствует об очень плохой гигиене рта.

Обучение гигиене рта, подбор средств гигиены, профессиональная гигиена рта, контролируемая чистка зубов на приеме у стоматолога. Назначают кратковременное курсовое использование антисептиков (хлоргексидин, «Мирамистин») и втирание противовоспалительных гелей («Холисал», «Пансорал» и др.), внутрь — витаминотерапия.

Можно рекомендовать зубные пасты «Parodontax», «Асепта parodontal», «President Active», «Lacalut aktiv», «Лесной бальзам».

ЗАДАЧА 3

На панорамной радиографии у ребенка сформированный постоянный прикус, на зубах признаки брекет-системы, без видимых патологических изменений в области альвеолярной кости. Зачатки 3.8, 4.8 зубов расположены с мезиальным наклоном, их корни не сформированы.

Генерализованный катаральный гингивит. Реактивная гиперплазия десны в области передней группы зубов на нижней челюсти.

Разрастание десны может возникать при наследственных синдромах и проявляться в виде фиброматоза десен, реактивное разрастание десны возможно при плохой гигиене рта, хронической травме десны. Также гиперплазия десны возможна при приеме медикаментов (противосудорожные средства, циклоспорин, антагонисты кальция и др.), что будет выяснено из анамнеза жизни пациента. Также гиперплазия десен возможна как часть гиперпластического синдрома при заболеваниях крови (лейкоз, гистиоцитоз и т. д.).

Обязательным компонентом консервативного лечения должно быть местное назначение противовоспалительных средств, проведение профессиональной гигиены полости рта, обучение гигиене рта при наличии гиперплазии, контроль за образованием бляшки, назначение лечебных зубных паст и противомикробных ополаскивателей.

Гингивэктомия скальпелем — доступный технически простой метод, однако может быть противопоказан при заболеваниях с нарушением свертываемости крови или приеме антикоагулянтов. Использование коагулятора позволяет избежать кровотечения, однако сопровождается значительным повреждением прилежащих тканей с последующим длительным дискомфортом в процессе заживления и высокой вероятностью развития осложнений (некрозы десны и кости). Лазерное испарение диодным или неодимовым характеризуется быстротой проведения, щадящим отношением к тканям, быстрой эпителизацией и низкой вероятностью развития осложнений.

ЗАДАЧА 4

На панорамной радиографии челюстей визуализируется неравномерная убыль альвеолярной кости, максимально выраженная в области резцов нижней челюсти и всех первых моляров. Снижение высоты межзубных перегородок — больше чем на 1/2 длины корней.

Тяжелый пародонтит, высокий риск прогрессирования, молярно-резцовая локализация.

Учитывая наличие гиперплазии десны с одномоментной деструкцией альвеолярной кости, необходимо дифференцировать

с поражением пародонта при наследственных синдромах и заболеваниях крови. При этом будут другие внеротовые проявления синдромов или характерные изменения в анализах крови.

Для уточнения диагноза необходимо собрать семейный анамнез, провести микробиологическую диагностику; изучение КЛКТ позволит уточнить степень повреждения кости в области первых моляров и выбрать правильную тактику лечения. Для исключения системной патологии необходимо изучить общий анализ крови, биохимическое исследование крови, иммунограмму, провести консультацию педиатра.

План лечения включает обучение гигиене рта, подбор основных и дополнительных средств гигиены, назначение системной антибактериальной терапии, местной антисептической терапии, проведение удаления отложений над и под десной с использованием ультразвуковых аппаратов и ручных инструментов. После купирования воспаления возможно проведение шинирования зубов, направленной регенерации тканей. Обязательно диспансерное наблюдение ребенка с регулярным проведением поддерживающей терапии.

ЗАДАЧА 5

На панорамной радиограмме определяется неравномерная убыль альвеолярной кости в области всех зубов более 1/3–1/2 длины корней, в области 1.6, 1.2 зубов — убыль кости более 3/4 длины корней. Зубы 3.6, 4.6 отсутствуют в зубном ряду.

Предварительный диагноз — генерализованный пародонтит средне-тяжелой степени в стадии обострения. Абсцедирование. Риск прогрессирования высокий. Потеря 3.6, 4.6 зубов.

Ошибки в лечении: не было проведено адекватного пародонтологического лечения перед началом ортодонтического перемещения зубов, не устранены воспалительные явления в пародонте, не назначили системную антибактериальную терапию, лечение не завершено протезированием.

План лечения: обучение индивидуальной гигиене рта, подбор средств гигиены, системная антибактериальная и противовоспалительная терапия, кюретаж пародонтальных карманов, погружное шинирование подвижных зубов, удаление 1.6, 1.2 зубов, протези-

рование дефектов зубных рядов, диспансерное наблюдение с регулярной поддерживающей пародонтальной терапией.

Перед ортодонтическим лечением необходимо провести качественное лечение пародонтита, добиться полной ликвидации воспалительных явлений, выждать 3–6 месяцев перед началом перемещения зубов, контролировать уровень комплаентности пациента и его способность поддерживать хорошую гигиену рта, подобрать средства гигиены при наличии во рту несъемной ортодонтической техники (брекет-системы). Поддерживающее пародонтологическое лечение во время ортодонтического перемещения зубов проводят с индивидуальной частотой, но не реже 2 раз в год, используют малые силы, при разрушении кости на 1/2 длины корней ретейнер выполняют в виде погружной шины, ортодонтическое лечение должно завершаться протезированием дефектов зубных рядов.

ЗАДАЧА 6

В полости рта на фотографии картина тяжелого пародонтита. Маргинальная, межзубная и альвеолярная десна в области всех зубов отечна, гиперемирована, кровоточит, в области нижней челюсти межзубные сосочки увеличены в размерах и закрывают коронки зубов на 1/3 высоты коронок и более. Зубы 5.1, 6.1 отсутствуют в зубном ряду. Корни зубов частично оголены, покрыты налетом. Аномалии положения отдельных зубов.

Тяжелый генерализованный пародонтит на фоне синдрома Папийона–Лефевра.

Для уточнения диагноза и выбора метода лечения необходима панорамная радиография челюстей, микробиологическое исследование, общий анализ крови, биохимический анализ крови, иммунограмма, консультации педиатра и генетика.

Похожее поражение тканей пародонта возможно на фоне таких заболеваний, как синдромы Чедиака–Хигаши, Папийона–Лефевра, Хайма–Мунка, дефицита лейкоцитарной адгезии, а также заболеваний крови (нейтропения на фоне нарушения кроветворения, агранулоцитоз, гистиоцитоз, лейкоз и др.).

Лечение кожных проявлений назначает дерматолог и педиатр. Местное лечение включает удаление зубов с патоло-

гической подвижностью II–III степени, инструментальную обработку пародонтальных карманов (кюретаж) в условиях общего обезболивания на фоне системной антибактериальной терапии. Проводят протезирование дефектов зубных рядов. Родителей обучают проведению хорошей гигиены рта у ребенка, подбирают средства гигиены. Обязательно диспансерное наблюдение и проведение регулярной профессиональной гигиены с контролем за образованием бляшки.

ЗАДАЧА 7

Межзубная и маргинальная десна в области всех зубов, а также альвеолярная десна в области отдельных зубов отечна, гиперемирована, край десны в переднем отделе изъязвлен. На панорамной радиограмме определяется неравномерная убыль альвеолярной кости в области всех зубов более 1/3–1/2 длины корней, кортикальные замыкательные пластинки на вершинах межзубных перегородок не прослеживаются. Зуб 3.6 отсутствует в зубном ряду.

Предварительный диагноз — генерализованный язвенно-некротический пародонтит средне-тяжелой степени. Обострение. Высокий риск прогрессирования. Потеря 3.6 зуба.

Для уточнения диагноза необходимо выполнить микробиологическое исследование содержимого пародонтальных карманов и конусно-лучевую компьютерную томографию. Также необходимо назначить общий анализ крови, биохимическое исследование крови и анализ крови на ВИЧ-инфекцию, провести консультацию терапевта (инфекциониста при необходимости).

Маркерные заболевания во рту при развитии ВИЧ-инфекции: язвенно-некротические формы гингивита, пародонтита и стоматита, кандидоз, частые рецидивы герпетической инфекции, волосатая лейкоплакия языка. На поздних стадиях развития ВИЧ-инфекции (пре-СПИД и СПИД) могут развиваться лимфомы и саркома Капоши.

При выявлении ВИЧ-инфекции обязательно лечение у инфекциониста, назначают комплексную антиретровирусную терапию. При достижении стабилизации основного

заболевания и снижении вирусной нагрузки проводят лечение пародонтита, необходимо применять малоинвазивные методы лечения — инструментальную обработку карманов проводят ручными инструментами, возможно использование лазера (диодного, неодимового или эрбиевого) на фоне системной антибактериальной терапии. Подвижные зубы шинируют. Необходимо протезирование дефекта зубного ряда на нижней челюсти. Важно проводить регулярную поддерживающую пародонтальную терапию и обучить пациента поддерживать хорошую гигиену рта с использованием интердентальных средств гигиены и противоналетных ополаскивателей.

ЗАДАЧА 8

На панорамной радиограмме — без признаков патологических изменений в области альвеолярной кости. Прорезывание зубов и стадия формирования корней соответствует возрасту.

Периферическая гигантоклеточная гранулема альвеолярной части нижней челюсти справа.

Для периферической гигантоклеточной гранулемы характерна синевато-бордовая окраска образования и деструкция кости в зоне локализации. Периферическая фиброзная гиперплазия или фиброма десны чаще имеют вид опухолеподобного образования округлой формы с гладкой или слегка неровной поверхностью розового цвета, плотного и безболезненного при пальпации. Папиллома на десне имеет вид опухолеподобного образования округлой формы на ножке или широком основании, чаще розового цвета, поверхность может быть покрыта мелко сосочковыми разрастаниями, по форме напоминающими цветную капусту, образование безболезненное при пальпации.

Под местной или общей анестезией проводят иссечение образования с прилегающей костью с последующим гистологическим исследованием. Ребенок должен быть поставлен на диспансерное наблюдение. Осмотры проводят 2 раза в год с повторным проведением рентгенологического исследования.

К методам профилактики роста опухолей и опухолеподобных образований относят санацию полости рта, своевременное лечение или удаление зубов с периодонтитом, ребенка

обучают поддержанию хорошей гигиены рта, подбирают средства гигиены, регулярно проводят профессиональную гигиену; рекомендовано исключить хроническую травму слизистой острыми краями зубов и корней, прикусывание мягких тканей. Профилактические осмотры 2 раза в год позволяют диагностировать опухолевый рост на ранних стадиях, в этом случае проводят хирургическое иссечение образования с обязательным последующим гистологическим исследованием.

ЗАДАЧА 9

На панорамной радиограмме определяется горизонтальная убыль альвеолярной кости в области всех зубов до 1/3 длины корней. В проекции коронок 1.6, 3.6, 3.7 зубов признаки пломб.

Предварительный диагноз — генерализованный пародонтит легкой степени в стадии обострения. Низкий риск прогрессирования. Гиперплазия десны в переднем отделе нижней челюсти с вестибулярной стороны зубов.

Для уточнения диагноза необходимо собрать семейный анамнез, выполнить общий анализ крови и биохимическое исследование крови, провести консультацию педиатра. Также необходимо проведение микробиологического исследования содержимого пародонтальных карманов.

Лечение начинают с обучения гигиене рта, подбора средств гигиены, проведения контролируемой чистки зубов при необходимости. После проведения профессиональной гигиены рта, удаления отложений и курса противовоспалительной терапии можно приступить к хирургическому лечению в виде проведения кюретажа пародонтальных карманов с помощью ручных инструментов или диодного лазера. Одномоментно лазером можно провести гингивэктомию с вестибулярной стороны зубов в переднем отделе нижней челюсти с последующим назначением местной антисептической обработки. После достижения ремиссии пародонтита обязательно регулярное проведение поддерживающей терапии. Обязательно лечение сопутствующих заболеваний у педиатра.

Недостатком панорамной рентгенографии челюстей является искажение пропорций зубов, суммация изображений твер-

дотканых структур, невозможность точной количественной оценки убыли костной ткани, невозможность оценки патологических изменений на вестибулярной и оральной поверхности зубов (челюстей). Компьютерная томография позволяет получить 3-мерное изображение объектов, оценить особенности рельефа на всех поверхностях зубов, обнаружить дополнительные каналы в зубах, измерить глубину внутрикостных дефектов, точно оценить степень деструкции кости в динамике.

ЗАДАЧА 10

На панорамном реформате конусно-лучевой компьютерной томограммы в области 3.1, 4.1 зубов определяется убыль альвеолярной кости в пределах пришеечной трети корней, кортикальная пластинка на вершинах межзубных перегородок не прослеживается.

Локализованная рецессия десны в области 3.1, 4.1 зубов, I класс по Cairо, аномалия прикрепления уздечки нижней губы.

Лечение включает проведение профессиональной гигиены, обучение ребенка чистке зубов, подбор средств гигиены. Необходима консультация врача-ортодонта и проведение пластики уздечки нижней губы для профилактики дальнейшего травмирования и натяжения маргинальной десны в области центральных резцов. Пластическое закрытие самих рецессий в детском возрасте не показано.

Гигиена рта при наличии рецессий должна быть щадящей. Рекомендуют использование мягких щеток, атравматичную чистку подметающими движениями от десны к зубам, использование зубных паст и ополаскивателей для чувствительных зубов «Sensodyne», «Lacalut Sensitive», «Elmex Sensitive», «Innova Sensitive» и др. Питание также должно быть щадящим. Кислые напитки лучше пить через трубочки, после приема кислотосодержащей пищи необходимо споласкивать рот водой и воздержаться от чистки зубов в течение часа. Ребенок должен осматриваться лечащим врачом-стоматологом детским 2 раза в год.

Первостепенной предпосылкой развития рецессии десны являются анатомо-физиологические особенности строения челюстей: тонкая альвеолярная кость, тонкий биотип десны,

дефицит места в зубном ряду, приводящий к дистопии зубов с развитием дигисценций и фенестраций альвеолярной кости, чаще с вестибулярной стороны альвеолярного отростка верхней челюсти и альвеолярной части нижней челюсти. Также в развитии рецессий важную роль играют агрессивная длительная чистка зубов жесткими щетками, неправильная техника чистки электрической зубной щеткой, форсированное ортодонтическое перемещение зубов, травмирование десны краями искусственных коронок и реставраций при несоблюдении биологической ширины.

ЗАДАЧА 11

На панорамной радиографии определяется неравномерная убыль альвеолярной кости в области всех зубов более $1/2$ – $3/4$ длины корней. Пространства периодонтальной связки в верхушечной трети корней зубов расширены. Периапикально в области 2.7 зуба — очаг деструкции кости неправильной формы без четких контуров.

Предварительный диагноз: генерализованный пародонтит тяжелой степени в стадии обострения.

Риск прогрессирования пародонтита высокий. Это обусловлено наследственной предрасположенностью из-за семейного анамнеза заболевания, выкуриванием большого количества сигарет в день, небольшим количеством сохраненных пар зубов-антагонистов и генерализованной деструкцией костной ткани более $1/2$ – $3/4$ длины корней.

В данном случае диагностику необходимо начать с проведения конусно-лучевой компьютерной томографии и консультации врача-стоматолога-ортопеда для определения количества сохраняемых зубов, необходимых для протезирования. Затем необходимо удалить патологически подвижные зубы. В области оставшихся зубов, при условии их сохранения во рту пациента, необходимо провести инструментальную обработку карманов на фоне системной антибактериальной терапии, назначить местную антисептическую обработку. Пациента необходимо обучить гигиене рта, подобрать средства гигиены. После купирования воспаления в пародонте необходимо провести протезирование дефектов зубных рядов.

Наиболее современным методом восстановления целостности зубных рядов при пародонтите является имплантация с последующим протезированием. Необходимое условие имплантации — стойкая ремиссия пародонтита более 1 года и сохранение необходимого объема костной ткани. В данном случае возможно удаление всех зубов и тотальное протезирование. При невозможности имплантации альтернативным методом может быть съемное протезирование. В этом случае необходимо сохранять зубы на нижней челюсти даже с выраженной утратой опорно-удерживающих тканей при условии отсутствия патологической подвижности.

ЗАДАЧА 12

На панорамном реформате компьютерной томографии зубы 1.5, 3.7, 3.5, 4.5 отсутствуют, коронки 1.7, 2.5, 2.7, 3.4, 4.4, 4.7 зубов уменьшены в размере, деформированы. Корни всех зубов имеют конусообразную форму, длина корней меньше высоты коронок зубов, пространства периодонтальных связок в области центральных резцов нижней челюсти расширены на всем протяжении корней.

Дисплазия дентина, вызванная проведением химиотерапии в раннем детском возрасте. Хронический генерализованный катаральный гингивит. Неудовлетворительная гигиена рта.

Воспалительные заболевания пародонта необходимо дифференцировать с наследственными заболеваниями твердых тканей зубов, прежде всего с несовершенным дентиногенезом 3 типа, а также с дисплазией дентина на фоне соматических заболеваний (псевдогипопаратиреоз и др.), при которых может наблюдаться патологическая подвижность и смещение зубов из-за коротких корней. Также аналогичные проявления могут быть при недифференцированной дисплазии соединительной ткани, фосфат-диабете. Обычно при этих заболеваниях отсутствует деструкция альвеолярной кости, зубодесневое соединение не нарушено, нет образования пародонтальных карманов.

План лечения включает обучение ребенка гигиене рта, подбор средств гигиены, контролируемую чистку зубов. Проводят профессиональную гигиену рта, назначают местную

антисептическую обработку и противовоспалительные гели. После консультации ортодонта проводят реставрацию коронок зубов, при необходимости подвижные зубы шинируют с целью предупреждения их дальнейшего веерообразного расхождения и усиления степени подвижности.

Противовоспалительные гели для десен могут содержать антисептики хлоргексидин, триклозан, бензидамин, гексетидин. Противовоспалительное действие может быть обеспечено за счет включения в состав гелей таких препаратов, как цеталкония хлорид, холина салицилат, нимесулид. Также в гелях могут быть экстракты лекарственных трав и растений — ромашки, мирры, эвкалипта, мяты и др.

ЗАДАЧА 13

Предварительный диагноз — гиперплазия десен на фоне рецидива лимфогранулематоза.

Дифференцировать данное заболевание необходимо прежде всего с другими проявлениями гиперплазии десен на фоне гематологических заболеваний (лейкоз, гистиоцитоз), фиброматозом десны, медикаментозно индуцированной гиперплазией десны на фоне приема лекарственных препаратов. Фиброматоз десны проявляется с детского возраста, заболевание передается по наследству и часто обнаруживается у других членов семьи. Десна при этом заболевании плотная, безболезненная при пальпации, образование эрозий и очагов десквамации эпителия не характерно. При гистиоцитозе характерно расшатывание зубов, образование карманов, рентгенологически будут выявляться очаги деструкции кости, которые распространяются на тело челюсти. Также патологические изменения могут обнаруживаться в других плоских костях скелета. При лейкозе гиперпластический синдром во рту может иметь схожие проявления, окончательный диагноз ставят после обнаружения бластных клеток в крови и изучения пунктата костного мозга. При медикаментозно индуцированной гиперплазии десны в анамнезе будут указания на основное заболевание и длительный прием лекарственных препаратов.

Лимфогранулематоз — это злокачественное лимфо-пролиферативное заболевание. Поражение слизистой рта возникает

очень редко. Возможно образование локализованных мягких опухолей десен и неспецифические изъязвления слизистой. Наиболее характерно увеличение шейных лимфоузлов (плотные, подвижные, безболезненные). Из общих симптомов могут быть субфебрилитет, потливость, потеря веса и т. д.

Для исключения костных поражений необходимо провести конусно-лучевую компьютерную томографию челюстей. Для подтверждения диагноза возможно удаление лимфоузлов с последующим гистологическим, иммунофенотипическим и молекулярно-генетическим исследованием. Общая диагностика заболевания проводится лечащим врачом-онкологом.

Терапию основного заболевания проводит онкогематолог. В лечении применяют полихимиотерапию и лучевую терапию с последующей трансплантацией гемопоэтических стволовых клеток. Роль стоматолога заключается в назначении местного симптоматического лечения и санации полости рта после достижения ремиссии заболевания. Вмешательства, травмирующие ткани, на пародонте в период активного лечения рецидива лимфогранулематоза не показаны.

ЗАДАЧА 14

На фотографиях представлены передние отделы зубных рядов верхней и нижней челюсти. Десна в области всех зубов бледно-розовая без видимых патологических изменений. Шейки и корни резцов на верхней челюсти и резцов и клыков на нижней челюсти оголены примерно на 1–2 мм, корни нижних зубов покрыты незначительным количеством пигментированного налета. В пришеечной области 1.1, 2.1 зубов видны фасетки стирания дентина. Высота межзубных сосочков между резцами нижней челюсти снижена, видны черные межзубные треугольники. В области переходной складки на нижней челюсти имеются множественные вертикальные рубцовые тяжи розового цвета от подвижной слизистой до прикрепленной десны.

Предварительный диагноз — локализованные рецессии десны в области резцов верхней челюсти 1 класса по Cairo и в области резцов и клыков нижней челюсти 2 класса по Cairo. Повышенная чувствительность зубов.

К развитию рецессий привело лечение патологии прикуса, во время которого был значительно изменен наклон зубов в переднем отделе верхней и нижней челюсти с выведением пришеечной части зубов за пределы альвеолярной кости. Дальнейшему прогрессированию рецессий, а также появлению повышенного стирания корней и гиперчувствительности способствовала агрессивная чистка зубов с использованием жесткой щетки.

Лечение пациентки необходимо начинать с обучения щадящей гигиене рта и подбора средств гигиены. Для снижения чувствительности можно рекомендовать щадящее питание, споласкивание рта после приема кислой пищи и комплексное лечение у гастроэнтеролога с целью предотвращения забрасывания кислого содержимого желудка в полость рта. Необходимо провести курс покрытия зубов фтористым лаком или десенситайзерами. Для улучшения эстетики и с целью профилактики прогрессирования данного патологического состояния можно рекомендовать проведение пластических операций по закрытию рецессий и утолщению десны.

Гигиена рта должна быть щадящей. Необходимо обучить пациентку чистке зубов подметающими движениями от десны к зубам щеткой с мягкой или очень мягкой щетиной в течение ограниченного времени. После приема кислой пищи необходимо споласкивать рот водой и воздержаться от чистки зубов в течение часа. Зубные пасты лучше использовать низкоабразивные с добавлением специальных компонентов для снижения чувствительности. Дополнительно можно использовать ополаскиватели для чувствительных зубов. Примерами средств гигиены в данном случае могут быть пасты «Асепта Plus Реминерализация», «Sensodyne Мгновенный Эффект», «Innova Sensitive 2,25% Гидроксиапатит», «Lacalut Sensitive», «R.O.C.S. Sensitive Мгновенный Эффект» и др.

ЗАДАЧА 15

На представленной клинической фотографии маргинальная межзубная и в переднем отделе нижней челюсти альвеолярная десна сильно отечна, гиперемирована. Межзубные сосочки увеличены в размерах и перекрывают коронки зубов от 1/3 до 1/2

высоты коронок. Видно большое количество белого и пигментированного налета на зубах и отдельные участки кровотечения на поверхности десны.

Предварительный диагноз — хронический генерализованный гипертрофический гингивит, отечная форма в стадии обострения.

Дифференциальная диагностика необходима с другими формами гингивита и пародонтитом, а также с медикаментозно индуцированной гиперплазией десны. При катаральном гингивите зубодесневое соединение не разрушено, десна отечна, гиперемирована, однако отсутствует гипертрофия десны. При язвенно-некротическом гингивите на поверхности десен образуются эрозии и язвы, покрытые некротическим налетом, характерно появление резкого гнилостного запаха изо рта и нарушение общего состояния в виде недомогания и субфебрилитета. При пародонтите зубодесневое соединение разрушено, образуются пародонтальные карманы. Окончательно диагноз можно поставить после изучения панорамной рентгенограммы, на которой будет визуализироваться убыль альвеолярной кости. Медикаментозно индуцированная гиперплазия десны возникает при длительном приеме лекарственных препаратов для лечения сопутствующих заболеваний (артериальная гипертензия, эпилепсия и др.), что можно выявить из анамнеза жизни пациентов.

Лечение беременных женщин возможно во втором триместре. Необходимо сократить время приема, обработку десен можно проводить по сегментам без анестезии или с использованием небольшого количества анестетика с адреналином 1:200000. Работу лучше ограничить наддесневой областью, удалить зубные отложения, провести медикаментозную обработку тканей пародонта. На дом рекомендуют курсовое использование 0,1% хлоргексидина и чистку зубов мягкой щеткой и зубными пастами с противовоспалительным действием. Необходимо воздержаться от назначения антибактериальной терапии, если это не жизненно необходимо. После завершения беременности необходимо провести панорамное рентгенологическое обследование челюстей с целью уточнения диагноза и планирования дальнейшего лечения.

При воспалении и разрастании десен во время беременности лучше пользоваться щетками с мягкой и очень мягкой щетиной, которые не будут травмировать ткани пародонта. От применения средств межзубной гигиены лучше на время отказаться. Зубные пасты и ополаскиватели должны обладать выраженным противовоспалительным эффектом, но не содержать вредных для здоровья беременной женщины и плода антимикробных средств. Предпочтение отдается средствам с экстрактами лекарственных трав и растений с противовоспалительным, дубящим и дезодорирующим эффектом. Примеры средств для гигиены рта у беременных: «Lacalut aktiv herbal», «Splat Professional Лечебные травы», «Лесной Бальзам Форте Актив», «Parodontax Экстракты Трав» и др.

ЗАДАЧА 16

На представленной клинической фотографии межзубная, маргинальная и альвеолярная десна в области всех зубов отечна, гиперемирована, в области многих зубов десна ярко-красного цвета, гипертрофирована. Определяется перекрестная окклюзия в переднем отделе, множественные аномалии положения отдельных зубов, диастема на верхней челюсти, тремы в переднем отделе нижнего зубного ряда. В пришеечной области зубов виден зубной налет и гной.

На панорамной радиограмме челюстей визуализируется неравномерная убыль альвеолярной кости в области всех зубов более 1/2 длины корней. В области резцов нижней челюсти убыль кости на всю длину корней. Замыкательная пластинка на вершинах межзубных перегородок отсутствует.

Предварительный диагноз — генерализованный пародонтит тяжелой степени с возможной потерей зубов в стадии обострения, реактивная гиперплазия десны. Травматическая окклюзия. Фон — сахарный диабет I типа в состоянии декомпенсации.

Сахарный диабет — это заболевание эндокринной системы с выраженным нарушением углеводного, белкового и жирового обмена. Риск развития пародонтита у пациентов с диабетом увеличивается в 3 раза, однако тяжелое течение возникает при

совместной предрасположенности и к пародонтиту, и к диабету I типа. Без лечения для заболевания характерно неуклонное прогрессирующее, часто возникает прогрессирующий лизис альвеолярной кости. Клинически характерно обильное гноетечение, образование выбухающих из пародонтальных карманов грануляций, гиперплазия десневого края, частое абсцедирование. Рентгенологически диагностируют разлитой остеопороз и «чашеобразное» или «кратерообразное» разрушение кости вокруг зубов, исчезновение кортикальной пластинки. Быстро присоединяются осложнения в виде смещения и расшатывания зубов, удаления зубов, развития травматической окклюзии. Значительно страдает качество жизни пациентов.

Одним из главных условий успешного лечения пациентов является компенсация сахарного диабета. Больные должны наблюдаться лечащим врачом-эндокринологом, ежегодно госпитализироваться в стационар для полноценной диагностики и коррекции проводимой инсулинотерапии. Лечение у стоматолога нужно начинать с обстоятельной беседы с пациентом, обучения гигиене полости рта, подбора средств гигиены. Обязательно назначают системную антибактериальную терапию с учетом вида выделяемых микроорганизмов и их чувствительности. После компенсации диабета проводят основное лечение пародонтита, отдавая предпочтение малоинвазивным методам (кюретаж вместо открытых лоскутных операций). Зубы с полной утратой костной поддержки удаляют, подвижные зубы шинируют. Для усиления регенерации в ходе лечения можно применять инъекционные методы введения богатой тромбоцитами аутоплазмы. Поддерживающую пародонтальную терапию у пациентов с диабетом проводят во время диспансерного наблюдения до 2–4 раз в год.

ЗАДАЧА 17

На представленной фотографии межзубная и маргинальная десна в области 1.1, 1.2 искусственных зубов синюшного оттенка, отечна. С вестибулярной стороны 1.2 зуба имеется свищевой ход на десне в пришеечной области. Промежуток между искусственными коронками отсутствует. В области остальных

зубов десна бледно-розовая без видимых патологических изменений. В области медиального корня 1.6 зуба оголение корня примерно на 1/3 длины. На обзорной рентгенограмме челюстей определяется неравномерная убыль альвеолярной кости в области всех зубов на 1/3–1/2 длины корней.

Предварительный диагноз — генерализованный пародонтит средне-тяжелой степени в стадии ремиссии. Периимплантит в области 1.1, 1.2 имплантатов.

В области имплантатов 1.1, 1.2 можно провести кюретаж карманов титановыми кюретами или испарение воспалительных грануляций из карманов с помощью высокоинтенсивного диодного лазера. В период заживления назначают антисептическую обработку 0,1% хлоргексидином. Необходимо провести консультацию врача-стоматолога-ортопеда о возможности коррекции положения коронок или их замене для обеспечения возможности прочищения пространства между коронками. Пациентку необходимо обучить эффективной гигиене межзубных промежутков, подобрать ершики. Поддерживающую терапию пародонтита нужно проводить 2 раза в год.

Перед имплантацией необходимо провести полноценное лечение пародонтита с купированием воспалительных явлений и достижением стойкой ремиссии. Изготовление протезов с опорой на имплантаты нужно проводить таким образом, чтобы пациент мог осуществлять гигиену межзубных пространств с помощью денальных ершиков. Обязательно проведение регулярной поддерживающей терапии пародонтита с обработкой пространств вокруг имплантатов титановыми ручными инструментами или специальными насадками ультразвуковых аппаратов.

Основное преимущество имплантации у пациентов с пародонтитом — это отсутствие перегрузки оставшихся зубов, а также отсутствие необходимости повреждения зубов в результате их депульпирования или препарирования при изготовлении традиционных мостовидных протезов. Недостатки имплантации при пародонтите: неудовлетворительная эстетика (длинные зубы), особенно при высокой линии улыбки; инфицирование периимплантатной области пародонтопатогенами с последующим развитием мукозита и периимплантита;

повышенная нагрузка на имплантат (имплантат неподвижен, естественные зубы имеют физиологическую и патологическую подвижность и смещаются при смыкании зубов); увеличение внеальвеолярной части по отношению к внутриальвеолярной. Эти факторы способствуют меньшей продолжительности функционирования имплантатов у пациентов с пародонтитом по сравнению с людьми со здоровым пародонтом.

ЗАДАЧА 18

На обзорной рентгенограмме челюстей определяется неравномерная убыль альвеолярной кости в области всех зубов на 1/2 длины корней и более. Зубы 4.6, 4.7 отсутствуют. Зубы 1.8, 1.7, 1.6 смещены вниз относительно других зубов примерно на 1/2 высоты коронок. В области коронок 2.7 и 3.6 зубов признаки кариозных полостей. Периапикально в области медиального корня 3.6 расширение пространства периодонтальной связки. Зубы 3.8, 4.8 располагаются целиком в костной ткани в косом и горизонтальном положении соответственно.

Генерализованный пародонтит тяжелой степени. Высокий риск прогрессирования. Потеря 4.6, 4.7 зубов. Зубо-альвеолярное удлинение в боковом отделе верхней челюсти справа. Кариес 2.7 зуба. Хронический периодонтит 3.6 зуба. Отягощающий фактор — курение.

Лечение пациента необходимо начинать с обстоятельной беседы. Рекомендуют постепенный отказ от курения или уменьшение количества выкуриваемых сигарет. Обучают пациента гигиене рта, подбирают средства гигиены, проводят профессиональную гигиену. Регенераторные методы лечения не показаны. Лучше использовать менее инвазивные манипуляции, например, кюретаж пародонтальных карманов. Подвижные зубы шинируют. Проводят лечение кариеса и его осложнений в 2.7, 3.6 зубах. При наличии достаточного уровня костной ткани, сотрудничестве пациента в плане курения и гигиены рта возможно проведение имплантации и протезирования дефекта зубного ряда в боковом отделе нижней челюсти справа. Зубы-антагонисты на верхней челюсти можно пришлифовать, в крайнем случае после предварительного депульпирования.

Поддерживающую терапию пародонтита проводят не реже 2 раз в год.

К общим факторам, способствующим прогрессированию пародонтита, относят отягощенную наследственность, выкуривание более 10 сигарет или альтернатив в день, прием алкоголя (250 мл водки в день), декомпенсированный сахарный диабет или другие тяжелые заболевания эндокринной системы, желудочно-кишечного тракта, соединительной ткани, иммунодефицитные состояния, резкую потерю веса (более 12 кг в год) и др. Также негативно может влиять длительный прием лекарственных препаратов (гормоны, цитостатики, иммунодепрессанты).

Курение повышает относительный риск развития пародонтита в несколько раз. Негативный эффект курения дозозависимый и кумулятивный, больше проявляется у молодых. Курение подавляет восстановительный потенциал тканей пародонта, поэтому проведение регенераторных методик менее эффективно. Курение ассоциируется с рецидивом пародонтита при проведении поддерживающей терапии. Клинически у курильщиков воспалительные изменения в десне меньше выражены из-за стойкого спазма сосудов, поэтому у таких пациентов менее выражены жалобы на припухлость и кровоточивость десен, что ведет к недооценке состояния, позднему обращению к врачу и менее эффективному лечению.

ЗАДАЧА 19

На представленных клинических фотографиях межзубная маргинальная и альвеолярная десна отечная, гиперемирована, в области маргинальной десны в области отдельных зубов десна белесоватой окраски. Корни зубов в переднем отделе нижней челюсти оголены примерно на 1/3–1/2 длины, в придесневой области видно небольшое количество налета. В переднем отделе обратное смыкание зубов, аномалии положения отдельных зубов.

Красный плоский лишай, атипичная форма. Генерализованный пародонтит средне-тяжелой степени в стадии ремиссии.

Дифференциальная диагностика проводится с гингивитом, при котором будут отсутствовать пародонтальные карманы

и рецессии десны. С другими заболеваниями слизистой рта, например, с контактным аллергическим стоматитом, пузырчаткой, поражением слизистой рта при синдроме Шегрена. Для этих заболеваний характеренотягощенный аллергоанамнез, системные проявления, поражение слюнных желез при синдроме Шегрена, положительный симптом Никольского при пузырчатке.

Обязательная консультация дерматолога. Пациентам рекомендуют воздержаться от приема острой раздражающей пищи, исключить алкоголь, курение, подбирают мягкие щетки для осуществления гигиены рта. Назначают средства, увлажняющие слизистую оболочку рта. Лечение пародонтита должно быть минимально инвазивным, рекомендуют применять обработку карманов малотравматичным аппаратом «Вектор». Не рекомендуется использовать воздушно-абразивную обработку. В тяжелых случаях могут быть применены местные кортикостероидные гели и мази. Системные стероидные препараты при необходимости назначает дерматолог. Большое значение имеет общее оздоровление организма, уменьшение воздействия стресса, прием десенсибилизирующих средств, седативных препаратов.

Для увлажнения слизистой рта можно назначить средства, содержащие гиалуронат натрия, лизоцим, заменители натуральной слюны, ксилит, увлажняющие экстракты растений и др. Примеры средств по уходу за ртом при ксеростомии: наборы «Вита-Гиал» и «Biotene», спрей «Aquamed», серия средств «Dry Mouth» фирмы BioXtra, зубная паста «R.O.C.S. PRO Moisturizing Увлажняющая», «Lacalut aktiv защита десен с гиалурановой кислотой», «Biorepair Peribioma Pro» и др.

ЗАДАЧА 20

На представленной клинической фотографии определяется разлитая яркая гиперемия межзубной маргинальной и альвеолярной десны в области всех зубов верхней и нижней челюсти, с вестибулярной стороны корни отдельных зубов оголены в пределах 1/3–1/2 длины корней, в придесневой области небольшое количество белого налета. Между зубами 4.3 и 4.4 определяется фрагмент кости серого цвета. Зубы 1.1, 2.1 в положении ретрузии.

На панорамной радиограмме челюстей определяется неравномерная убыль альвеолярной кости в области всех зубов со снижением высоты межзубных перегородок до $1/3-1/2$ длины корней, кортикальная замыкательная пластинка на вершинах межзубных перегородок не определяется, между корнями 4.3 и 4.4 зубов визуализируется участок кости, отделенный очагом просветления от подлежащей кости.

Генерализованный пародонтит средне-тяжелой степени на фоне нарушения кроветворения и нейтропении. Некроз межзубной перегородки в области 4.3 и 4.4 зубов.

При заболеваниях крови поражение пародонта может проявляться в виде ишемического, гиперпластического и некротического синдромов. Ишемический синдром развивается при анемиях, десна при этом имеет выраженную бледность. При онкогематологических заболеваниях (лейкоз) на десне могут образовываться гиперпластические разрастания тканей, в некоторых случаях при снижении количества нейтрофильных гранулоцитов могут развиваться некрозы слизистой альвеолярных отростков, при тяжелом течении некроз может распространяться на альвеолярную кость. При этом воспалительный процесс при пародонтите отличается высокой скоростью прогрессирования и деструкции опорно-удерживающего аппарата зубов, быстро присоединяются осложнения в виде расшатывания и выпадения зубов, деформации окклюзии. Характерна низкая эффективность от применения традиционных методов лечения.

Основное лечение заболеваний крови проводит врач-гематолог (онкогематолог). Стоматологическое лечение должно проводиться только после достижения стойкой ремиссии основного заболевания. Необходимо избегать, по возможности, проведения регенераторных хирургических вмешательств с целью снижения травматичности лечения. При нормальной концентрации тромбоцитов периферической крови можно проводить минимально инвазивную обработку карманов аппаратом «Вектор», использовать лазер. Пациентам назначают средства гигиены на основе цетилпирида хлорида, которые снижают фиксацию налета на поверхности зубов. Обязательно динамическое наблюдение пациентов и регулярное проведение поддерживающей терапии.

Литература

1. Болезни пародонта. Лечение. Преподавание раздела в системе модулей: учеб. пос. / О.О. Янушевич [и др.]; под ред. О.О. Янушевича. — М.: Практическая медицина, 2014. — 180 с.: ил.
2. Быков В.Л. Гистология и эмбриональное развитие органов полости рта человека: учеб. пособие. — М.: ГЭОТАР-Медиа, 2014. — 624 с.: ил.
3. Вольф Г. Ф. Пародонтология / Герберт Ф. Вольф, Эдит М. Ратейцхак, Клаус Ратейцхак; пер. с нем.; под ред. проф. Г.М. Баррера. — М.: МЕДпресс-информ, 2008. — 548 с.
4. Галиуллина Э.Ф. Технология «Плазмолифтинг»: повышение эффективности лечения заболевания пародонта у работников резинотехнической промышленности / Э.Ф. Галиуллина, Р.Т. Буляков, С.В. Аверьянов, Д.Ф. Шакиров // Успехи современной науки. — 2016. — № 6. — Том 4. — С. 155–159.
5. Герасимова Л. П. Характеристика клинико-рентгенологических особенностей, минеральной плотности и уровня маркеров ремоделирования костной ткани у пациентов с хроническим генерализованным пародонтитом перед дентальной имплантацией / Л.П. Герасимова, Ф.Х. Камиллов, Т.С. Чемикосова, Т.Н. Шаймарданов // Пародонтология. — 2016. — Т. 21. — № 1 (78). — С. 45 — 47.
6. Грудянов А.И. Вопросы диагностики и классификации болезней пародонта. Проблемы и решения / А.И. Грудянов. — Москва: ООО «Издательство «Медицинское информационное агентство», 2021. — 164 с.
7. Грудянов, А.И. Заболевания пародонта: Учебно-методическое руководство / А.И. Грудянов. — 2-е изд., доп. и перераб. — Москва: ООО «Издательство “Медицинское информационное агентство”», 2022. — 416 с.: ил.
8. Грудянов А.И., Фоменко Е.В. Классификация заболеваний пародонта и периимплантатных тканей (Евро-Перио, 2018). Достоинства и недостатки. Стоматология. 2021;100(2):76–85. <https://doi.org/10.17116/stomat202110002176>
9. Детская стоматология: учебник / под ред. О.О. Янушевича, Л.П. Кисельниковой, О.З. Топольницкого. — М.: ГЭОТАР-Медиа, 2017. — 744 с.: ил. ISBN 978-5-9704-4050-6.

10. Детская терапевтическая стоматология. Национальное руководство / под ред. В.К. Леонтьева, Л.П. Кисельниковой. — 2-е изд., перераб. и доп. — М.: ГЭОТАР-Медиа, 2017. — 952 с. — (Серия «Национальные руководства»). ISBN 978-5-9704-4019-3
11. Еловикова Т. М. Клинико-лабораторный анализ эффективности применения противовоспалительных зубных паст у больных гингивитом / Т. М. Еловикова, Е.Ю. Ермишина, С.Н. Саблина, А.С. Кошечев, Р.В. Денисенко // Вестник Уральского государственного медицинского университета. — 2020. — № 4. — С. 47 — 50.
12. Интегративная пародонтология: рук. Для врачей-стоматологов / [Ковалевский А.М. и др.]; под ред. А.М. Ковалевского, В.В. Никитенко. — М.: СИМК, 2019. — 252 с., ил.
13. Клиническая пародонтология и дентальная имплантация: в 2-х т.: Т. 1 / под ред. Н. П. Ланга, Я. Линде; науч. ред. перевода А. М. Панин. — Москва: ГЭОТАР-Медиа, 2021. — 720 с.: ил. — DOI: 10.33029/9704-5673- 6-PRD1-2021-1-720.
14. Клиническая пародонтология и дентальная имплантация: в 2 т.: Т. 2 / под ред. Н. П. Ланга, Я. Линде; науч. ред. перевода А. М. Панин, А. М. Цициашвили. — Москва: ГЭОТАР-Медиа, 2022. — 816 с.: ил. — DOI: 10.33029/9704-5021-5-PRD2-2022-1-816.
15. Лазеры в стоматологии: клиническое руководство / под ред. Патрисии М. де Фрейтас, Алинэ Симоэс; пер. с англ. Под ред. Л.А. Дмитриевой. — М.: ГЭОТАР-Медиа, 2018. — 424 с.: ил.
16. Лучевая диагностика в стоматологии: 2D/3D / Рогацкин Дмитрий Васильевич — М.: ТАРКОММ, 2021. — 403 с.: ил., фот.
17. Микроэкология пародонта. Взаимосвязь локальных и системных эффектов: монографии / И.П. Балмасова, В.Н. Царев, О.О. Янушевич, И.В. Маев, М.А. Мкртумян, С.Д. Арутюнов. — М.: Практическая медицина, 2021. — 264 с.
18. Мукогингивальная хирургия / А.Ю. Февралева, А.Л. Давидян. — М.: Поли Медиа Пресс, 2013. — 232 с. ISBN 978-5-94566-016-8
19. Пародонтология: национальное руководство / Под ред. проф. Л.А. Дмитриевой. — М.: ГЭОТАР-Медиа, 2013. — 712 с.
20. Орехова Л.Ю. Актуальная антибиотикотерапия в пародонтологии / Л.Ю. Орехова, Е.С. Лобода, Е.В. Косова, В.Ю. Вашнева, А.А. Петров // Пародонтология. — 2020. — Т. 25. — № 3. — С. 217 — 223.

21. Орехова Л.Ю. Анализ эффективности противовоспалительных зубных паст у пациентов с сахарным диабетом и хроническим генерализованным пародонтитом / Л.Ю. Орехова, Р.С. Мусаева, Е.С. Лобода, Э.В. Гриненко, А.В. Чуприна, Е.С. Рязанцева// Пародонтология. — 2020. — Т. 25. — № 1. — С. 47 — 53.
22. Орехова Л.Ю. Системные факторы и болезни пародонта / Л.Ю. Орехова, Т.В. Кудрявцева, В.Г. Атрушкевич, Н.С. Оксас, Е.В. Косова, В.Ю. Вашнева, М.Д. Жаворонкова, А.Г. Тюрин, В.В. Тачалов, Е.С. Лобода, Е.Д. Кучумова, В.Б. Лампусова. — Санкт-Петербург: Издательство Человек. — 2020. — 64 с.
23. Перова М.Д. Ткани пародонта: норма, патология, пути восстановления. М.: Триада, Лтд., 2005. 312 с., ил.
24. Стоматология детского возраста: учебное пособие / под ред. Ад.А. Мамедова, Н.А. Геппе. — М.: ГЭОТАР-Медиа, 2020. — 184 с: ил. — DOI:10.33029/9704-5275-2-SDV-2020-1-184.
25. Ушаков Р.В. Антимикробная терапия в стоматологии. Принципы и алгоритмы / Р.В. Ушаков, В.Н. Царев. — М.: Практическая медицина, 2019. — 240 с.
26. Хамитова Н.Х, Мамаева Е.В. Клиника, диагностика и лечение заболеваний пародонта в детском возрасте / Н.Х. Хамитова, Е.В. Мамаева. — Казань: Медлитература, 2009. — 192 с. ISBN 978-5-85247-285-4.
27. Янушевич, О.О. Детская стоматология / под ред. О. О. Янушевича, Л.П. Кисельниковой, О.З. Топольницкого — Москва: ГЭОТАР-Медиа, 2017. — 744 с. — ISBN 978-5-9704-4050-6.

СЛОЖНЫЕ КЛИНИЧЕСКИЕ КЕЙСЫ ПАРОДОНТОЛОГИИ

Учебное пособие для студентов

ISBN 978-5-6053641-0-8



Оформление, верстка Амромин Илья Михайлович

Формат 60×84/16, Усл. печ. лист. 8,14.
Подписано в печать 10.12.2024.

Оригинал-макет подготовлен:
Издательский Дом «ТИРАЖ»
г. Екатеринбург
Тел.: +7 (908) 920-84-78
E-mail: ps-press@mail.ru
www.dental-press.ru

