

Григорьев С. С., Сорокоумова Д. В.,  
Чернышева Н. Д., Чагай А. А., Епишова А. А.

# МОРФОЛОГИЯ КОРНЕВЫХ КАНАЛОВ. ЭНДОДОНТИЧЕСКИЙ ДОСТУП

МЕТОДИЧЕСКИЕ  
РЕКОМЕНДАЦИИ



ЕКАТЕРИНБУРГ  
2019

ФЕДЕРАЛЬНОЕ ГОСУДАРСТВЕННОЕ БЮДЖЕТНОЕ ОБРАЗОВАТЕЛЬНОЕ УЧРЕЖДЕНИЕ  
ВЫСШЕГО ОБРАЗОВАНИЯ  
«УРАЛЬСКИЙ ГОСУДАРСТВЕННЫЙ МЕДИЦИНСКИЙ УНИВЕРСИТЕТ»  
МИНИСТЕРСТВА ЗДРАВООХРАНЕНИЯ РОССИЙСКОЙ ФЕДЕРАЦИИ

# МОРФОЛОГИЯ КОРНЕВЫХ КАНАЛОВ. ЭНДОДОНТИЧЕСКИЙ ДОСТУП

МЕТОДИЧЕСКИЕ РЕКОМЕНДАЦИИ



ЕКАТЕРИНБУРГ  
2019

УДК 616.314-77  
ББК 56.6  
К 72

Одобрено к изданию Ученым советом факультета  
повышения квалификации и профессиональной переподготовки специалистов  
ФГБОУ ВО УГМУ Минздрава России  
от 11.09.2019 (протокол № 02)

К 72 **Григорьев С. С. Морфология корневых каналов. Эндодонтический доступ. Методические рекомендации / Григорьев С. С., Сорокоумова Д. В., Чернышева Н. Д., Чагай А. А., Епишова А. А.** – Издательский Дом «ПИРАЖ», 2019. – 56 с.

ISBN 978-5-89895-930-2

Учебное пособие разработано в полном соответствии с программой подготовки врачей-стоматологов.

В пособии представлены классификации типов строения корневых каналов, особенности морфологии корневых каналов в различных группах зубов, принципы создания эндодонтического доступа, классификация инструментов для создания доступа и принципы их использования. Форма подачи материала и многочисленные иллюстрации делают данное издание информативным и полезным в клинической практике.

Данное пособие предназначено для оказания методической помощи студентам стоматологического факультета, ординаторам и практикующим врачам-стоматологам.

#### **Авторы-составители:**

**Григорьев Сергей Сергеевич**, д. м. н., профессор, заведующий кафедрой терапевтической стоматологии и пропедевтики стоматологических заболеваний УГМУ  
**Сорокоумова Дина Викторовна**, к. м. н., доцент кафедры терапевтической стоматологии и пропедевтики стоматологических заболеваний УГМУ  
**Чернышева Нина Дмитриевна**, к. м. н., доцент кафедры терапевтической стоматологии и пропедевтики стоматологических заболеваний УГМУ  
**Чагай Андрей Анатольевич**, к. м. н., доцент кафедры терапевтической стоматологии и пропедевтики стоматологических заболеваний УГМУ  
**Епишова Анна Андреевна**, к. м. н., доцент кафедры стоматологии и пропедевтики стоматологических заболеваний УГМУ

#### **Ответственный редактор**

**Ронь Галина Ивановна**, д. м. н., профессор кафедры терапевтической стоматологии и пропедевтики стоматологических заболеваний УГМУ

#### **Рецензент:**

**Мандра Юлия Владимировна**, д. м. н., профессор кафедры терапевтической стоматологии и пропедевтики стоматологических заболеваний УГМУ

УДК 616.311 (084.4)  
ББК 56.612

ISBN 978-5-89895-930-2

© Авторы, 2019  
© ФГБОУ ВО УГМУ Минздрава России, 2019

# Содержание

ГЛАВА 1. АНАТОМИЯ СИСТЕМЫ КОРНЕВОГО КАНАЛА ЗУБОВ ВЕРХНЕЙ И НИЖНЕЙ ЧЕЛЮСТЕЙ . . . . .	4
Классификации системы корневого канала. . . . .	5
Строение полости зуба и системы корневого канала зубов верхней челюсти. . . . .	7
Строение полости зуба и системы корневого канала зубов нижней челюсти . . . . .	18
Центральный резец, латеральный резец . . . . .	18
C-share каналы: определение, этиология, классификация. . . . .	25
Литература . . . . .	28
Тестовый самоконтроль . . . . .	29
ГЛАВА 2. СОВРЕМЕННЫЙ ЭНДОДОНТИЧЕСКИЙ ДОСТУП. ОСНОВНЫЕ ПРИНЦИПЫ СОЗДАНИЯ РАЦИОНАЛЬНОГО ЭНДОДОНТИЧЕСКОГО ДОСТУПА. . . . .	32
Законы, помогающие определить границы пульповой камеры	40
Создание доступа в зубах верхней челюсти . . . . .	43
Создание доступа в зубах нижней челюсти. . . . .	48
Тестовые задания . . . . .	53
Литература . . . . .	55

## ГЛАВА 1.

# АНАТОМИЯ СИСТЕМЫ КОРНЕВОГО КАНАЛА ЗУБОВ ВЕРХНЕЙ И НИЖНЕЙ ЧЕЛЮСТЕЙ

Основными целями эндодонтического лечения являются устранение инфекции из системы корневого канала и предотвращение его повторного инфицирования посредством ее дезинфекции и последующей герметичной obturation.

Достижение данных целей невозможно без качественного очищения и формирования всей системы корневого канала.

Основные цели очищения и формирования системы корневого канала:

- удаление инфицированных тканей;

- обеспечение доступа ирригационного раствора в апикальную часть канала;

- создание оптимальных условий для последующей obturation.

Однако данные шаги невозможны без знания анатомии системы корневого канала. Для повышения эффективности эндодонтического лечения необходимо оценить анатомию каждого конкретного зуба уже на этапе планирования эндодонтического лечения.

Наличие основного, дополнительного каналов, незамеченных врачом, может послужить причиной неудачи всего комплекса лечебных мероприятий.

В прикусе представлено большое разнообразие вариаций анатомии в отношении количества и формы корней и корневых каналов (Vertucci 2005). На протяжении нескольких десятилетий эта тема была объектом множества экспериментальных и клинических исследований. Появление таких высокоточных технологий, как конусно-лучевая (КЛКТ) и рентгеновская компьютерные микрофотографии, а также использование работы с увеличением в клинической практике, значительно расши-

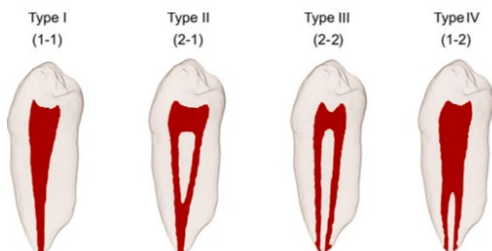
рили представление о сложности строения системы корневого канала.

Врач-стоматолог должен быть знаком с возможными вариантами хода каналов в корне зуба. Система корневого канала бывает достаточно сложной, каналы могут разветвляться, открываясь отдельными апикальными отверстиями, либо снова сливаться в один апекс. В ходе различных исследований установлено, что многочисленные каналы внутри корня в совокупности представляют собой сложную систему, состоящую из основного, добавочных каналов, боковых ответвлений и апикальной дельты.

Выяснено, что строение корней и каналов сильно отличается в разных группах населения, в пределах одной группы и даже у отдельно взятого индивида.

## Классификации системы корневого канала

Weine и его коллеги в 1969 году первыми классифицировали строение системы корневого канала в одном корне на три типа в зависимости от направления деления основного канала на его протяжении от пульповой камеры до апикального отверстия.



**Рис. 1. Четыре типа конфигурации каналов в одном корне:**  
тип I (1-1) — один канал от пульпарной камеры до апекса;  
тип II (2-1) — два канала, начинающиеся от пульпарной камеры и сливающиеся в один около апекса; тип III (2-2) — два канала, идущие от пульпарной камеры до апекса раздельно; тип IV (1-2) — один канал, начинающийся от пульпарной камеры, разделяющийся на два

В 1982 году Weine дополнил свою классификацию еще одним типом строения (рис. 1).

В 1974 году Vertucci с коллегами проанализировали 200 деминерализованных вторых премоляров верхней челюсти, пульпарная камера которых была прокрашена гематоксилином. Они обнаружили, что система корневого канала имеет более сложное строение по сравнению с описанным в исследованиях Weine и его коллег и выделили в целом восемь типов строения системы корневого канала, которые позже дополнились девятым (рис. 2).

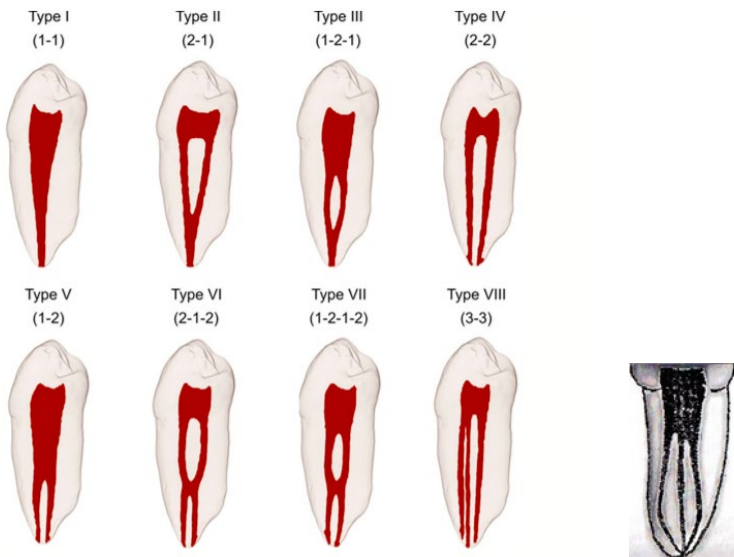


Рис. 2. Классификация Vertucci:

- тип I — один корневой канал с одним отверстием; тип II — два корневых канала, соединяющихся в апикальной трети; тип III — один корневой канал, разделяющийся на два канала, которые затем сливаются в один и выходят через одно отверстие; тип IV — два отдельных корневых канала;
- тип V — один корневой канал, который разделяется к апексу;
- тип VI — два корневых канала, которые объединяются, а затем опять разведняются у верхушки; тип VII — один корневой канала, который разделяется, объединяется и затем открывается двумя отверстиями;
- тип VIII — три отдельных корневых канала в одном корне;
- тип IX — три корневых канала на всем протяжении, которые затем объединяются в один канал

Единственный зуб, в котором были обнаружены все 9 типов строения системы корневого канала, — это второй верхний премоляр.

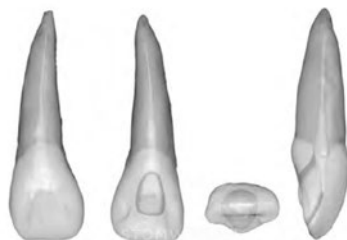
Несмотря на данные попытки систематизировать разнообразные типы строения системы корневого канала, постоянно появляются данные о новых типах строения, полученные среди различных групп населения. На сегодняшний день существует множество классификаций системы корневого канала. Одни имеют описательный характер и призваны познакомить врача с возможными вариациями строения системы корневого канала, другие же представляют собой буквенно-цифровые либо графические обозначения, глядя на которые, врач может «прочитать» и мгновенно представить строение системы корневого канала отдельно взятого зуба. Однако они достаточно специфичны и не будут рассмотрены в данном пособии.

## СТРОЕНИЕ ПОЛОСТИ ЗУБА И СИСТЕМЫ КОРНЕВОГО КАНАЛА ЗУБОВ ВЕРХНЕЙ ЧЕЛЮСТИ

### Центральный резец

Корневой канал в поперечном сечении на уровне эма-лево-цементного соединения имеет треугольную (у молодых пациентов) или овальную (у взрослых пациентов) форму. В апикальной трети его форма постепенно приближается к круглой.

Двухканальные зубы встречаются достаточно редко, однако иногда канал раздваивается у апекса (IV тип по Weine)



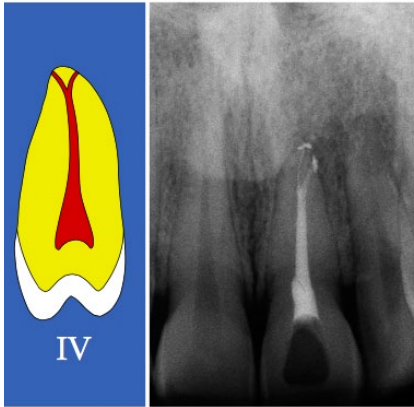
*Рис. 3. Центральный резец  
верхней челюсти.*

**Корень — 1, канал — 1.**

**Средняя длина — 22,5 мм.**

**Корень сформирован к 10 годам.**

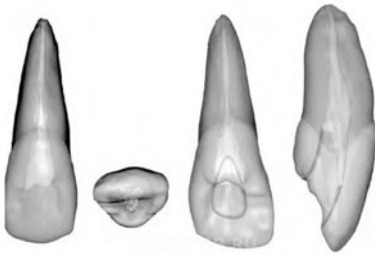




*Рис. 4.* Центральный резец верхней челюсти. IV тип строения системы корневого канала по Weine

(рис. 5). Велика вероятность наличия латеральных канальцев. Может иметься добавочный канал, отходящий от основного под углом 90 градусов.

### Латеральный резец

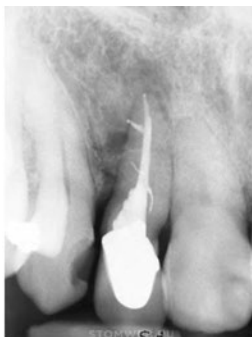


*Рис. 5.* Латеральный резец верхней челюсти.  
 Корней — 1. Каналов — 1 (97%), 2 (3%).  
 Средняя длина — 22 мм.  
 Корень сформирован к 11 годам

Контур пульповой камеры бокового резца подобен контуру центрального резца верхней челюсти; однако по своим размерам он меньше, а пульпа может иметь два рога или не иметь их вовсе.

Корневой канал в поперечном сечении на уровне эмалево-цементного соединения располагается центрированно, а его форма может быть как круглой, так и овальной или треугольной. От эмалево-цементного соединения канал зуба приобретает округлую форму по направлению к средней и апикальной третям канала.

8



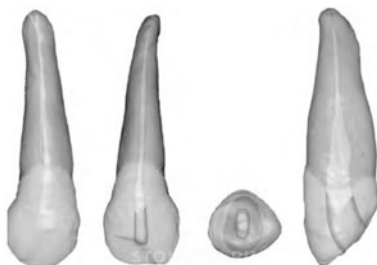
*Рис. 6. Многочисленные добавочные каналы, апикальные отверстия*

### **Клык верхней челюсти**

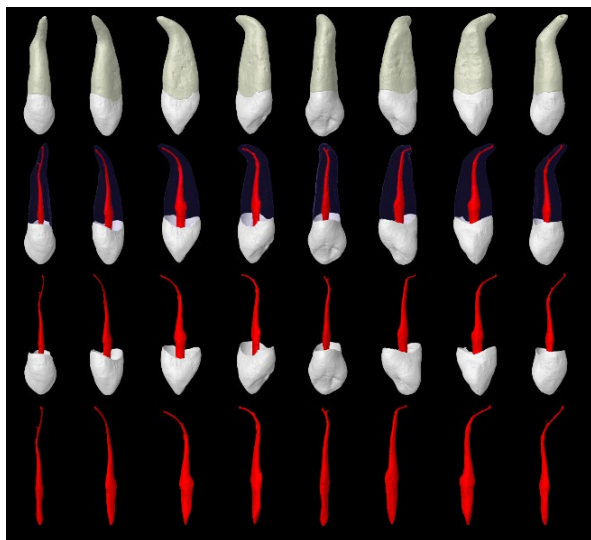
Система корневого канала клыка верхней челюсти во многом схожа с таковой у резцов верхней челюсти. Основное отличие заключается в большем вестибулонейном размере, а не в мезиодистальном. Другое отличие — отсутствие рогов пульпы.

Заостренный рвущий бугор клыка соответствует одиночному выступу пульповой камеры. Пульповая камера на уровне эмалево-цементного соединения имеет овальную форму.

С уровня эмалево-цементного соединения канал остается овальным, сужаясь в области апикальной трети. Обычно имеется только один канал, однако есть данные о наличии двух каналов (рис. 8).

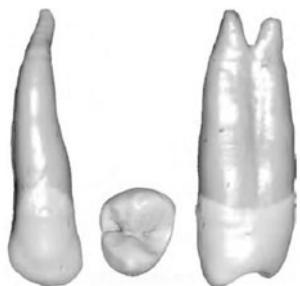


*Рис. 7. Клык верхней челюсти.  
Корней — 1. Каналов — 1 (96%), 2 (4%).  
Средняя длина — 26,5 мм.  
Корень сформирован к 14 годам*



*Рис. 8.* Строение системы корневого канала клыка верхней челюсти

### Первый премоляр верхней челюсти



*Рис. 9.* Корней — 1. Каналов — 1 (30—50%), 2 (47—68%), 3 (0,5—3%).  
Средняя длина — 20,6 мм.  
Корень сформирован к 13 годам

Наиболее часто у первого премоляра верхней челюсти имеются два канала независимо от количества корней (рис. 9). У лиц монголоидной расы первые премоляры верхней челюсти чаще имеют один канал, чем у лиц других рас.

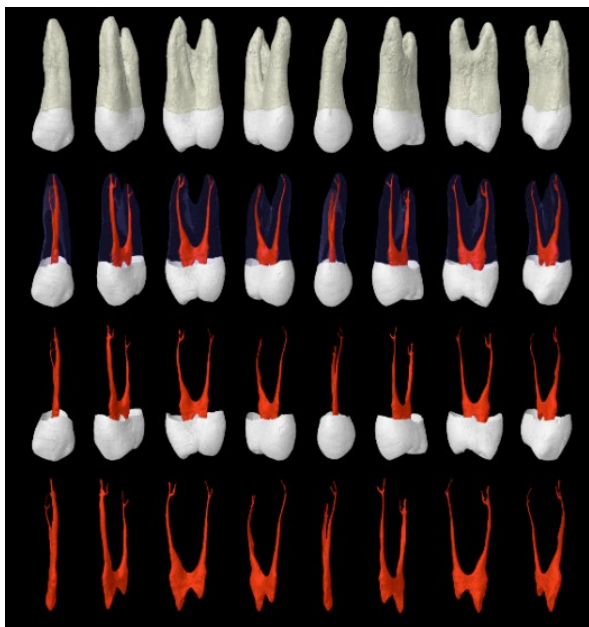
Пульповая камера первого премоляра верхней челюсти значительно шире в вестибулонебном направлении, чем в мезиодистальном. В вестибулонебной проекции

пульповая камера имеет щечный и небный рога. Щечный рог пульпы обычно более выражен.

При наличии трех каналов контур пульпарной камеры становится треугольным с основанием, расположенным щечно. При этом медиально-щечный и дистально-щечный углы треугольника соответствуют расположенным здесь устьям каналов.

При наличии двух каналов их обозначают как «небный» и «щечный»; три корневых канала — как «мезиальный щечный», «дистальный щечный» и «небный». Корни значительно короче и тоньше, чем у клыков. В зубах с двумя корнями они часто имеют одинаковую длину.

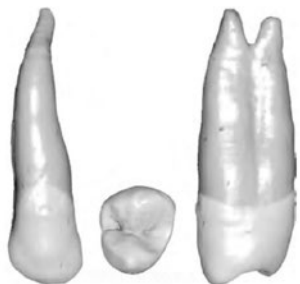
При наличии двух каналов устье небного канала шире, чем устье щечного. В поперечной проекции на уровне эма-лево-цементной границы устье небного канала шире вестибу-лонебного и имеет почковидную форму из-за наличия вогнутой поверхности в мезиальной части. На дне пульповой камеры корневые каналы имеют круглую форму до средней трети канала



*Рис. 10.* Строение системы корневого канала первого премоляра верхней челюсти

и быстро сужаются, доходя до апикального отверстия, заканчиваясь очень узкими и искривленными корневыми каналами. Небный канал обычно более широкий, чем щечный (рис. 10).

Наличие фуркационной борозды или онтогенетической инвагинации на небной поверхности щечного корня — еще одна особенность строения. Частота ее встречаемости колеблется от 62 до 100%. Данная борозда может усложнять проведение реставрации и лечения корневого канала. В наиболее глубокой части инвагинации средняя толщина дентина составляет 0,81 мм.



*Рис. 11. Корней — 1.*

Каналов — 1 (75—96%), 2 (4—24%).

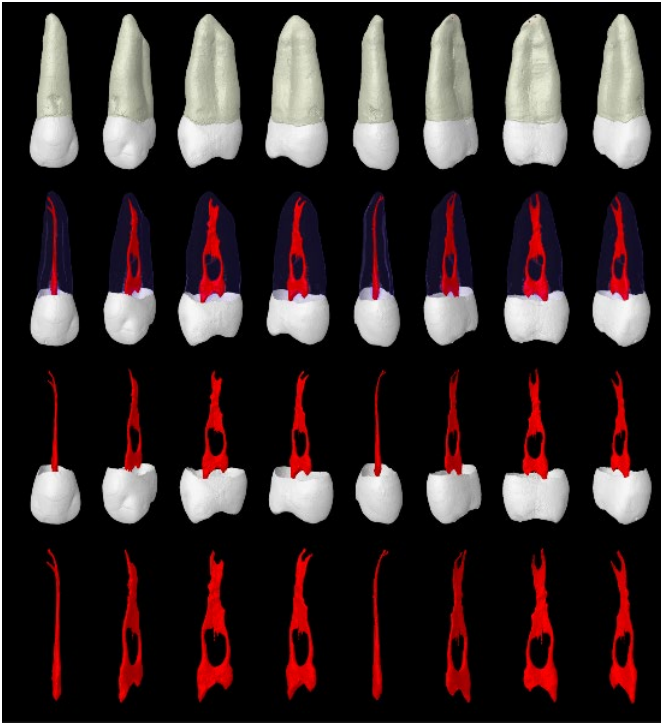
Средняя длина — 21,5 мм.

Корень сформирован к 14 годам

## Второй премоляр

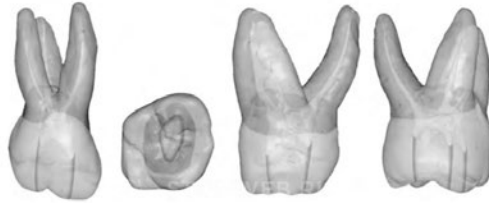Система корневого канала шире в вестибуло-оральном направлении. Может иметь от 1 до 3 каналов. Имеются щечный и небный рога пульпы, щечный рог более выражен. Зуб имеет овальный корень (рис. 13, 14), канал (ы) сохраняет (ют) овальную форму, сужаясь в апикальном направлении. Если имеются 2 канала, то они чаще всего расположены парал-

лельно относительно друг друга, притом требуется выраженное вестибуло-небное расширение для обеспечения прямолинейного доступа. Если зуб имеет 1 канал, то вестибулярное препарирование следует уменьшить.



*Рис. 12.* Строение системы корневого канала  
второго премоляра верхней челюсти

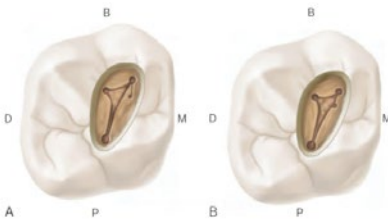
## Первый моляр



*Рис. 13.* Корней — 3. Небный корень — 1 (66—100%), 2 (33—0%).  
 Дистальный щечный корень — 1 (83—100%), 2 (17—0%).  
 Мезиальный щечный корень — 1 (11—85%), 2 (87—13%), 3 (2%).  
 Средняя длина — 20,8 мм. Корень сформирован к 10 годам

Пульповая камера шире в вестибуло-небном направлении, определяются 4 рога пульпы: мезиальный щечный, мезиальный небный, дистальный щечный, дистальный небный. Форма пульповой камеры на поперечном срезе имеет ромбовидную форму, иногда с закругленными углами (мезиальный щечный угол острый, дистальный щечный тупой, небные углы чаще всего прямые) (рис. 15, 16).

Устье небного канала центрировано небно, устье дистального щечного канала расположено вблизи тупого угла дна полости, устье мезиального щечного-1 канала расположено вестибулярнее и мезиальнее по отношению к устью дистального щечного канала. Устье мезиального щечного-2 канала



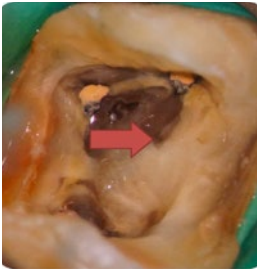
*Рис. 14.* Два возможных варианта расположения устья мезиального щечного-2 канала

располагается небно и мезиальнее устья мезиального щечного-1 канала. Линия, соединяющая устья мезиального щечного-1, дистального щечного и небного каналов, образует треугольник, называемый молярным.

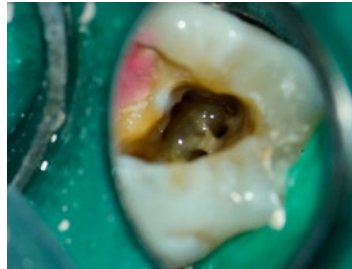Мезиальный щечный-2 канал отличается сильной вариабельностью локализа-

ции. Обычно он локализуется по линии, соединяющей устья мезиального щечного-1 и небного каналов. Формирование доступа к нему может вызывать трудности, так как он часто закрыт дентинным уступом. Это устраняется использованием ультразвуковой насадки вдоль медио-щечной борозды.

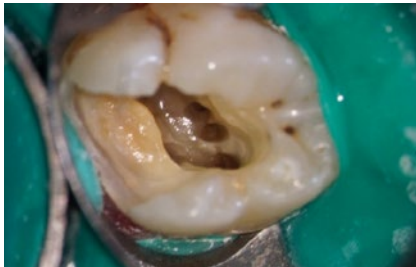
У данного зуба имеются 3 корня, образующих треногу. Небный корень самый длинный, имеет лентовидный канал и более широк в мезио-дистальном направлении. Дистальный щечный корень имеет коническую форму, канал (ы), располагающийся (еся) в нем, имеет (ют) овальную форму в области устья и становится (ятся) круглым (ми) в апикальной трети корня.



*Рис. 15.* Первый моляр верхней челюсти. Стрелкой указан необработанный дополнительный щечный корневой канал



*Рис. 16.* Первый моляр верхней челюсти. Варианты строения

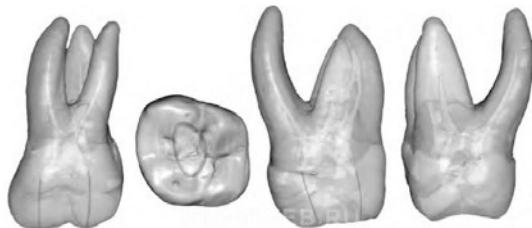

*Рис. 17.* Первый моляр верхней челюсти. Варианты строения



Мезиальный щечный корень может иметь 1-3 канала, одиночный канал овальный, при наличии 2 или 3 каналов их форма приближена к круглой.

### Второй моляр



*Рис. 18. Второй моляр верхней челюсти.*

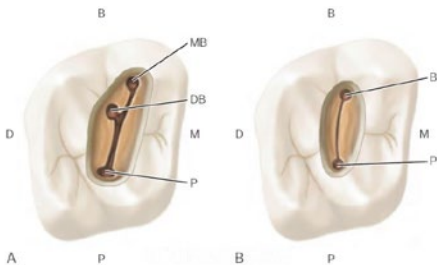
Корней — 3. Каналов — 3-4. Небный корень — 1 (98—100%), 2 (2%).

Дистальный щечный корень — 1 (100%).

Мезиальный щечный корень — 1 (50—98%), 2 (2—50%), 3 (4,2%).

Средняя длина — 20 мм. Корень сформирован к 15 годам

Отличительная его особенность — более сгруппированное положение корней (рис. 18). Обычно в каждом корне расположено по 1 каналу, однако встречаются и другие вариации. Хотя вероятность нахождения 4 каналов в данном зубе меньше по сравнению с первым моляром.



*Рис. 19. Расположение устьев корневых каналов в трехканальном (А) и двухканальном (В) вторых верхних молярах*

Устье мезиального щечного-1 канала располагается более щечно и мезиальнее относительно первого моляра, устье мезиального щечного-2 канала расположено между мезиальным щечным-1 и небным

каналом ближе к середине, устье небного канала локализуется наиболее небно (рис. 19А). Иногда каналы изгибаются перед входом в пульповую камеру, что требует удаления нависающего дентина для обеспечения прямолинейного доступа.

Двухканальные вторые моляры имеют щечный и небный каналы одинаковой длины и диаметра. Данные каналы часто накладываются друг на друга на рентгенограмме.

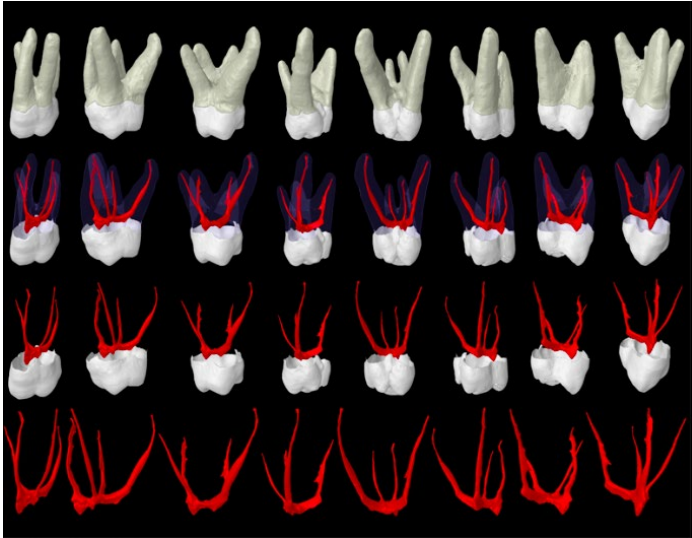
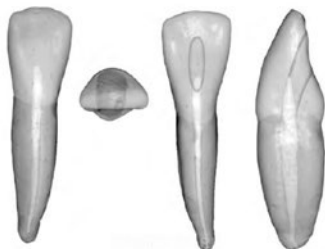


Рис. 20. Второй моляр верхней челюсти

## СТРОЕНИЕ ПОЛОСТИ ЗУБА И СИСТЕМЫ КОРНЕВОГО КАНАЛА ЗУБОВ НИЖНЕЙ ЧЕЛЮСТИ

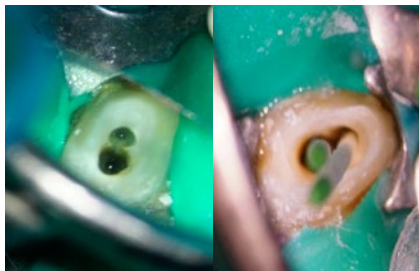### Центральный резец, латеральный резец



*Рис. 21.* Корней — 1.  
Каналов — 1 (60%), 2 (40%).  
Средняя длина — 20,7 мм.  
Корень сформирован к 10 годам

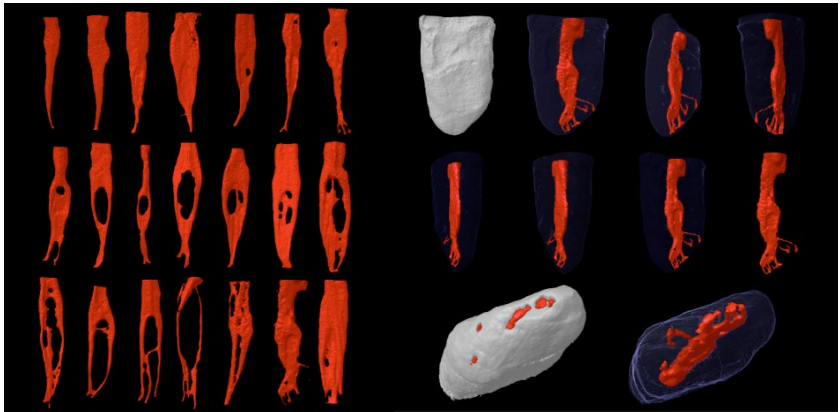
В 41,4% случаев нижние резцы имеют 2 канала, которые заканчиваются двумя независимыми апикальными отверстиями лишь в 1,3% случаев. Согласно исследованиям Вейне, один канал лентовидной формы встречается в 60%, тогда как два канала, соединяющиеся в один и заканчивающиеся одним апикальным отверстием, — в 35%, два полностью независимо идущих канала — в 5%.

По шкале сложности эндолечения Вейне он стоит на третьем месте непосредственно после моляров и первого премоляра нижней челюсти. Данные сложности связаны с наличием узкой коронки, сплюсненной в щечно-язычном направлении (рис. 22). Таким образом, пространства для создания доступа недостаточно. Форма доступа может быть овальной или треугольной.



*Рис. 22.* Резец нижней челюсти с двумя корневыми каналами

Боковой резец мало чем отличается от центрального, иногда он слегка длиннее. Он так же, как и центральный резец, может иметь два канала. Обычно строение резцов симметрично.

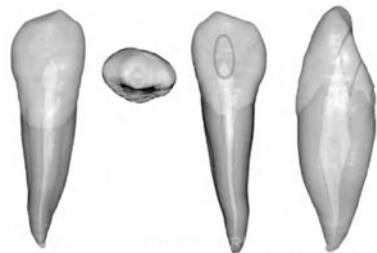


*Рис. 23. Строение корневых каналов резца нижней челюсти*

Таким образом, любой резец нижней челюсти должен по умолчанию считаться двухканальным, даже если он таковым не является.

### Клык

Обычно это однокорневой и одноканальный зуб (87%). В 10% имеет два канала, которые соединяются и выходят через одно апикальное отверстие, в 3% имеются два независимо идущих канала (щечный и язычный). Полость доступа овальная или щелевидная и должна быть вытянута в щечно-язычном направлении. Канал сужен в мезио-дистальном направлении.



*Рис. 24. Корней — 1 (95%), 2 (5%).  
Каналов — 1 (87%), 2 (13%).  
Средняя длина — 25,6 мм.  
Корень сформирован к 14 годам*

## Первый премоляр

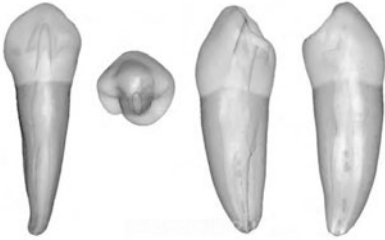


Рис. 25. Корней — 1.  
Каналов — 1 (70%), 2 (30%).  
Средняя длина — 21,6 мм.  
Корень сформирован к 13 годам

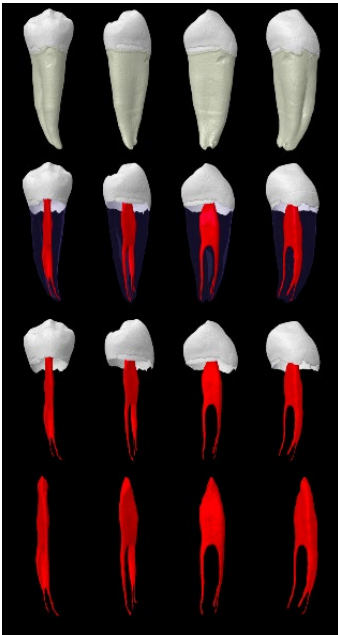


Рис. 26. Строение корневых каналов первого премоляра нижней челюсти

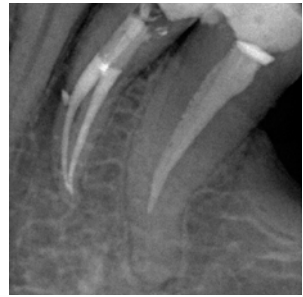Данный зуб имеет огромное количество вариаций строения системы корневого канала. Согласно исследованиям Вертуччи, в 70% случаев первый премоляр имеет один канал. Два канала, сливающиеся в один в апикальной трети, — в 4%, два независимо идущих канала — в 1,5%, один канал, раздваивающийся в апикальной трети на два, — в 24% и два независимо идущих канала, каждый в своем корне, — в 0,5%.

Имеются два рога пульпы: большой щечный и маленький, заостренный язычный (рис. 26). На уровне шейки зуба корень и канал имеют овальную форму, ближе к средней трети корня канал становится округлым (рис. 28). При наличии двух каналов оба округлые.

Язычный канал имеет тенденцию отклоняться от основного канала под резким углом. Кроме того, так как коронка зуба имеет язычный наклон, файл отклоняется щечно, что также делает сложным обнаружение второго канала. Поэтому нужно

расширять язычную стенку полости доступа.

В редких случаях зуб может быть трехканальным или с С-каналом. Самой сложной считается ситуация, когда имеется один канал, расходящийся в апикальной трети на два.

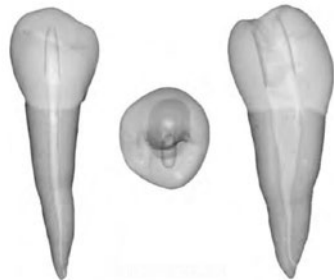

*Рис. 27. Первый премоляр нижней челюсти с двумя корневыми каналами*

### **Второй премоляр**

Второй премоляр имеет меньше анатомических вариаций строения по сравнению с первым. Язычный бугор более развит, зуб более симметричен. Язычный рог пульпы более выражен, корень и каналы более овальные (рис. 29).

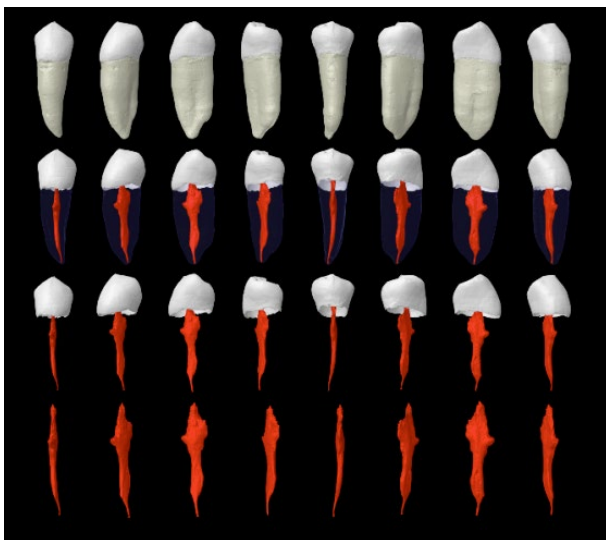
Коронка меньше наклонена язычно, поэтому для создания прямолинейного доступа требуется меньшее расширение в щечную сторону. Полость доступа овоидной формы и должна быть вытянута в щечно-язычном направлении.



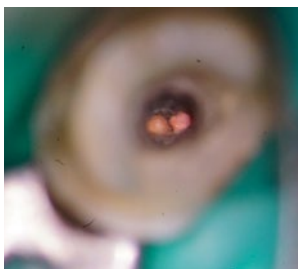
*Рис. 28. Корней — 1.  
Каналов — 1 (97,5%), 2 (2,5%).  
Средняя длина — 22,3 мм.  
Корень сформирован к 14 годам*

Вертуччи обнаружил, что второй нижний премоляр имеет 1 корень, 1 овальный/круглый канал в 97,5% и канал, раздваивающийся в области верхушки, — в 2,5% (рис. 30).

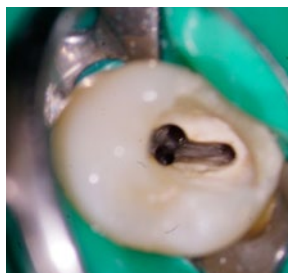Другие авторы (например, Грин) признают, что иногда могут встречаться и другие вариации. Например, два канала,



**Рис. 29. Строение корневых каналов второго премоляра нижней челюсти**



**Рис. 30. Второй премоляр нижней челюсти с раздваивающимся в апикальной части каналом**



**Рис. 31. Второй премоляр нижней челюсти с тремя корневыми каналами**

заканчивающихся одним апикальным отверстием (4%), или два независимых канала (4%), а также двухкорневой зуб.

## Первый моляр

Данный зуб прорезывается одним из первых, поэтому очень часто требует эндодонтического лечения.

Обычно первый моляр имеет два корня (мезиальный и дистальный) с двумя или тремя каналами в мезиальном корне и одним или двумя — в дистальном. В 90% случаев каналы идут независимо друг от друга, в оставшихся же 10% сливаются в один канал в области апикальной трети.

В мезиальном корне имеются мезиальный щечный и мезиальный язычный каналы, иногда в борозде развития между ними имеется срединный мезиальный канал (от 1 до 15%). В дистальном корне расположены дистальный щечный и дистальный язычный каналы, если их больше одного.

Пульповая камера трапециевидной либо ромбовидной формы. Обычно имеется 4 рога пульпы (рис. 32).

Устье мезиального щечного канала располагается под вершущей мезио-буккального бугра, в то время как устье мезиального язычного канала обычно расположено язычнее центральной борозды (рис. 33).

При наличии одного дистального канала его устье овальное, вытянуто в щечно-язычном направлении. Если

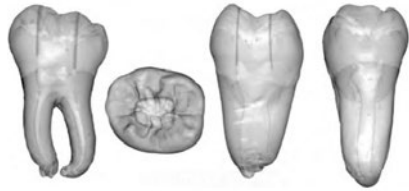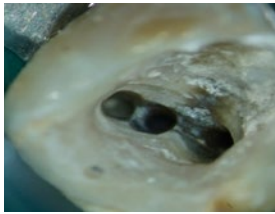


Рис. 32. Корней — 2 (99%), 3 (1%).  
Каналов — 3 (65%)  
(2 — в мезиальном,  
1 — в дистальном),  
4 (35%) (2 — в мезиальном,  
2 — в дистальном).  
Средняя длина — 21 мм.  
Корни сформированы к 10 годам

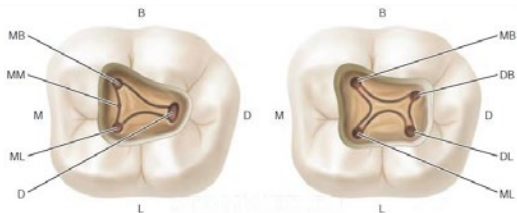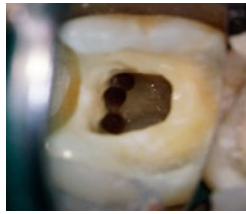


Рис. 33. Варианты расположение устьев корневых каналов в первом моляре нижней челюсти

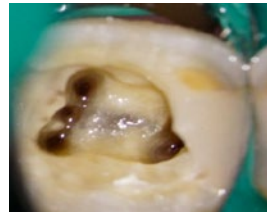



*Рис. 34.* Первый моляр нижней челюсти.  
Варианты строения



*Рис. 35.* Первый моляр нижней челюсти.  
Варианты строения



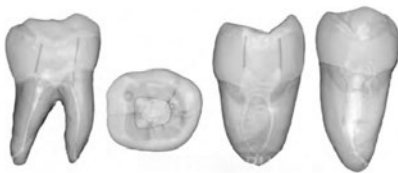*Рис. 36.* Первый моляр нижней челюсти.  
Варианты строения

кончик файла, введенного в канал, резко поворачивается дистально или дистощечно, то нужно искать еще один канал.

Мезиальные корневые каналы изогнуты, притом наиболее выраженный изгиб имеет мезиальный щечный канал.

Часто имеются множественные добавочные отверстия в области фуркации. Кроме того, моляры нижней челюсти могут иметь дополнительный язычный либо щечный корень, это присуще населению Кавказа, Азии. Тогда в каждом корне имеется по 1 каналу.

## Второй моляр



*Рис. 37.* Второй моляр нижней челюсти.

Корней — 1 (12%), 2 (87%), 3 (1%).  
Каналов — 1 (2%), 2 (10%), 3 (80%),  
4 (8%).

Средняя длина — 19,8 мм.  
Корни сформированы к 15 годам

Данный зуб отличается более близким расположением корней и еще большей вариабельностью строения. Коронка меньше, более симметрична, чем у первого моляра нижней челюсти (рис. 37, 38).

Обычно имеются два корня (мезиальный и дистальный) и два-четыре канала. Устье дистального канала чаще лентовидной

формы, ориентировано букколингвально. Часто встречаются C-shape каналы (согласно Weine, 2,7%).

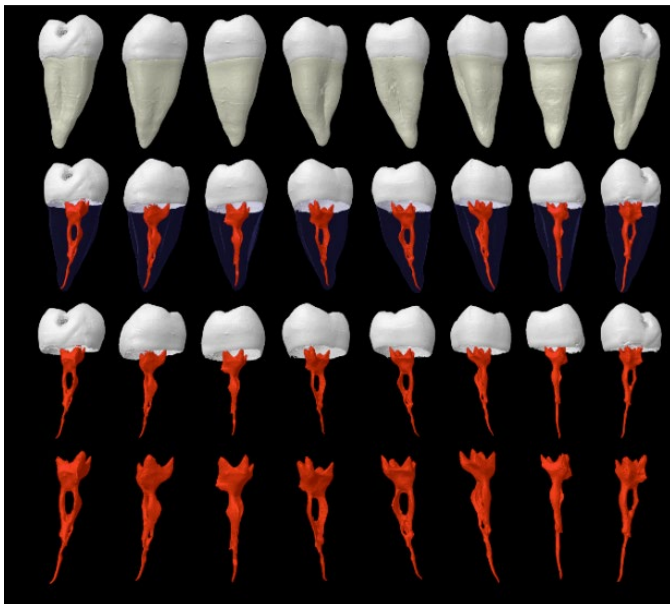


Рис. 38. Строение корневых каналов второго моляра нижней челюсти

### **C-shape каналы: определение, этиология, классификация**

C-shape каналы получили такое название благодаря характерной форме на поперечном распиле зуба, они имеют лентовидное устье в виде дуги в 180 градусов или больше.

Считается, что данный тип строения корневых каналов возникает при разрушении эпителиального Гертвиговского влаглища при сращении буккальной или лингвальной поверхности корней.

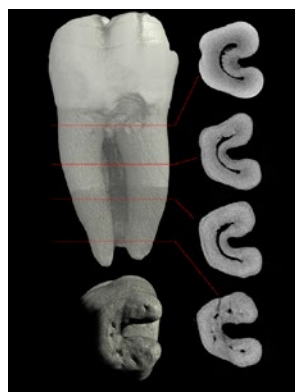
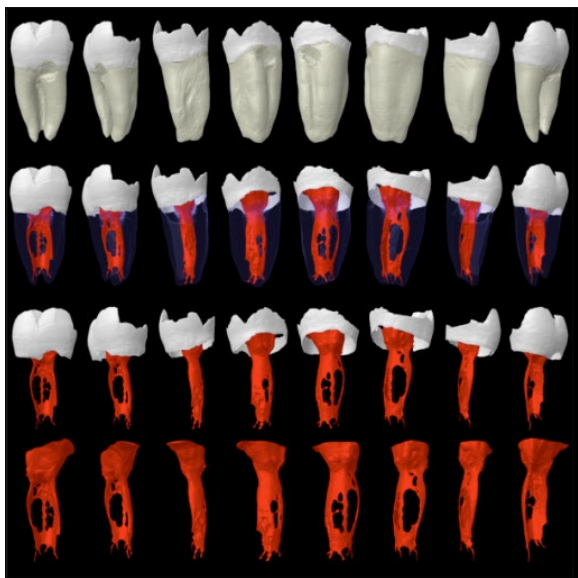


Рис. 39.  
C-shape корневой канал

Впервые данный тип каналов описан в 1979 году в моляре верхней челюсти, однако наиболее часто C-shape каналы встречаются во вторых молярах нижней, первых и вторых молярах верхней и первом премоляре нижней челюстей.

Такой тип анатомии характерен для населения Азии. В частности, в Японии и Китае C-shape каналы встречаются, согласно данным литературы, в 32%. Исследование, проведенное в Китае, выявило 23% встречаемости в первых молярах нижней челюсти.

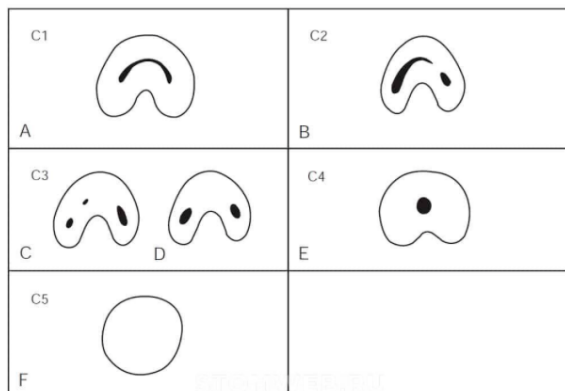


*Рис. 40. C-shape корневой канал*

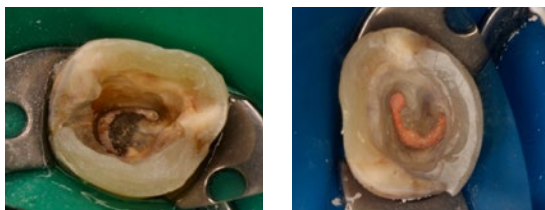
**Согласно существующей классификации, выделяют 5 типов C-shape каналов:**

- 1 тип — канал имеет характерную форму без разделения и ответвлений;
- 2 тип — конфигурация канала напоминает «;», которая получается в результате разделения контура C-образной формы;
- 3 тип — имеются два или три отдельных канала;

4 тип — в поперечном сечении имеется один круглый канал;  
 5 тип — ни один канал не может быть обнаружен (обнаруживается только у верхушки корня).



*Рис. 41. C-shape корневой канал. Классификация*



*Рис. 42. C-shape корневой канал*

Важно помнить, что конфигурация таких каналов может меняться на протяжении корня, поэтому конфигурация устьев не всегда является индикатором строения канала.

## Литература

1. Берженхолц, Г. Эндодонтология / Г. Берженхолц; пер. с англ. под науч. ред. С. А. Кутяева. – Москва: Таркомм, 2013. – 408 с.
2. Коэн, С. Эндодонтия / С. Коэн, Р. Бернс; под ред. д. м. н., проф. А. М. Соловьевой. – 8-е изд., перераб. и доп. – Издательский дом STBOOK, 2007. – 1026 с.
3. Тегако, О.В. Анатомические особенности корневой системы зубов человека / О.В. Тегако, М.С. Иванов // Современная стоматология. – 2006. – № 3. – С. 11–16.
4. Чагай, А.А. Роль анатомии зубов при планировании и проведении эндодонтического лечения / А.А. Чагай, Д.В. Черкасова // Проблемы стоматологии. – 2011. – № 1. – С. 28–29.
5. Vertucci, F.J. Root canal morphology of mandibular premolars / F.J. Vertucci // J Am Dent Assoc. – 1978. – Vol. 97. – P. 47–50.
6. Vertucci, F. J. Root canal morphology and its relationship to endodontic procedures / F.J. Vertucci // Endodontic Topics. – 2005. – Vol. 10, № 1. – P. 3–29.
7. Versiani M.A., Ordinola-Zapata R (2015) Root canal anatomy: implications in biofilm disinfection. In: Chavez de Paz L., Sedgley C., Kishen A. (Org.) (eds). Root canal biofilms, 1st edn. Toronto: Springer, 2014, Vol. 1, pp. 23–52
8. Ahmed H. M. A., Versiani M. A., De-Deus G., Dummer P. M. H., “A new classification for root and root canal morphology”, 2016 International Endodontic Journal

# ТЕСТОВЫЙ САМОКОНТРОЛЬ

## Вариант 1

1. Какая классификация насчитывает 9 типов строения системы корневого канала:

- a) Weine;
- b) Vertucci;
- c) Versiani.

2. Что такое C-shape канал:

- a) канал, который искривляется по ходу корня в форме буквы «С»;
- b) добавочный канал, отходящий от основного и напоминающий по форме букву «С»;
- c) канал, который имеет лентовидное устье в виде дуги в 180 градусов или больше.

3. Сколько каналов чаще всего имеет первый моляр нижней челюсти:

- a) 3;
- b) 4;
- c) 2.

4. В каком зубе встречаются все типы строения системы корневого канала:

- a) второй верхний премоляр;
- b) первый нижний премоляр;
- c) первый верхний моляр.

5. IV тип строения системы корневого канала по Weine — это:

- a) два канала, начинающиеся от пульпарной камеры и сливающиеся в один около апекса (2-1);
- b) два канала, идущие от пульпарной камеры до апекса раздельно (2-2);
- c) один канал, начинающийся от пульпарной камеры, разделяющийся на два (1-2).

6. Мезиальный щечный-2 канал первого моляра верхней челюсти локализуется:

- a) по линии, соединяющей устья мезиального щечного-1 и небного каналов;
- b) по линии, соединяющей устья мезиального щечного-1 и дистального щечного каналов;
- c) по линии, соединяющей устья небного и дистального щечного каналов.

7. Наиболее вероятное количество каналов в мезиальном щечном корне зуба 1.6:

- a) 1;
- b) 3;
- c) 2.

**ОТВЕТЫ: В С А А С А С**

## **Вариант 2**

1. Первый премоляр верхней челюсти с наибольшей долей вероятности имеет каналов:

- a) 1;
- b) 2;

2. Наличие C-shape каналов наиболее характерно для населения:

- a) Африки;
- b) Америки;
- c) Азии.

3. Первый нижний премоляр имеет рогов пульпы:

- a) 1;
- b) 2;

4. Основная цель эндодонтического лечения:

- a) устранение инфекции из системы корневого канала и предотвращение его реконтаминации;
- b) качественная obturация;
- c) герметизация устьев.

5. Количество корней зуба 1.6:
- a) 2;
  - b) 3;
6. Тип V по Vertucci — это:
- a) один корневой канал, разделяющийся на два, которые затем сливаются в один и выходят через одно отверстие;
  - b) два отдельных корневых канала;
  - c) один корневой канал, который разделяется на два к апексу.
7. Какой канал зуба 1.6 отличается сильной вариабельностью локализации:
- a) мезиальный щечный-1;
  - b) дистальный щечный;
  - c) мезиальный щечный-2.

**ОТВЕТЫ: В С В А В С С**



## ГЛАВА 2. СОВРЕМЕННЫЙ ЭНДОДОНТИЧЕСКИЙ ДОСТУП. ОСНОВНЫЕ ПРИНЦИПЫ СОЗДАНИЯ РАЦИОНАЛЬНОГО ЭНДОДОНТИЧЕСКОГО ДОСТУПА

Одним из главных условий, обеспечивающих качественную обработку корневых каналов, является создание прямолинейного доступа к полости зуба. Некачественно выполненный доступ может сделать лечение более трудным, окончательный результат — негарантированным, а отдаленный прогноз — сомнительным.

Прямолинейный доступ обеспечивает лучшую возможность очищения внутреннего пространства канала, снижает риск фрактуры инструмента, повышает эффективность ирригации корневых каналов.

При этом различают доступ к коронковой пульпе (первичная полость доступа), а также локализацию и раскрытие устьев корневых каналов (вторичная полость доступа).

### **Цели создания эндодонтического доступа:**

- получение прямого беспрепятственного доступа к апикальному отверстию или начальному изгибу канала;
- сохранение основной структуры зуба;
- удаление всей пульповой ткани;
- локализация и обзор всех устьев каналов.

Перед созданием доступа необходимо полное удаление несостоятельных реставраций и кариозных процессов. На это существует множество причин.

#### Причины:

- исключить наличие скрытого кариеса или переломов;
- исключить попадание микроорганизмов, реставрационного материала, распада в корневые каналы;
- устранить изменение цвета структур зуба.

По данным современных исследований, в 40% случаев врачи пропускают наличие трещин, инфицированных тканей, краевых переломов, если реставрации не были полностью удалены.

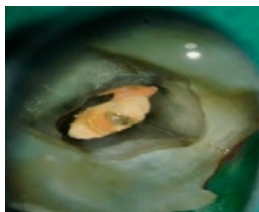
Вместе с удалением измененных тканей и несостоятельных реставраций неподдерживаемые зубные структуры также должны быть удалены для предотвращения переломов во время либо между посещениями.

### **Критерии качественного эндодонтического доступа:**

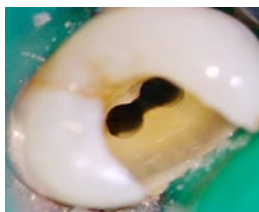- располагается в дентине;
- имеет восстановленные, дивергирующие, гладкие стенки;
- неповрежденное дно полости зуба;
- форма соответствует топографии пульпарной камеры;
- правильный размер (принцип щадящего препарирования);
- беспрепятственный и прямолинейный при введении в канал инструмент;
- обзор всех устьев каналов при осмотре в зеркало;
- визуализация «карты» расположения устьев корневых каналов.

### **Создание полости доступа предполагает:**

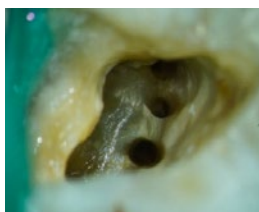- подготовку коронки зуба;
- вскрытие и раскрытие полости зуба;
- удаление пульпы или ее распада;
- формирование полости доступа с учетом применяемой техники восстановления зуба.



*Рис. 43. После удаления старой реставрации обнаружена линия перелома*



*Рис. 44. Сформированный эндодонтический доступ*



*Рис. 45. Первый моляр верхней челюсти. Сформированный эндодонтический доступ*

## Инструменты, необходимые для создания доступа:

- наконечники,
- боры,
- эндодонтические зонды и кюреты,
- ультразвуковые насадки.

Доступ к полости лучше обеспечивать, используя увеличение и дополнительный источник освещения.

**Наконечники.** Предпочтительнее использовать высокоскоростной турбинный наконечник. Хорошие тактильные ощущения необходимы во время проведения большинства этапов препарирования с высокоскоростным наконечником. Для сложных доступов к пульповой камере, особенно когда она кальцифицирована, для повышения контроля препарирования следует использовать низкоскоростные наконечники или ультразвуковые насадки.

**Боры.** Для первичной формы контура полости доступа предпочтительно использовать круглые твердосплавные боры размером 2, 4, 6. Также применяют фиссурные твердосплавные боры и алмазные с закругленной рабочей частью (рис. 46, 47).

Для аксиального расширения стенок более безопасны фиссурные твердосплавные и алмазные боры с безопасным кончиком, так как ими можно упираться в дно пульповой камеры и препарировать непосредственно контуры доступа. Таким образом, вся осевая стенка может быть убрана и располагаться в одной плоскости от поверхности эмали до дна пульповой камеры. Такая техника позволяет



Рис. 46.  
Шаровидный  
бор 801L




Рис. 47. Конусный  
бор с закругленным  
кончиком 850L

создавать аксиальные стенки без поднутрений.

Многие зубы, в которых следует создать доступ к пульповой камере, имеют металлические реставрации, через которые следует проникнуть. Эти реставрации могут быть амальгамой, цельнометаллическими литыми реставрациями или металлическими колпачками, покрытыми керамикой. Круглые алмазные боры № 2 и 4 необходимы, когда доступ должен быть сформирован через керамические либо металлокерамические реставрации (рис. 49). Алмазные боры менее травматичны для керамики, чем твердосплавные, а также лучше проникают в керамику, не раскалывая ее. Они всегда должны быть использованы с водяным охлаждением для контроля перегрева культи под керамической реставрацией. После прохождения керамики с помощью алмазного бора используется твердосплавный бор для металла благодаря своей лучшей режущей эффективности (рис. 50). Для проникновения через металлическую реставрацию рекомендуется использовать новые боры по металлу для каждой новой реставрации вместе с водяным охлаждением для достижения максимального режущего эффекта.

Для раскрытия устьевой части каналов могут применяться боры типа Gates Glidden или Largo. Бор



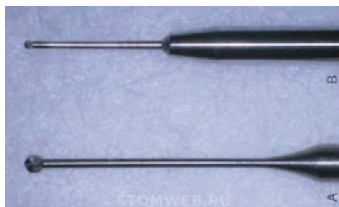
*Рис. 48. Бор для доступа: конусный алмазный бор с безопасным кончиком; твердосплавный бор с безопасным кончиком*



*Рис. 49. Бор для доступа: шаровидные алмазные боры № 2 и 4*



*Рис. 50. Бор для доступа: бор по металлу*



*Рис. 51. Бор для доступа: бор Mueller (нижний), LN или бор Extendo (верхний)*



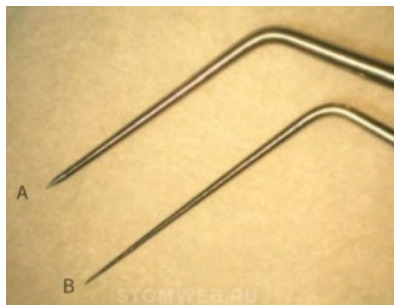
*Рис. 52. Бор для раскрытия устьевой части: бор типа Gates Glidden*



*Рис. 53. Бор для раскрытия устьевой части: бор Largo*

Gates Glidden (рис. 52) имеет короткую рабочую часть каплеобразной формы. Рекомендуемая скорость вращения — 450—800 оборотов в минуту.

Largo имеет удлиненную рабочую часть (рис. 53). Рекомендуемая скорость вращения — 800—1200 оборотов в минуту. Применяется для разработки прямой части канала, выпрямления канала, раскрытия устьев и препарирования под штифты.



*Рис. 54. А: DG — 16 зонд.  
В: JW — 17 эндодонтический зонд*

### **Эндодонтические зонды.**

Различные ручные инструменты можно также эффективно использовать для поиска устьев каналов. Эндодонтический зонд DG-16 применяется для обнаружения устьев каналов и определения их отклонений, очень острый. Зонд JW-17 имеет более жесткий кончик и тоньше, может применяться для определения возможной локализации кальцифицированных каналов, нависающих краев пульповой камеры.

Эндодонтическая кюрета для удаления коронарной пульпы и кариозного дентина представлена различными размерами (рис. 55, 56).



*Рис. 55.  
Эндодонтическая кюрета*



*Рис. 56. Удаление нависающего края пульповой камеры оперативным зондом № 17*

## Использование ультразвука

На сегодняшний день существует целая линейка специально сконструированных насадок для применения в эндодонтии. Тонкие ультразвуковые насадки, такие как Start X, ProUltra и Smart X BUC (DentsplyTulsaDentalSpecialties, DentsplyMaillefer и SybronEndo соответственно), меньше, чем круглые боры, а их абразивное покрытие или различные поверхности обеспечивают аккуратное сглаживание дентина и кальцификатов во время поиска устьев корневых каналов (рис. 57, 58).

Ультразвук может использоваться на каждом этапе эндодонтического лечения:

- сглаживание и выравнивание поднутрений;
- удаление тканей;
- нахождение каналов;
- удаление конкрементов;
- прохождение кальцифицированных участков;
- извлечение штифтовых конструкций и обломков инструментов;
- повторное эндодонтическое лечение корневых каналов;
- активация раствора.

Преимущества УЗ:

- эффективная обработка стенок;
- аккуратное отношение к дентину без использования боров;
- хороший визуальный контроль;
- не повреждают дно полости;
- эффективны в кальцифицированных каналах.



Рис. 57. Ультразвуковые насадки StartX/Dentsply

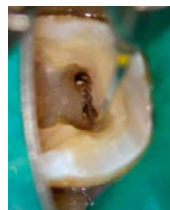

Рис. 58. Формирование доступа ультразвуковой насадкой

### **Алгоритм создания полости доступа:**

- оценить наружные контуры доступа;
- прободение крыши пульпарной камеры;
- удаление крыши пульпарной камеры;
- нахождение устьев всех каналов;
- удаление цервикальных дентинных наплывов над устьями и коронарное расширение;
- определение прямолинейного доступа;
- выравнивание и сглаживание краев.

**Этап: оценка наружных контуров доступа.** Внешняя морфология зуба предопределяет форму пульпарной камеры и локализацию каналов. Следовательно, первый шаг в препарировании полости доступа — это визуализация позиции пульповой камеры в зубе. Она предполагает оценку анатомии зуба на коронарном, цервикальном и корневых уровнях. Нужно оценить все борозды и фиссуры, пломбы и коронки, углы наклона зубов, положение бугров, состояние прикуса и окклюзионных контактов.

Точками-ориентирами для прямолинейного доступа в устья каналов являются следующие:

- бугор зуба;
- рог пульпы;
- устьевое сужение;
- апекс или точка кривизны канала.

Традиционно полость доступа препарируют, опираясь на окклюзионную анатомию, это может быть не совсем рационально, так как строение может меняться при наличии кариозной полости и восстановлении различными материалами. Также корень не всегда располагается строго перпендикулярно к окклюзионной поверхности зуба. Все это может способствовать появлению ошибок, таких как перфорации коронки вдоль пришеечной линии и по бифуркации.

Krasner и Rankow определили цементно-эмалевое соединение (ЦЭС) наиболее важным ориентиром в определении локализации пульповой камеры и устьев корневых каналов. В своих исследованиях они продемонстрировали наличие специфической и последовательной анатомии дна пульповой камеры.

**Этап: вскрытие крыши пульпарной камеры.** Крышу пульпарной камеры удобнее всего вскрывать шаровидным бором (размер 2 — во фронтальных зубах, 4 — в молярах). Бор следует направлять в менее облитерированную часть пульпарной камеры. В облитерированных многокорневых зубах доступ лучше формировать по направлению к более широкому каналу, чтобы избежать перфорации.

Как только произведено вскрытие, угол проникновения нужно изменить от перпендикулярного к окклюзионной поверхности на угол, подходящий для препарирования крыши камеры. В премолярах угол параллелен продольной оси корня или корней в мезио-дистальном и вестибуло-оральном направлениях. В молярах угол следует направить к самому большому каналу (на верхней челюсти — в сторону небного канала, на нижней — в сторону дистального), так как пространство пульповой камеры является наибольшим по отношению к окклюзионной плоскости зуба.

**Этап: удаление крыши пульпарной камеры.** Целью является формирование углов полости доступа прямо в области устьев. В процессе удаления крыши нет необходимости в поиске устьев корневых каналов, так как после полного ее удаления и, соответственно, завершения формирования доступа устья можно будет обнаружить без особого труда.

Крышу полости зуба можно снять двумя путями: поместить бор параллельно длинной оси зуба и боковыми движениями раскрывать полость зуба либо поместить шаровидный бор в полость доступа и, захватывая латерально нависающие края крыши, выводить бор в сторону жевательной поверхности. Оптимальнее всего использовать твердосплавный либо алмазный бор с безопасным кончиком, его можно установить прямо на дно камеры и проводить между устьями каналов, удаляя крышу пульпарной камеры и формируя аксиальные стенки полости доступа.



## Законы, помогающие определить границы пульповой камеры

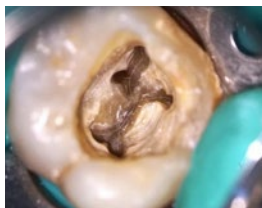

Рис. 59.  
Смена цветов дна  
и стенок полости зуба

**Закон центральности:** дно пульпарной камеры всегда расположено по центру зуба на уровне ЦЭС. Необходимо понимать, что этот закон действителен только на уровне ЦЭС и не связан с анатомией жевательной поверхности. Следовательно, первичное проникновение в полость зуба необходимо производить по центру ЦЭС.

**Положение ЦЭС:** расстояние от внешней поверхности клинической коронки до стенки пульповой камеры одинаково по всему периметру зуба на уровне ЦЭС.

**Концентричность:** стенки пульповой камеры всегда концентричны внешним поверхностям зуба на уровне ЦЭС, поэтому внешняя анатомия корня отражает внутреннюю анатомию пульповой камеры. Данный закон помогает клиницистам.

**Смена цветов:** дно пульповой камеры всегда темнее, чем стенки. Четкая визуализация соединения стенка/дно является одним из главных аспектов обеспечения доступа для эндодонтического лечения (рис. 59).

**Этап: нахождение устьев всех каналов.** Устья каналов всегда находятся на соединении стенок и дна пульповой камеры.

Все устья позиционируются на дне и не должны заходить на аксиальные стенки полости (эффект мышинной норы).

Количество устьев в каждом конкретном зубе должно быть известно заранее до начала лечения. Хотя радиограммы помогают в некоторых случаях определить количество корней, а средние значения количества корней и каналов в отношении каждого зуба также известны, чаще всего количество и локализация устьев каналов остаются не идентифицированными.

Эффективным и безопасным путем для визуализации всех образований дна полости зуба является использование разноо-

бразия анатомических ориентиров. Существует несколько законов для идентификации локализации устьев каналов:

I закон симметрии: за исключением моляров ВЧ, устья равноудалены от линии, проведенной в мезио-дистальном направлении через центр дна полости;

II закон симметрии: за исключением моляров ВЧ, устья КК лежат на линии, перпендикулярной линии, проходящей в мезио-дистальном направлении через центр дна полости зуба;

I закон локализации устьев: устья всегда находятся в месте перехода стенок в дно полости зуба;

II закон локализации устьев: устья расположены на вершинах соединения стенки/дно.

Более 95% исследованных зубов соответствовали этим закономерностям. Менее 5% вторых и третьих моляров нижней челюсти не соответствовали из-за наличия С-образной анатомии каналов.

**Этап: определение прямолинейного доступа.** Файлы должны иметь беспрепятственный доступ к апикальному отверстию или первому изгибу канала для правильной работы. Достаточное количество зубных структур должно быть удалено для обеспечения легкого позиционирования инструмента в устье канала, в частности, когда канал изгибается несколько раз или выходит из пульповой камеры под тупым углом. Следовательно, дизайн доступа зависит не только от положения устьев, но и от позиций изгибов всего канала. В идеале маленький файл должен достигать апикального отверстия или первой точки изгиба без отклонения.

Без обеспечения прямолинейного доступа могут возникать ошибки: перелом инструмента, образование ступеней, пропуск каналов, некачественная механическая обработка каналов.

**Этап: выравнивание и сглаживание краев полости.** Финальным шагом в формировании доступа является выравнивание и сглаживание краев полости. Острые или неровные края могут способствовать нарушению прилегания пломбы, реинфицированию корневых каналов после лечения.



**Рис. 60.** Нависающий край не был удален, расширение режущего края не окончено.

Файл начал изгибаться в канале в апикальной части, создавая ступеньку



**Рис. 61.** А: лингвальный наплыв дентина оставлен, изгибание файла в направлении вестибулярной стенки. В результате участок оральной стенки канала не будет сформирован и обработан. В: удаление орального наплыва приводит к прямолинейному доступу

Идеальный доступ должен быть достаточно широким для того, чтобы эндодонтический инструмент мог свободно и прямолинейно погружаться на всем протяжении канала, тем самым обеспечивая качественную механическую очистку и ирригацию. Важно понять, что одна из основных целей доступа — это дать возможность эффективно обрабатывать глубокие зоны канала с четким контролем инструмента, максимальным эффектом и минимальным риском.

Распространенное мнение о том, что доступ должен быть щадящим и нужно максимально сохранять структуры зуба, ошибочно. Доступ должен быть настолько большим, насколько требуется.

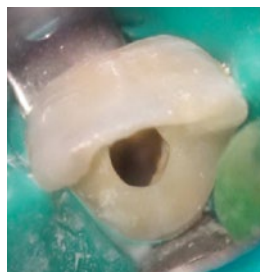## Создание доступа в зубах верхней челюсти

**Центральный резец верхней челюсти.** У пульпы три рога, и пульповая камера более широкая мезио-дистально, чем букко-лингвально. Обычно имеется язычный выступ, который необходимо удалить. Лингвальный выступ препятствует прямолинейному доступу к корневому каналу и отклоняет инструменты вестибулярно, что может привести к формированию ступеньки или перфорации. Корневой канал в поперечном сечении на уровне эмалево-цементного соединения имеет треугольную (у молодых пациентов) или овальную (у взрослых пациентов) форму.

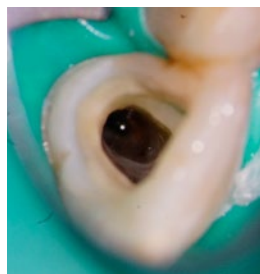Форма доступа — закругленный треугольник, основание которого обращено в сторону режущего края. Внутренние стенки должны иметь воронкообразную форму по направлению к устью корневого канала.

**Боковой резец верхней челюсти.** Контур пульповой камеры бокового резца подобен контуру центрального резца верхней челюсти, однако по своим размерам он меньше. Корневой канал в поперечном сечении на уровне эмалево-цементного соединения располагается центрированно, а его форма может быть круглой, овальной или треугольной. Язычный выступ дентина также должен быть удален. Обычно зуб имеет один канал, однако имеются сведения о вариативности строения.

Полость доступа формируется в виде треугольника с закругленными углами или овала с небной поверхности, сразу за эмалевым бугорком.



*Рис. 62. Создание доступа. Центральный резец верхней челюсти*



*Рис. 63. Боковой резец верхней челюсти*

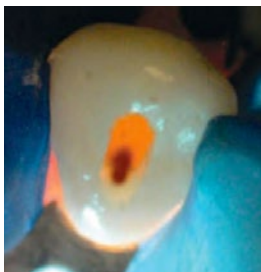

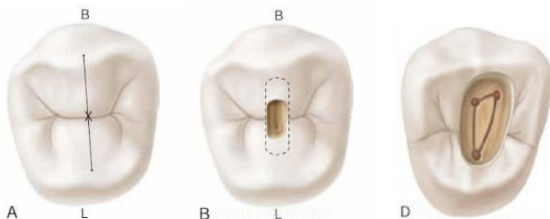
Рис. 64.  
Клык верхней челюсти

**Клык верхней челюсти.** Система корневого канала клыка верхней челюсти во многом схожа с таковой у резцов верхней челюсти. Основное отличие заключается в большем вестибуло-небном размере, а не в мезио-дистальном. Заостренный рвущий бугор клыка соответствует одиночному выступу пульповой камеры. Пульповая камера на уровне эмалево-цементного соединения имеет овальную форму. Обычно имеется только один канал, однако существуют данные о наличии двух каналов. Полость доступа формируется в экваториальной трети, должна иметь овальную форму, расширяется в резцовом направлении.

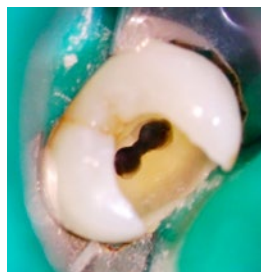
**Первый премоляр верхней челюсти.** Первый премоляр верхней челюсти может иметь один, два или три корня и канала, однако наиболее часто встречаются именно два канала. Пульповая камера значительно шире в вестибуло-небном направлении, чем в мезио-дистальном. Имеет буккальный и небный рога. С уровня окклюзионной поверхности пульповая камера имеет аналогичную ширину, как и на дне пульповой камеры. На дне пульповой камеры корневые каналы имеют круглую форму до средней трети канала и быстро сужаются, доходя до апикального отверстия, заканчиваясь очень узкими и искривленными корневыми каналами.

Полость доступа формируют из центральной фиссуры между вершинами бугорков, она должна иметь овальную или щелевидную форму, расширяясь в щечно-небном направлении. Вестибулярное расширение полости доступа чаще всего занимает от 2/3 до 3/4 щечного бугорка. Небное расширение полости доступа составляет половину толщины небного бугорка.

При наличии трех каналов контур пульпарной камеры становится треугольным с основанием, расположенным щечно.



*Рис. 65. Первый премоляр верхней челюсти*

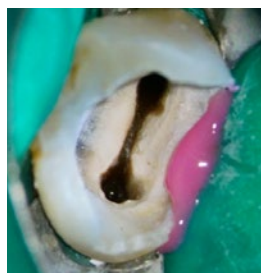

*Рис. 66. Первый премоляр верхней челюсти*

При этом мезио-буккальный и дисто-буккальный углы треугольника соответствуют расположенным здесь устьям каналов.

### **Второй премоляр верхней челюсти.**

Система корневых каналов второго премоляра верхней челюсти шире в вестибуло-небном направлении по сравнению с мезио-дистальным. Мезио-дистальный и вестибуло-небный размеры пульповой камеры второго премоляра похожи на размеры первого премоляра. Имеются щечный и небный рога пульпы. Каналы сохраняют свою овальную форму от дна пульповой камеры и быстро сужаются в апикальном направлении.



*Рис. 67. Второй премоляр верхней челюсти*

Если имеются два канала, полость доступа формируется аналогично формированию полости доступа для первого премоляра верхней челюсти. Так как зуб чаще всего однокорневой, то при наличии двух каналов они располагаются параллельно относительно друг друга, при этом во время препарирования доступа требуется выраженное вестибуло-небное расширение для обеспечения прямолинейного доступа в отличие от первого премоляра, у которого имеются расходящиеся каналы.

**Первый моляр верхней челюсти.** Пульповая камера шире в вестибуло-небном направлении; определяются 4 рога пульпы (мезио-буккальный, мезио-небный, дистально-щечный, дистально-небный). Форма пульповой камеры на поперечном срезе на уровне шейки имеет ромбовидную форму, иногда с закругленными углами. Устье небного канала центрировано небно, устье дистально-щечного канала расположено вблизи тупого угла дна полости, устье основного мезио-буккального (МБ-1) канала располагается вестибулярнее и мезиальнее по отношению к устью дистального щечного (ДБ) канала около острого угла пульповой камеры. Устье мезио-небного канала (МБ-2) расположено небно и мезиальнее по отношению к устью МБ-1. Линия, соединяющая устья МБ-1, дистального щечного и небного каналов, образует треугольник, называемый молярным треугольником.

Формирование доступа к каналу МБ-2 часто вызывает трудности: уступ дентина закрывает устье канала, при этом устье

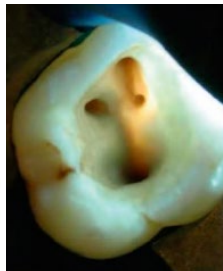
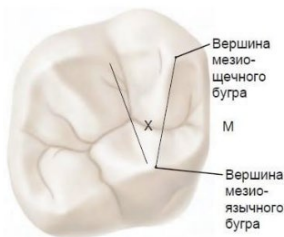


Рис. 68. Первый моляр верхней челюсти

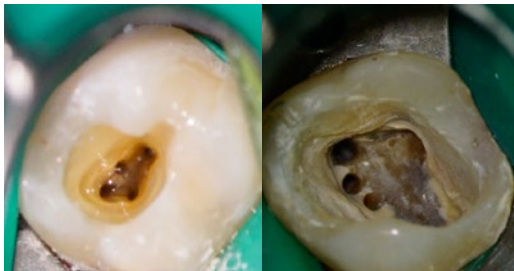

Рис. 69. Первый моляр верхней челюсти. Варианты строения

канала на дне пульповой камеры отклоняется мезио-буккально, а сам канал имеет один или два выраженных изгиба в корональной трети. Многие из данных трудностей можно устранить использованием УЗ-насадки в мезиальном и апикальном направлениях вдоль мезио-буккальной борозды.

Раскрытие начинают в центральной фиссуре между мезиальной и дистальной границами. Границы доступа: мезиально (до мезиального крае-

вого гребня) и дистально (до мезиального участка косо́го гребня). Форма доступа — ромбовидная.

**Второй моляр верхней челюсти.** Отличительная морфологическая особенность второго моляра верхней челюсти — более сгруппированное положение корней или иногда их слияние. Три устья корневых каналов образуют прямой треугольник или располагаются вдоль одной линии. Устье канала МБ-1 расположено более щечно и мезиальнее относительно первого моляра; устье канала МБ-2 располагается между МБ-1 и небным каналами.

Доступ формируют аналогично с первым моляром. Форма доступа зависит от количества каналов: 4 — ромбовидная, 3 — закругленный треугольник, основанием обращенный к вестибулярной поверхности, 2 — овальная, расширенная в щечно-небном направлении.

Зуб часто имеет дистальный или щечный наклон, что может затруднять создание доступа. Дистальный наклон вызывает необходимость расширения полости для доступа к мезиально-щечному каналу. Щечный наклон моляра может привести к неправильному восприятию длинной оси зуба и последующим ошибкам.

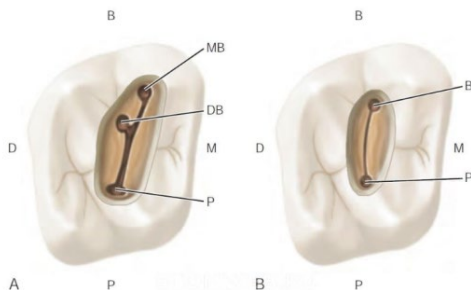


Рис. 70. Второй моляр верхней челюсти

**Третий моляр верхней челюсти.** Утрата первого и второго моляров верхней челюсти часто является поводом использования третьего моляра в качестве опорного зуба. Оценка анатомии корневого канала — один из аспектов определения вероятности успеха лечения. Строение корневых каналов отличается вариативностью. У этого зуба могут быть от одного до четырех корней



и от одного до шести корневых каналов, кроме того, он может иметь форму C-shape. Обычно третий моляр верхней челюсти имеет три корня и три канала. Зуб может иметь выраженный наклон дистально, щечно или дистально-щечно, что вызывает большие сложности в формировании доступа по сравнению со вторым моляром. Форма полости доступа может сильно варьироваться. Форма доступа вариабельна, от овальной, расширенной в щечно-небном направлении, до закругленного треугольника (как у второго моляра).

### Создание доступа в зубах нижней челюсти

**Резцы нижней челюсти.** Системы корневых каналов и полости доступа для резцов нижней челюсти очень схожи. Как и у резцов верхней челюсти, лингвальный выступ необходимо удалить для обеспечения прямолинейного доступа. Выступ прикрывает устье второго канала, который может располагаться непосредственно под ним. В отличие от резцов верхней челюсти, полость зуба более широка вестибуло-язычно. На уровне эмалево-цементного соединения полость зуба имеет овальную форму, более широкую в вестибуло-язычном направлении. Большинство резцов нижней челюсти имеют один корень, который при рентгенографии имеет одиночный длинный и узкий канал. Два канала часто объединяются и выходят через единое апикальное отверстие, однако они могут продолжаться как два отдельных канала. Доказано, что примерно в 41,4% имеется отдельный второй канал.

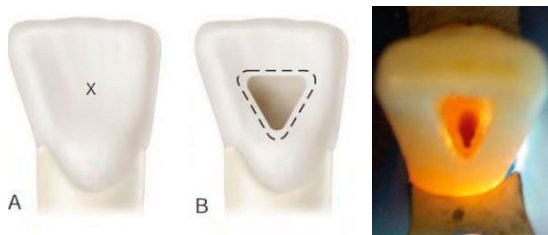


Рис. 71. Резец нижней челюсти

Форма доступа — треугольная или овальная. Раскрытие начинают с лингвальной стороны, расширяя в вестибуло-язычном направлении. Традиционно доступ выполняется через язычную поверхность, но в некоторых ситуациях удобнее создавать с вестибулярной стороны.

**Клык нижней челюсти.** Система корневого канала клыка нижней челюсти похожа по строению на клык верхней, при этом клык нижней челюсти иногда имеет два корня и два корневых канала, расположенных буккально и язычно. Лингвальный выступ должен быть удален для получения доступа к лингвальной поверхности корневого канала или ко второму каналу.

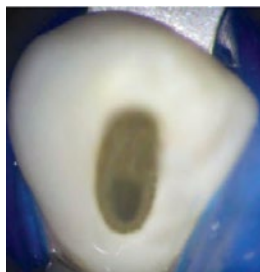

Рис. 72.

Клык нижней челюсти

Полость доступа для клыка нижней челюсти формируется овальной или щелевидной. Раскрытие начинают в средней трети коронки, с язычной поверхности, за рвущим бугром.

**Первый премоляр нижней челюсти.** Имеются два рога пульпы: большой, заостренный щечный и маленький, закругленный язычный. Основной канал овальной формы располагается в центре корня. При наличии двух каналов они имеют круглую форму от пульпарной полости до апикального отверстия. Может иметь три корня и три канала. Проекция центральной оси канала чаще всего выходит на вершину бугра. Овальное очертание пульповой камеры первого премоляра нижней челюсти обычно мезио-дистально шире, чем у премоляров верхней челюсти, что делает будущую полость доступа более овальной и менее узкой.

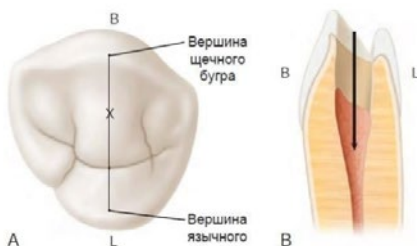


Рис. 73. Первый премоляр нижней челюсти

Форма доступа — более овальная, может расширяться язычно.

Раскрытие начинают на середине язычного ската щечного бугра на линии, соединяющей верхушки бугров.

**Второй премоляр нижней челюсти.** Сходен по своему строению с первым премоляром, но имеются следующие отличия: язычный рог пульпы обычно больше, корень и корневые каналы более овальные, а не круглые, пульповая камера шире в щечно-язычном направлении. Форма доступа для второго премоляра изменяется за счет как минимум двух анатомических особенностей: во-первых, поскольку коронковая часть имеет меньший язычный наклон, требуется меньшее расширение в щечную сторону для получения прямолинейного доступа; во-вторых, язычная половина зуба более развита, поэтому язычное расширение полости доступа распространяется на половине язычного бугорка.

Форма доступа — слегка овальная, более узкая, расширена в щечно-язычном направлении. Раскрытие начинают на трети расстояния от соединения язычного ската щечного бугра с линией, соединяющей верхушку щечного бугра и язычную фиссуру между язычными буграми.

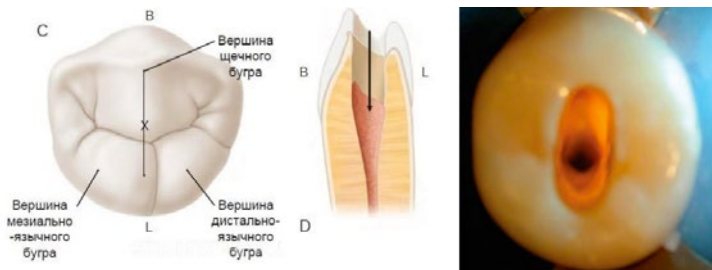
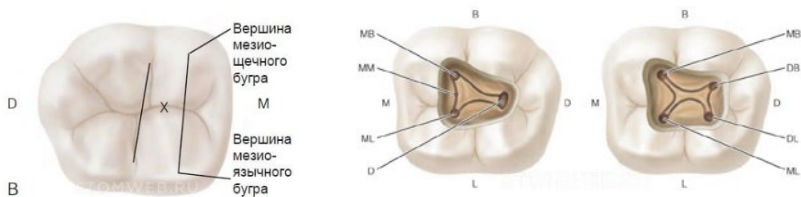


Рис. 74. Второй премоляр нижней челюсти

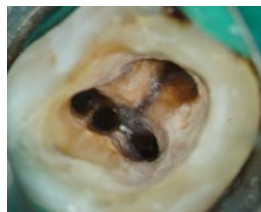**Первый моляр нижней челюсти.** Обычно имеет два и в некоторых случаях три корня с двумя или тремя каналами в мезиальном корне и одним или двумя каналами — в дистальном. Вариацией морфологии зуба является наличие дополнительного дистально-язычного корня. Более того, моляры нижней челюсти, особенно первые моляры, так же могут иметь



*Рис. 75. Первый моляр нижней челюсти*

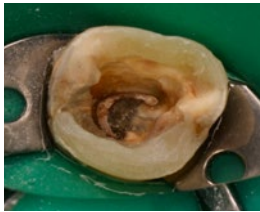дополнительный язычный или щечный корень.

Раскрытие начинают в центральной фиссуре между мезиальной (линия, соединяющая мезиальные вершины бугров) и дистальной (линия, соединяющая щечную и язычную фиссуры) границами. Форма доступа — трапециевидная или ромбовидная. Углы полости располагаются в области устьев основных каналов.



*Рис. 76. Первый моляр нижней челюсти. Варианты строения*

**Второй моляр нижней челюсти.** Второй моляр нижней челюсти имеет меньшую коронковую часть по сравнению с первым моляром и тенденцию к более симметричному строению. Данный зуб отличается близостью расположения корней. Пульповая камера и устья корневых каналов второго моляра нижней челюсти часто не такие же большие, как у первого моляра. Данный зуб имеет от одного до шести корневых каналов. В некоторых вторых молярах с единственным или сросшимися корнями файл, помещенный в МБ-канал, может оказаться в дистальном канале. Это происходит из-за того, что данные каналы могут соединяться полукруглой щелью — вариацией



*Рис. 77.*  
**Второй моляр нижней  
челюсти.  
C-shape корневой  
канал**

строения, называемой C-shape канал, — часто встречаемой в данных зубах.

Раскрытие начинают в центральной фиссуре между мезиальной (линия, соединяющая мезиальные вершины бугров) и дистальной (линия, соединяющая щечную и язычную фиссуры) границами. Форма доступа — прямоугольная, расширяется немного дистально к центральной борозде, однако возможно изменение ее конфигурации на треугольную или ромбовидную.

**Третий моляр нижней челюсти.** Третий моляр нижней челюсти имеет непредсказуемое анатомическое строение корневых каналов, которое требуется оценить на основании строения его корней. Данный зуб может иметь от одного до четырех корней и от одного до шести каналов. Также могут встречаться C-shape каналы. Большинству данных зубов можно выполнить качественное эндодонтическое лечение, независимо от анатомических особенностей. Однако долгосрочный прогноз определяется объемом костной ткани, контактируемой с корнями. Форма полости доступа зависит от количества каналов:

- 4 канала — ромбовидная,
- 3 канала — треугольная,
- 2 канала — прямоугольная,
- 1 канал — овальная.

Доступ осуществляют в мезиальной части коронки.

## ТЕСТОВЫЕ ЗАДАНИЯ

1. Какова основная цель создания эндодонтического доступа:
  - a) сохранение основной структуры зуба;
  - b) удаление всей пульповой ткани;
  - c) получение прямого беспрепятственного доступа к апикальному отверстию или начальному изгибу канала;
  - d) локализация и обзор всех устьев каналов.
  
2. Для аксиального расширения стенок полости доступа наиболее оптимально использовать:
  - a) конусный бор с закругленным кончиком с алмазным покрытием;
  - b) бор Gates Glidden;
  - c) шаровидный алмазный бор № 4;
  - d) фиссурный твердосплавный или алмазный бор с безопасным кончиком.
  
3. При формировании доступа устья каналов должны располагаться на:
  - a) дне пульпарной камеры;
  - b) соединении стенок и дна пульпарной камеры;
  - c) стенках дна пульпарной камеры.
  
4. Форма полости доступа у первого моляра верхней челюсти:
  - a) овальная;
  - b) ромбовидная;
  - c) треугольная;
  - d) круглая.
  
5. Цервикальные наплывы безопаснее всего удалять инструментом:
  - a) ультразвуком;
  - b) алмазными борами;
  - c) Gates Glidden;
  - d) Largo.

6. Перицервикальный дентин (ПЦД) — это:

- a) дентин шейки зуба;
- b) дентин на 4 мм выше над альвеолярным гребнем;
- c) цементно-эмалевое соединение;
- d) дентин вблизи пульпарной камеры.

7. Наиболее высокую клиническую значимость имеют ткани зуба:

- a) ПЦД;
- b) пульпа зуба;
- c) пришеечная эмаль;
- d) эмаль коронки;
- e) верно А и С.

**ОТВЕТЫ: С, D, B, B, A, B, E**

## ЛИТЕРАТУРА

1. Берженхолц, Г. Эндодонтология / Г. Берженхолц; пер. с англ. под науч. ред. С. А. Кутяева. – Москва: Таркомм, 2013. – 408 с.
2. Кларк, Д. Современный эндодонтический доступ к молярам и направленное сохранение дентина. Часть 1 / Д. Кларк, Д. Кадеми // *Dental times*. – № 12. – С. 21–24.
3. Коэн, С. Эндодонтия / С. Коэн, Р. Бернс; под ред. д. м. н., проф. А. М. Соловьевой. – 8-е изд., перераб. и доп. – Издательский дом STBOOK, 2007. – 1026 с.
4. Маунс, Р.Э. Улучшенный эндодонтический доступ: принципы и инструменты / Р.Э. Маунс // *Институт стоматологии*. – 2016. – № 3. – С. 122–123.
5. Тегако, О.В. Анатомические особенности корневой системы зубов человека / О.В. Тегако, М.С. Иванов // *Современная стоматология*. – 2006. – № 3. – С. 11–16.
6. Соловьева, О.А. Малоинвазивный эндодонтический доступ / О.А. Соловьева, Ю.А. Винниченко, А.В. Винниченко // *Стоматология*. – 2015. – № 3. – С. 56–60.
7. Чагай, А.А. Роль анатомии зубов при планировании и проведении эндодонтического лечения / А.А. Чагай, Д.В. Черкасова // *Проблемы стоматологии*. – 2011. – № 1. – С. 28–29.
8. Trope, M. Bio-Minimalism: Trends and Transitions in Endodontics / M. Trope, S. Kenneth // *Continuing education feature*. – 2016. – P. 98–103.
9. Vertucci, F.J. Root canal morphology of mandibular premolars / F.J. Vertucci // *J Am Dent Assoc*. – 1978. – Vol. 97. – P. 47–50.
10. Vertucci, F.J. Root canal morphology and its relationship to endodontic procedures / F.J. Vertucci // *Endodontic Topics*. – 2005. – Vol. 10, № 1. – P. 3–29.



**Григорьев С. С., Сорокоумова Д. В., Чернышева Н. Д.,  
Чагай А. А., Епишова А. А.**

**МОРФОЛОГИЯ КОРНЕВЫХ КАНАЛОВ.  
ЭНДОДОНТИЧЕСКИЙ ДОСТУП**

**МЕТОДИЧЕСКИЕ РЕКОМЕНДАЦИИ**

ISBN 978-5-89895-930-2



*Редактор Суворова Любовь Владимировна  
Корректор Горбунова Елена Леонидовна  
Оформление, верстка Амромин Илья Михайлович*

Оригинал-макет подготовлен:  
Издательский Дом «ТИРАЖ»  
г. Екатеринбург  
Тел.: +7 (908) 920-84-78  
E-mail: ps-press@mail.ru  
www.dental-press.ru

