

DOI: 10.18481/2077-7566-2026-22-2-250-256

УДК 616.314

ЦИФРОВОЕ ПЛАНИРОВАНИЕ ПРЕПАРИРОВАНИЯ ТВЕРДЫХ ТКАНЕЙ ЗУБОВ ПОД ОРТОПЕДИЧЕСКИЕ КОНСТРУКЦИИ

Кошелев К. А., Орлова К. А., Герасимов А. М., Белоусов Н. Н., Петрикас О. А.

Тверской государственный медицинский университет, г. Тверь, Россия

Аннотация

Цель исследования — разработка и клиническое обоснование методики изготовления индивидуального навигационного шаблона для препарирования твердых тканей зубов.

Материалы и методы. Для разработки навигационного шаблона были использованы: конусно-лучевая компьютерная томография (КЛКТ); гипсовые и цифровые модели челюстей; 3D-сканер Shining 3D AutoScan DS-EX Pro (H); лицензионные версии программных пакетов Exocad Bite, Blender 3D, T-FLEXCAD. Интерпретация результатов КЛКТ позволила установить безопасные значения толщины околопульпарного дентина. Цифровая модель зубного ряда объединена с данными КЛКТ для визуализации топографии пульпы. Смоделирована 3D-модель стоматологического бора, выбранного перед препарированием. С учетом этих данных был осуществлен переход к этапу трехмерного планирования препарирования тканей.

Результаты. В статье представлена методика планирования препарирования с помощью указанных выше программ для трехмерного моделирования. Результатом этого планирования является навигационный шаблон для препарирования твердых тканей зубов. Его преимуществом является контролируемая редукция твердых тканей зубов за счет направляющих прорезей и ограничителей глубины препарирования. Данные элементы позволяют стабилизировать стоматологический бор в трех плоскостях и гарантировать строго заданную траекторию его движения, минимизируя погрешность во время редукции твердых тканей зубов.

Заключение. Указанная методика позволяет увеличить вероятность сохранения витальности зуба при протезировании искусственной коронкой. Это достигается путем минимизации объема препарированных тканей и сохранения минимальной толщины околопульпарного дентина с помощью навигационного шаблона. Такой подход соответствует современным принципам минимально инвазивной стоматологии. Таким образом, описанная в статье методика обеспечивает благоприятный отдаленный прогноз ортопедического лечения.

Ключевые слова: *сохранение витальности зуба, препарирование под искусственную коронку, минимально инвазивная стоматология, планирование ортопедического лечения, цифровые технологии в стоматологии, навигационный шаблон*

Авторы заявили об отсутствии конфликта интересов

Константин Александрович КОШЕЛЕВ ORCID ID 0000-0002-2716-6364

д.м.н., доцент, профессор кафедры ортопедической стоматологии, Тверской государственный медицинский университет, Тверь, Россия
koshelev1987@yandex.ru

Ксения Андреевна ОРЛОВА ORCID ID 0009-0003-6586-8521

ординатор кафедры ортопедической стоматологии, Тверской государственный медицинский университет, Тверь, Россия
kaf.ortstom@tvgmu.ru

Артем Михайлович ГЕРАСИМОВ ORCID ID 0000-0002-4447-9979

ассистент кафедры ортопедической стоматологии, Тверской государственный медицинский университет, Тверь, Россия
kaf.ortstom@tvgmu.ru

Николай Николаевич БЕЛОУСОВ ORCID ID 0000-0001-7843-3007

д.м.н., доцент, заведующий кафедрой ортопедической стоматологии, Тверской государственный медицинский университет, Тверь, Россия
medbel59@mail.ru

Олег Арнольдович ПЕТРИКАС ORCID ID 0000-0003-0286-5123

д.м.н., профессор, профессор кафедры ортопедической стоматологии, Тверской государственный медицинский университет, г. Тверь, Россия
opetrikas@mail.ru

Адрес для переписки: Константин Александрович КОШЕЛЕВ

170100, г. Тверь, ул. Советская, д.4, (кафедра ортопедической стоматологии ТГМУ)

+7 (904) 004-48-18

koshelev1987@yandex.ru

Образец цитирования:

Кошелев К. А., Орлова К. А., Герасимов А. М., Белоусов Н. Н., Петрикас О. А.

ЦИФРОВОЕ ПЛАНИРОВАНИЕ ПРЕПАРИРОВАНИЯ ТВЕРДЫХ ТКАНЕЙ ЗУБОВ ПОД ОРТОПЕДИЧЕСКИЕ КОНСТРУКЦИИ. Проблемы стоматологии. 2026; 2: 250-256.

© Кошелев К. А. и др., 2026

DOI: 10.18481/2077-7566-2026-22-2-250-256

Поступила 10.03.2026. Принята к печати 12.04.2026

DOI: 10.18481/2077-7566-2026-22-2-250-256

**DIGITAL PLANNING FOR THE PREPARATION
OF HARD DENTAL TISSUES FOR PROSTHETIC RESTORATIONS****Koshelev K.A., Orlova K.A., Gerasimov A.M., Belousov N.N., Petrikas O.A.***Tver State Medical University, Tver, Russia***Abstract**

Objective. To develop and provide clinical substantiation for a method of manufacturing an individual navigation template for the preparation of dental hard tissues.

Materials and Methods. The development of the navigation template utilized the following: cone-beam computed tomography (CBCT); plaster and digital models of dental arches; a Shining 3D AutoScan DS-EX Pro (H) 3D scanner; licensed software packages including Exocad, Blender 3D, and T-FLEX CAD. Interpretation of CBCT data allowed for the determination of minimum safe thicknesses for preserving peri-pulpal dentin. The digital model of the dentition was superimposed with CBCT data to visualize pulp topography. A 3D model of a dental bur, selected prior to preparation, was created. Based on these integrated data, the transition to the three-dimensional planning of tissue preparation was carried out.

Results. The article presents a methodology for planning tooth preparation using the aforementioned 3D modeling software. The outcome of this planning process is a navigation template for the preparation of dental hard tissues. Its key advantage lies in enabling controlled reduction of hard tissues through the use of guide slots and depth-limiting stops. These elements stabilize the dental bur in three planes and ensure a strictly predetermined trajectory of its movement, thereby minimizing inaccuracies during tissue reduction.

Conclusion. The described method increases the likelihood of preserving tooth vitality during prosthetic treatment with an artificial crown. This is achieved by minimizing the volume of tissue prepared and maintaining the minimum required thickness of peri-pulpal dentin through the use of the navigation template. This approach aligns with the modern principles of minimally invasive dentistry. Consequently, the method presented in this article contributes to a favorable long-term prognosis for the prosthetic treatment.

Keywords: *tooth vitality preservation, crown preparation, minimally invasive dentistry, prosthetic treatment planning, digital technologies in dentistry, navigation templ*

The authors declare no conflict of interest**Konstantin A. KOSHELEV** ORCID ID 0000-0002-2716-6364*PhD, MD, DSc, Associate Professor, Professor of the Department of Orthopedic Dentistry, Tver State Medical University, Tver, Russia
Koshelev1987@yandex.ru***Ksenia A. ORLOVA** ORCID ID 0009-0003-6586-8521*Resident, Department of Prosthetic Dentistry, Tver State Medical University, Tver, Russia
kaf.ortstom@tvgmu.ru***Artem M. GERASIMOV** ORCID ID 0000-0002-4447-9979*Teaching Assistant, Department of Orthopedic Dentistry, Tver State Medical University, Tver, Russia
kaf.ortstom@tvgmu.ru***Nikolay N. BELOUSOV** ORCID ID 0000-0001-7843-3007*PhD, MD, DSc, Associate Professor, Head of the Department of Orthopedic Dentistry, Tver State Medical University, Tver, Russia
medbel59@mail.ru***Oleg A. PETRIKAS** ORCID ID 0000-0003-0286-5123*PhD, MD, DSc, Professor, Professor of the Department of Orthopedic Dentistry, Tver State Medical University, Tver, Russia
opetrikas@mail.ru***Correspondence address: Konstantin A. KOSHELEV***170100, Tver, Sovetskaya str., 4, Department of Orthopedic Dentistry.**+7 (904) 004-48-18**koshelev1987@yandex.ru***For citation:***Koshelev K.A., Orlova K.A., Gerasimov A.M., Belousov N.N., Petrikas O.A.**DIGITAL PLANNING FOR THE PREPARATION OF HARD DENTAL TISSUES FOR PROSTHETIC RESTORATIONS. Actual problems in dentistry. 2026; 2: 250-256. (In Russ.)**© Koshelev K.A. et al., 2026**DOI: 10.18481/2077-7566-2026-22-2-250-256**Received 10.03.2026. Accepted 12.04.2026*

Введение

Стоматологическая практика середины 20-х годов нынешнего века характеризуется состоянием затянувшегося качественного перехода от аналоговых к цифровым методам диагностики и лечения [1, 2]. Сложившаяся нестандартная ситуация параллельного существования двух парадигм стоматологии связана как с рядом организационных, финансовых и кадровых нерешенных вопросов, так и с отсутствием однозначного превосходства какой-либо из них [3]. В стоматологическом сообществе достаточно давно проходит соревнование консерваторов и новаторов, где у каждой команды свои обоснованные аргументы и мотивация. Данная статья повествует об изобретении, которое может пригодиться приверженцам обоих направлений, так как сочетает в себе традиционные методы протезирования мостовидными протезами и искусственными коронками, и применение современных цифровых средств диагностики и планирования стоматологического ортопедического лечения. Главной отрицательной чертой при протезировании мостовидными зубными протезами и искусственными коронками зубов является необходимость редуцирования твердых тканей [4, 5]. Но еще больший вред здоровью пациента наносит депульпация препарированных зубов, которая может являться вынужденной мерой и применяется как на этапе подготовки к протезированию, так и в процессе [6]. Для профилактики ятрогенного пульпита после препарирования твердых тканей зубов под ортопедические конструкции применяется достаточно широкий спектр средств [7]. Основными из них являются временные коронки и химические средства защиты пульпы препарированных зубов. Не до конца разрешенным остается вопрос о необходимости и планировании превентивной депульпации по обозначенным в профильной литературе показаниям [8]. Особенно сложным становится решение о девитализации запланированного к покрытию искусственной

коронкой зуба при наличии незначительной деформации зубного ряда и отказе пациента от ортодонтической или аппаратурно-хирургической подготовки [9]. Необоснованная стоматологом-ортопедом депульпация зуба интерпретируется судебной практикой как нанесение пациенту вреда здоровью средней степени тяжести [10]. Ссылки на рентгенографию зуба или диагностические модели далеко не всегда могут стать достоверным основанием для решения о девитализации зуба. В доступной литературе нами не было обнаружено современного инструмента или методики, которая гарантировано позволит избежать или спрогнозирует неизбежность травмы пульпы зуба.

Цель исследования — разработка и клиническое обоснование методики изготовления индивидуального навигационного шаблона для препарирования твердых тканей зубов.

Материалы и методы

В качестве методов для разработки навигационного шаблона были использованы: конусно-лучевая компьютерная томография (КЛКТ); гипсовые и цифровые модели челюстей; 3D-сканер Shining 3D AutoScan DS-EX Pro (H); лицензионные версии программных пакетов Exocad Bite, Blender 3D, T-FLEXCAD. Используемое в работе оборудование (Shining 3D AutoScan DS-EX Pro) и специализированное ПО (Exocad) имеют действующие регистрационные удостоверения Росздравнадзора РФ. Программные пакеты Blender 3D и T-FLEX CAD применялись в качестве вспомогательных инструментов для инженерного моделирования и геометрического анализа.

На первом этапе при анализе КЛКТ фиксируется расстояние между наиболее близкой точкой пульпы зуба и внешней границей эмали с помощью линейных отрезков на аксиальных, сагиттальных и коронарных срезах (рис. 1). Определяется объем твердых тканей зуба после сопоставления данных в трех взаимно перпендикулярных плоскостях.

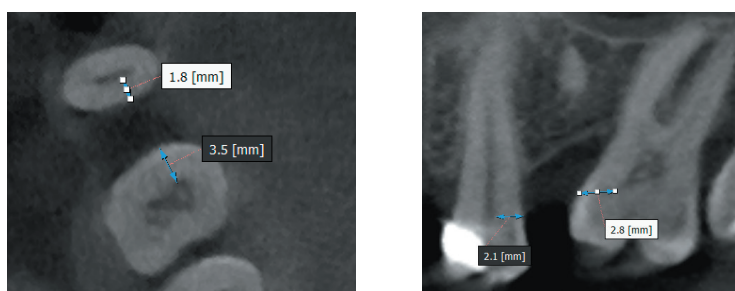


Рис. 1. Результаты линейных измерений толщины твердых тканей зубов на аксиальных и коронарных срезах
Fig. 1. Results of linear measurements of the thickness of hard dental tissues on axial and coronal sections

В своих исследованиях Е. И. Гаврилов и соавт. определили, что минимальная толщина околопульпарного дентина для сохранения витальности зуба составляет 0,7 мм [11]. В более поздних и современных источниках научной литературы разница, толщина 0,7 мм является уже критической для сохранения витальности [12, 13]. Ввиду этого было принято взять за минимум 0,8–1,0 мм.

Таким образом, мы определили минимальный объем сохраняемых твердых тканей, необходимый для создания ретенционной формы культи и витальности зуба.

Нами были получены аналоговые оттиски, по которым были изготовлены гипсовые модели. Цифровые данные моделей были получены с помощью 3D-сканера Shining 3D AutoScan DS-EX Pro (H) (рис. 2).

С помощью упомянутых программ цифровая модель челюсти дополняется результатами КЛКТ, как показано на рисунке 3. Данная манипуляция позволяет визуализировать не только внешний контур зубного ряда, но и топографию пульпы.

Для проведения виртуального препарирования твердых тканей зуба был подобран стоматологический бор, форма рабочей части которого определяется клинической задачей, включая объем, локализацию препарирования и требуемую топографию формируемой поверхности. Фиксируются числовые параметры, характеризующие режущий инструмент в соответствии с международной классификацией ISO, включая диаметр и длину рабочей части. После фиксации режущего инструмента в турбинный наконечник выполняется замер его части с использованием электронного микрометра для контроля геометрических характеристик.



Рис. 2. Сканирование гипсовой модели
Fig. 2. Scanning of a plaster model

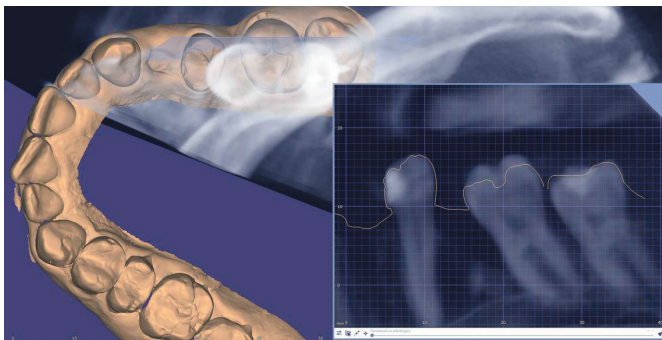


Рис. 3. Объединение цифровой модели зубного ряда с данными КЛКТ
Fig. 3. Fusion of the digital dental arch model with CBCT data

В программе трехмерного проектирования T-FLEX CAD создается виртуальная 3D-модель стоматологического бора с воспроизведением точных размеров на основании числовых параметров. После проводится линейное вытяжение 3D-модели режущего инструмента вдоль ее центральной оси, проходящей через геометрический центр, которое имитирует виртуальную траекторию движения стоматологического бора (рис. 4).

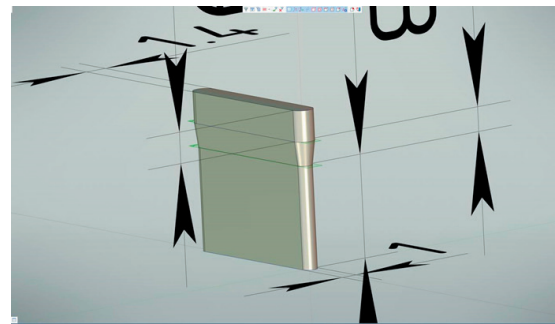


Рис. 4. Виртуальная модель траектории движения стоматологического бора
Fig. 4. Virtual model of the dental bur movement trajectory

Результаты и обсуждение

После получения всех цифровых данных планируется виртуальное препарирование. В программное обеспечение Exocad Bite Splint Module была добавлена виртуальная траектория движения стоматологического бора и цифровая модель челюсти с данными, полученными КЛКТ.

На основании определенных ранее по результатам КЛКТ численных параметров допустимой зоны препарирования, проводится позиционирование виртуальной модели траектории движения режущего инструмента по как минимум одной поверхности зуба в области планируемого препарирования с учётом рассчитанной безопасной зоны (рис. 5). Позиционирование траектории движения режущего инструмента осуществляется в зависимости от планируемой конструкции, ее пути введения и ориентации относительно продольной оси зуба.

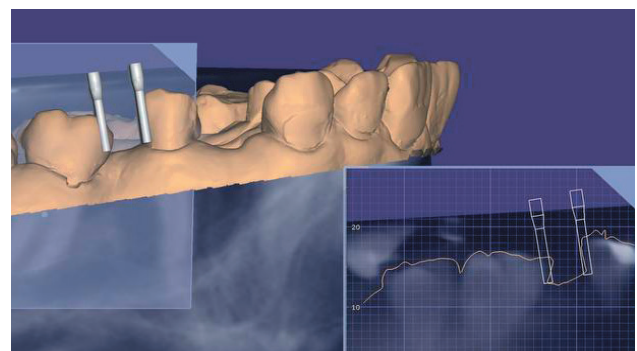


Рис. 5. Позиционирование траектории движения стоматологического бора относительно цифровой модели зубного ряда
Fig. 5. Positioning of the dental bur movement trajectory relative to the digital dental arch model

В компьютерной программе осуществляется операция вычитания 3D-модели траектории движения стоматологического бора из цифровой модели зубного ряда, формируя виртуальное отображение зоны препарирования (рис. 6).

В программной среде Exocad Bite Splint Module на цифровой модели с виртуально отпрепарированной

зоной выполняется моделирование основания шаблона, которое опирается на зубы (рис. 7).




Рис. 6. Виртуально отпрепарированная зона
Fig. 6. Area of virtual tooth preparation

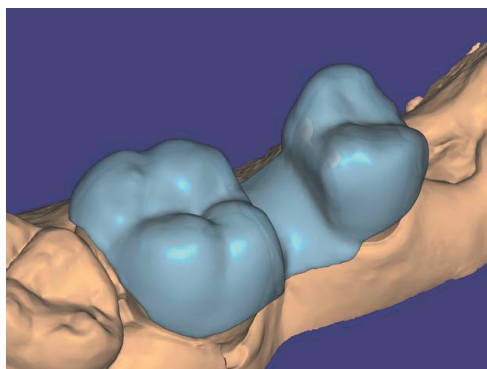


Рис. 7. Моделирование основания шаблона
Fig. 7. Modeling of the template base

В среде Blender CAD осуществляется повторный импорт траектории движения стоматологического бора и основания шаблона с последующей их пространственной привязкой и жесткой фиксацией относительно ранее загруженной модели зубного ряда с виртуально отпрепарированной зоной. После этого выполняется моделирование верхней части шаблона с учетом высоты режущего инструмента, зафиксированного в турбинном наконечнике, для формирования ограничителя по высоте головки турбинного наконечника с зафиксированным режущим инструментом, как показано на рисунке 8. Проводится операция вычитания 3D-модели траектории движения стоматологического бора из основания шаблона и верхней его части, в результате чего получается прорезь, обеспечивающая точное прохождение режущего инструмента при препарировании. Моделируются округлые отверстия в проекции естественных бугорков зуба для контроля прецизионности посадки шаблона на зуб, а также для предотвращения смещения шаблона в трех плоскостях. Ограничитель по высоте головки турбинного наконечника с зафиксированным режущим инструментом предназначен для точного регулирования глубины препарирования твердых тканей зуба, жесткая прорезь, фиксирующая длину и глубину хода режущего инструмента, соответствует точному диаметру режу-

щего инструмента, а направление прорези соответствует заданной ранее траектории движения режущего инструмента, предотвращая его смещение во время препарирования по горизонтали.

Основание шаблона объединяется с ограничителем и прорезью для получения единой конструкции шаблона для препарирования. STL-файл с единой конструкцией шаблона переводится в аналоговый вариант методом селективного лазерного спекания. 3D-печать осуществляется из кобальто-хромового сплава.




Рис. 8. 3D-модель навигационного шаблона
Fig. 8. 3D model of the navigation template



Рис. 9. Проверка шаблона для препарирования на гипсовой модели зубного ряда
Fig. 9. Verification of the preparation template on a plaster dental arch model

Напечатанный шаблон для препарирования припасовывается на гипсовой модели зубного ряда пациента (рис. 9), а после в полости рта пациента (рис. 10). Под анестезией проводится препарирование зуба с помощью данного шаблона с соблюдением прерывистых движений режущего инструмента при наличии обильного воздушно-водяного охлаждения. Режущий инструмент позиционируют таким образом, что его вершина располагается в области десневого края, а боковая поверхность совмещается с краевой линией шаблона. Вставляется режущий инструмент в прорезь шаблона до упора головки турбинного наконечника относительно ограничителя и проводится препарирование зуба.

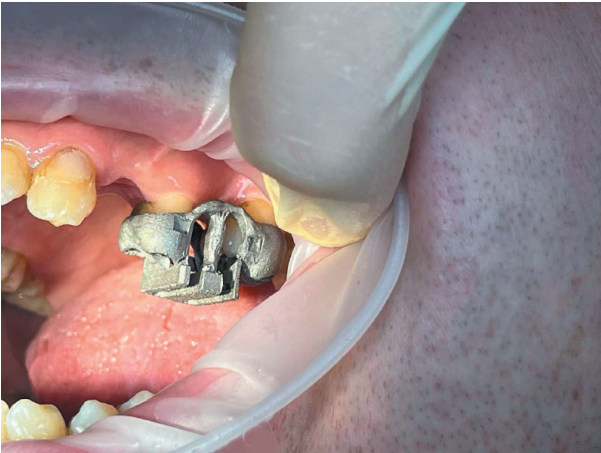


Рис. 10. Проверка навигационного шаблона в полости рта
Fig. 10. Verification of the navigation template in the oral cavity

По завершении препарирования поверхностей, ассоциированных со вскрытием пульпарной камеры, имеющих ключевое значение для поддержания витальности зуба, производится финишное препарирование остальных поверхностей зуба в соответствии с принципами анатомической и функциональной целесообразности без задействования шаблона.

Данный шаблон для препарирования также предназначен для использования на всех этапах обработки выбранной поверхности зуба. При этом возможно создание нескольких шаблонов для других поверхностей, что, в совокупности, формирует полный стандартизированный протокол препарирования зуба.

После завершения препарирования зуба осуществляется комплексная защита пульпы, включающая после-

довательное проведение химической и механической защиты. На первом этапе выполняется химическая обработка культи отпрепарированного зуба методом импрегнации, дентин-герметизирующим ликвидом. На втором этапе обеспечивается механическая защита путем изготовления и фиксации временной коронки на культю отпрепарированного зуба, что предотвращает механические и термические воздействия на пульпу в промежуточный период до завершения протезирования.

Применение навигационного шаблона для препарирования зубов с целью сохранения витальности опорных зубов клинико-экономически обоснованно. Данная методика позволяет снизить стоимость лечения в сравнении с превентивным эндодонтическим и последующим ортопедическим лечением.

Заключение

Описанная в статье методика может быть полезна при препарировании зубов в случае наклона их оси, а также при наличии у пациента широкой полости зуба, уставленной по данным дополнительных методов обследования, например, в молодом возрасте пациента. Таким образом, предложенный способ позволяет увеличить вероятность сохранения витальности зуба при протезировании искусственной коронкой. Это достигается посредством обоснованной минимизации препарирования твердых тканей за счет использования навигационного шаблона, что обеспечивает более благоприятный отдаленный прогноз ортопедического лечения. Такой подход соответствует современным принципам минимально инвазивной стоматологии. На методику изготовления и способ препарирования твердых тканей получены патенты (Патент РФ № 2857442, RU 2857443).

Литература/References

1. Керимова Г. Э., Гаджиев Д. Г., Акберли Л. Б., Ахундов Ю. Г., Зейналова Н. В. Оценка точности цифровых оттисков по сравнению с традиционными методами. Вестник науки и образования. 2025;(11–2):58–63. [Kerimova G. E., Hajiyev D. G., Akberli L. B., Akhundov Yu. G., Zeynalova N. V. Assessing the accuracy of digital impressions compared to traditional methods. Vestnik nauki i obrazovaniya. 2025;(11–2):58–63. (In Russ.).] <https://www.elibrary.ru/item.asp?id=88815687>
2. Кошелев К. А. Индивидуальный подход к комплексному лечению пациентов с частичной потерей зубов: диссертация на соискание ученой степени доктора медицинских наук. Тверь; 2024. 243 с. [Koshelev K. A. Individual approach to comprehensive treatment of patients with partial tooth loss: dissertation for the degree of Doctor of Medical Sciences. Tver; 2024. 243 p. (In Russ.).] <https://tvgmu.ru/nauka-i-innovatsii/dissertatsionnyy-sovet/nauchnyy-repozitoryy-fgbou-vo-tverskoy-gmu-minzdrava-rossii/13564>
3. Верховский А. Е., Апресян С. В., Степанов А. Г. Обзор современных цифровых методов идентификации личности с применением технологии искусственного интеллекта в судебной стоматологии. Стоматология. 2024;103(6):79–82. [Verkhovskiy A. E., Apresyan S. V., Stepanov A. G. A review of modern digital personal identification methods using artificial intelligence technology in forensic dentistry. Stomatology. 2024;103(6):79–82. (In Russ.).] <https://doi.org/10.17116/stomat202410306179>
4. Мишин Д. Н., Митин Н. Е., Олейников А. А., Попова В. О. Оценка величины конусности препарирования естественных зубов под искусственные металлокерамические коронки. Научные ведомости Белгородского государственного университета. Серия: Медицина. Фармация. 2019;42(4):451–458. [Mishin D. N., Mitin N. E., Oleynikov A. A., Popova V. O. Estimation of preparation taper of natural teeth for artificial metal-ceramic crowns. Belgorod State University Scientific Bulletin. Medicine. Pharmacy series. 2019;42(4):451–458. (In Russ.).] <https://elibrary.ru/item.asp?id=42626448>
5. Кошелев К. А., Белоусов Н. Н., Баранов И. П., Никоноров В. И. Изучение встречаемости осложнений стоматологического ортопедического лечения у пациентов с сахарным диабетом. Проблемы стоматологии. 2020;16(2):101–107. [Koshelev K. A., Belousov N. N., Baranov I. P., Nikonorov V. I. Study of the incidence of complications of dental orthopedic treatment in patients with diabetes mellitus various types of dentures. Actual problems in dentistry. 2020;16(2):101–107. (In Russ.).] <https://doi.org/10.18481/2077-7566-20-16-2-101-107>
6. Рединова Т. Л., Субботина А. В., Рединов И. С., Корляков Д. В., Ветошкина Н. В. Обоснование депульпирования зубов, подлежащих ортопедическому лечению металлокерамическими конструкциями. Стоматология для всех. 2019;(2):8–11. [Redinova T. L., Subbotina A. V., Redinov I. S., Korlyakov D. V., Vetoshkina N. V. The basis of the depulping of teeth which are subject to orthopedic treatment with metal-ceramic structures. Stomatology for All / Int. Dental Review. 2019;(2):8–11. (In Russ.).] <https://www.elibrary.ru/item.asp?id=38237363>
7. Kusakabe S., Tsuruta H., Uno M., Burrow M. F., Nikaido T. Clinical assessment of resin-coating technique applied to exposed dentin after crown preparation. Dental Materials Journal. 2022;41(2):226–229. <https://doi.org/10.4012/dmj.2021-029>
8. Худалева К. А., Аболмасов Н. Н., Массарский И. Г. Анализ причин удаления и сроков функционирования зубов, покрытых искусственными коронками. Вестник Смоленской государственной медицинской академии. 2023;22(3):272–276. [Khudaleeva K. A., Abolmasov N. N., Massarskiy I. G. Analysis of the causes of removal and the timing of the functioning of teeth covered with artificial crowns. Vestnik of Smolensk State Medical Academy. 2023;22(3):272–276. (In Russ.).] <https://doi.org/10.37903/vsgma.2023.3.37>
9. Собир Р. К. Стоматологическое ортопедическое лечение с применением несъемных металлокерамических протезов при деформациях зубных рядов и зубочелюстных аномалиях. Здравоохранение Чувашии. 2020;(4):81–85. [Sobir R. K. Dental orthopedic treatment with the use of non-removable porcelain fused to metal prostheses for deformities of dentitions and dentofacial abnormalities. Zdravookhranenie Chuvashii. 2020;(4):81–85. (In Russ.).] <https://elibrary.ru/item.asp?id=44545437>
10. Андреева С. Н., Шигеев С. В. Изменения судебной практики по делам, касающимся некачественного оказания стоматологической помощи. Судебно-медицинская экспертиза. 2024;67(3):14–18. [Andreeva S. V., Shigeev S. V. Changes in court practice in cases of poor quality of dental care. Forensic Medical Expertise. 2024;67(3):14–18. (In Russ.).] <https://doi.org/10.17116/sudmed20246703114>
11. Гаврилов Е. И., Клыев Б. С. Зоны безопасности коронок жевательных зубов. Стоматология. 1974;53(4):42–45. [Gavrilov E. I., Klyuev B. S. Safety zones of the crowns of posterior teeth. Stomatologiya. 1974;53(4):42–45. (In Russ.).]

12. Худалева К. А. Клинико-морфологические аспекты вертикального препарирования при восстановлении зубов искусственными коронками: диссертация на соискание ученой степени кандидата медицинских наук. Смоленск; 2023. 139 с. [Khudaleeva K. A. Clinical and morphological aspects of vertical preparation in the restoration of teeth with artificial crowns: dissertation for the degree of candidate of medical sciences. Smolensk; 2023. 139 p.]. <https://tvgmu.ru/upload/iblock/47c/psc4yszva92khhkego2100nmlfmftuip.pdf>
13. Adu-Ampomah N. F., Ampofo P. C., Nyako A., Hewlett S., Acheampong A. O., Yabang G. T.M. et al. Evaluating Residual Dentine Thickness Cervically Following Various Anterior Crown Preparations for Zirconia Full Coverage Single Crowns: An in Vitro Analysis. *Open Journal of Stomatology*. 2023;13:403–413. <https://doi.org/10.4236/ojst.2023.1311033>