

DOI: 10.18481/2077-7566-2026-22-1-244-249

УДК 616.31-085

РЕАБИЛИТАЦИЯ ПАЦИЕНТОВ С ПОСЛЕОПЕРАЦИОННЫМИ ДЕФЕКТАМИ ВЕРХНЕЙ ЧЕЛЮСТИ ПОСЛЕ РЕЗЕКЦИИ ЗЛОКАЧЕСТВЕННЫХ ОПУХОЛЕЙ ЧЕЛЮСТНО-ЛИЦЕВОЙ ЛОКАЛИЗАЦИИ: КЛИНИКО-ФУНКЦИОНАЛЬНЫЕ АСПЕКТЫ И СОВРЕМЕННЫЕ ПОДХОДЫ К ПРОТЕЗИРОВАНИЮ

Гуманюк Т. В., Кипарисов Ю. С., Нуриева Н. С.

Южно-Уральский государственный медицинский университет, г. Челябинск, Россия

Аннотация

Дефекты верхней челюсти после радикальных операций по поводу злокачественных новообразований остаются одной из наиболее сложных задач челюстно-лицевой ортопедии. **Целью** текущего исследования является анализ клинично-реабилитационных подходов к протезированию послеоперационных дефектов верхней челюсти, оценка эффективности obtурационных протезов и современных цифровых технологий (CAD/CAM, 3D-печать) на этапе ранней и отсроченной реабилитации.

Материалы и методы: в ходе проекта (2019–2025 гг.) обследовано 55 пациентов, мужчин 18 (32,7%), женщин 37 (67,3%), возраст 20–70+ лет. Всем больным выполнены расширенные радикальные операции, вследствие которых образовались послеоперационные дефекты верхней челюсти. Дефекты верхней челюсти, образовавшиеся после хирургического вмешательства, были разнообразны, и зависели от локализации опухолевого процесса и объема операции; применялись трехступенчатые протезирующие подходы: хирургический obtуратор, формирующие протезы в послеоперационной адаптации и окончательный obtурационный протез. Использование инновационных малых obtурирующих протезов и каппа-протезов позволило сократить сроки реабилитации и значительно улучшить функциональные исходы.

Независимо от стадии протезирования у пациентов применялся промежуточный этап: изготовление временного малого obtурирующего протеза аналоговым методом, или каппа-протеза, изготавливаемого с использованием цифровых технологий. Цель промежуточного этапа — обеспечить полную изоляцию полости носа от воздушно-водяного потока во время стоматологических манипуляций (гигиенические процедуры, лечение зубов, установка имплантов, препарирование под несъемные конструкции). Малые obtурирующие протезы применяются как самостоятельные протезы на первом этапе реабилитации и как временные элементы на период изготовления постоянных протезов, что способствует более быстрому восстановлению качества жизни пациента.

Заключение

Результаты проведенной работы показывают, что после резекций верхней челюсти возможны значимые функциональные нарушения и деформации, тесно связанные с объемом и локализацией дефекта.

Внедрение CAD/CAM-технологий и 3D-печати для изготовления каппа-протезов и формирующих элементов повысило точность ложа и, в ряде случаев, сократило сроки изготовления; однако необходима стандартизация подходов и дальнейшее изучение эффективности.

Ключевые слова: злокачественные новообразования челюстно-лицевой области, дефекты верхней челюсти, obtурационные протезы, протезирование после резекции, CAD/CAM протезирование, реабилитация

Авторы заявили об отсутствии конфликта интересов

Татьяна Владимировна ГУМАНИЮК ORCID ID 0000-0002-7676-3974

ассистент кафедры ортопедической стоматологии и ортодонтии, Южно-Уральский государственный медицинский университет, г. Челябинск, Россия
zamdek71@mail.ru

Юрий Сергеевич Кипарисов ORCID ID 0000-0001-6046-3777

к.м.н., ассистент кафедры ортопедической стоматологии и ортодонтии, Южно-Уральский государственный медицинский университет, г. Челябинск, Россия
7407704@mail.ru

Наталья Сергеевна НУРИЕВА ORCID ID 0000-0002-5656-2286

д.м.н., профессор, проректор по науке и стратегическому развитию, Южно-Уральский государственный медицинский университет, г. Челябинск, Россия
9028603548@mail.ru

Адрес для переписки: Татьяна Владимировна ГУМАНИЮК

454080, г. Челябинск, ул. Сони Кривой, 37б, кв. 1
+7 (906) 869-21-05
zamdek71@mail.ru

Образец цитирования:

Гуманюк Т. В., Кипарисов Ю. С., Нуриева Н. С.

РЕАБИЛИТАЦИЯ ПАЦИЕНТОВ С ПОСЛЕОПЕРАЦИОННЫМИ ДЕФЕКТАМИ ВЕРХНЕЙ ЧЕЛЮСТИ ПОСЛЕ РЕЗЕКЦИИ ЗЛОКАЧЕСТВЕННЫХ ОПУХОЛЕЙ ЧЕЛЮСТНО-ЛИЦЕВОЙ ЛОКАЛИЗАЦИИ: КЛИНИКО-ФУНКЦИОНАЛЬНЫЕ АСПЕКТЫ И СОВРЕМЕННЫЕ ПОДХОДЫ К ПРОТЕЗИРОВАНИЮ. Проблемы стоматологии. 2026; 1: 244-249.

© Гуманюк Т. В. и др., 2026

DOI: 10.18481/2077-7566-2026-22-1-244-249

Поступила 28.12.2025. Принята к печати 01.02.2026

DOI: 10.18481/2077-7566-2026-22-1-244-249

REHABILITATION OF PATIENTS WITH POSTOPERATIVE DEFECTS OF THE UPPER JAW AFTER RESECTION OF MALIGNANT TUMORS OF THE MAXILLOFACIAL LOCALIZATION: CLINICAL AND FUNCTIONAL ASPECTS AND MODERN APPROACHES TO PROSTHETICS

Gumanyuk T.V., Kiparisov Yu.S., Nurieva N.S.

South Ural State Medical University, Chelyabinsk, Russia

Abstract

Upper jaw defects after radical surgeries for malignant tumors of the maxillofacial area remain one of the most difficult tasks of maxillofacial orthopedics. The purpose of the current study is to analyze clinical and rehabilitation approaches to prosthetics of postoperative defects of the upper jaw, to evaluate the effectiveness of obturational prostheses and modern digital technologies (CAD/CAM, 3D printing) at the stage of early and delayed rehabilitation. During the project (2019–2025), 55 patients were examined, including 18 men (32.7 %) and 37 women (67.3 %), aged 20–70+. All patients underwent extended radical surgeries, resulting in postoperative defects in the upper jaw. The defects of the upper jaw that developed after surgical intervention were diverse, and depended on the localization of the tumor process and the volume of the surgery; three-step prosthetic approaches were used: surgical obturator, forming prostheses in postoperative adaptation and the final obturating prosthesis. The use of innovative small obturating prostheses and cap-prostheses allowed to reduce the rehabilitation time and significantly improve functional outcomes.

Regardless of the stage of prosthetics, patients used an intermediate stage: the production of a temporary small obturating prosthesis by the analog method, or a cap-prosthesis made using digital technologies. The purpose of the intermediate stage is to ensure complete isolation of the nasal cavity from the air-water flow during dental manipulations (hygienic procedures, dental treatment, implantation, preparation for fixed structures). Small obturating prostheses are used as independent prostheses in the first stage of rehabilitation and as temporary elements during the production of permanent prostheses, which helps to restore the patient's quality of life more quickly.

Conclusion

The results of this study demonstrate that significant functional impairments and cosmetic deformities are possible after maxillary resections, closely related to the extent and location of the defect.

The introduction of CAD/CAM technologies and 3D printing for the production of mouthguards and forming elements has improved the accuracy of the implant bed and, in some cases, reduced manufacturing time. However, standardization of approaches and further study of their effectiveness are needed.

Keywords: *malignant neoplasms of the maxillofacial region, defects of the upper jaw, obturating prostheses, prosthetics after resection, CAD/CAM prosthetics, rehabilitation*

The authors declare no conflict of interest

Tatiana V. GUMANYUK ORCID ID 0000-0002-7676-3974

*Assistant of the Department of Orthopedic Dentistry and Orthodontics, South Ural State Medical University of the Russian Ministry of Health
zamdek71@mail.ru*

Yuri S. KIPARISOV ORCID ID 0000-0001-6046-3777

*PhD, Assistant Professor of the Department of Orthopedic Dentistry and Orthodontics, South Ural State Medical University, Chelyabinsk, Russia
7407704@mail.ru*

Natalia S. NURIYEVA ORCID ID 0000-0002-5656-2286

*PhD, MD, DSc, Professor, Vice-Rector for Science and Strategic Development, South Ural State Medical University, Chelyabinsk, Russia
9028603548@mail.ru*

Correspondence address: Tatyana V. GUMANUK

*454080 Chelyabinsk, 37b Soni Krivaya Street, Apt. 1
+7 (906) 869-21-05
zamdek71@mail.ru*

For citation:

Gumanyuk T.V., Kiparisov Yu.S., Nurieva N.S.

REHABILITATION OF PATIENTS WITH POSTOPERATIVE DEFECTS OF THE UPPER JAW AFTER RESECTION OF MALIGNANT TUMORS OF THE MAXILLOFACIAL LOCALIZATION: CLINICAL AND FUNCTIONAL ASPECTS AND MODERN APPROACHES TO PROSTHETICS. Actual problems in dentistry. 2026; 1: 244-249. (In Russ.)

© Gumanyuk T.V. et al., 2026

DOI: 10.18481/2077-7566-2026-22-1-244-249

Received 28.12.2025. Accepted 01.02.2026

Введение

Данные мировой статистики фиксируют устойчивый рост заболеваемости злокачественными новообразованиями (ЗНО) во многих регионах мира, с годовым темпом прироста $\approx 2\%$. По прогнозам МАИР, к 2040 году заболеваемость ЗНО может вырасти с 19,3 млн в 2020 году до 30,2 млн случаев. Структура и уровни заболеваемости варьирует между странами и регионами [1].

В Российской Федерации наблюдается рост заболеваемости; по данным на 2023 год прирост составил 20,59% по сравнению с 2012 годом [1]. В структуре онкологической заболеваемости злокачественные новообразования полости рта занимают около 2,23%.

Успешное развитие онкологии и хирургии позволяет расширить показания к радикальным резекционным операциям при удалении опухолей ЧЛО и существенно увеличить продолжительность жизни пациентов.

После радикального удаления возникают сложные анатомо-функциональные дефекты, особенно в области лицевого скелета, что требует комплексной реабилитации: сохранение эстетики, функций речи, глотания и дыхания, а также психоэмоционального статуса [2].

Основной целью современных подходов к протезированию послеоперационных дефектов верхней челюсти является минимизация последствий резекции и уско-

рение реабилитации за счет применения интегрированных методик: obturatorные протезы, реконструкция лоскутами, CAD/CAM технологии, имплантаты. Однако, в настоящее время, в литературе отмечается отсутствие единого подхода к лечению данной категории пациентов; наиболее распространена трехэтапная методика протезирования, включая имедиат-протез (защитную небную пластинку) после операции [3–5].

Цель работы

Разработка и апробация комплексной, строго индивидуализированной методологии ортопедического лечения послеоперационных дефектов верхней челюсти, включая раннее и отсроченное протезирование и сокращение сроков реабилитации. В рамках исследования рассматриваются классификации дефектов и современные конструкции obturatorных протезов.

Материалы и методы

В исследование вошли: 55 пациентов, находившихся на наблюдении в течение 2019–2025 гг. на кафедре Ортопедической стоматологии и Ортодонтии ЮУГМУ, получивших специализированное лечение по поводу местно-распространенных злокачественных опухолей челюстно-лицевой локализации. Всем больным выполнены расширенные радикальные операции, вследствие которых образовывались послеоперационные дефекты верхней челюсти.

Таблица 1

Распределение пациентов по полу и возрасту
Table 1. Distribution of patients by gender and age

пол	Возраст, лет							абс. число	%
	20–29	30–39	40–49	50–59	60–69	свыше 70			
мужчины	1	1	1	2	8	5	18	32,7 %	
женщины		1	3	6	10	17	37	67,3 %	
всего	1	2	4	8	18	22	55	100 %	
%	1,8	3,6	7,3	14,5	32,7	40			

Распределение по полу соответствовало: мужчины 18 (32,7%), женщины 37 (67,3%). Возраст находился в диапазоне 20–70 и старше лет (табл. 1).

Всем пациентам, вошедшим в выборку, был установлен диагноз: злокачественные опухоли челюстно-лицевой локализации; морфологическая верификация — эпителиальное происхождение (плоскоклеточный рак с/без ороговения, базальноклеточный рак).

Дефекты верхней челюсти, образовавшиеся после хирургического вмешательства, были разнообразны, и зависели от локализации опухолевого процесса, объема операции. Все выявленные дефекты распределялись нами по результатам применения классификаций Brown & Shaw (модифицированная классификация, 2010 г.) и Aramany (1978) с учетом сохранности зубного ряда и участия орбитального отдела [6] (рис. 1).

Распределение по дефектам в исследовании, было следующим: наибольшая доля — дефекты, сопряженные с носовой полостью и верхнечелюстной пазухой:

44 пациента (80%), меньшая доля — комбинированные дефекты лица: 2 пациента (3,6%) (табл. 2).

Ортопедическое лечение осуществлялось по общепринятой методике, которая включает в себя следующую этапность [7]:

Этап 1: хирургический obturator (первичный элемент реабилитации; изоляция раневой полости, защита от пищи и микроорганизмов, фиксация кровяного сгустка). С 2023 года при малых дефектах нами использовались малые obturatorные протезы, изготавливаемые непосредственно на операционном столе. При дефектах, соответствующих II b класс по J. S. Brown и R. J. Shaw, наряду с классическими защитными пластинками мы также стали использовать «цифровые obturatorы» изготовленные с помощью технологий CAD/CAM и 3D-печати, представляющие собой каппа-протез.

Этап 2: формирующие протезы в послеоперационной адаптации (сроки изготовления варьируют: 10–15 дней по данным литературы; в практике — 15–30 дней

в зависимости от объема операции и соматического состояния). Конструкции подбираются по классификации дефекта (Aramany; Brown & Shaw) и состоянию зубного ряда. В течение 3–6 месяцев при использовании

формирующих протезов достигается пик постоперационных реакций и выбирается окончательная конструкция.

Этап 3: окончательный obtурирующий протез.

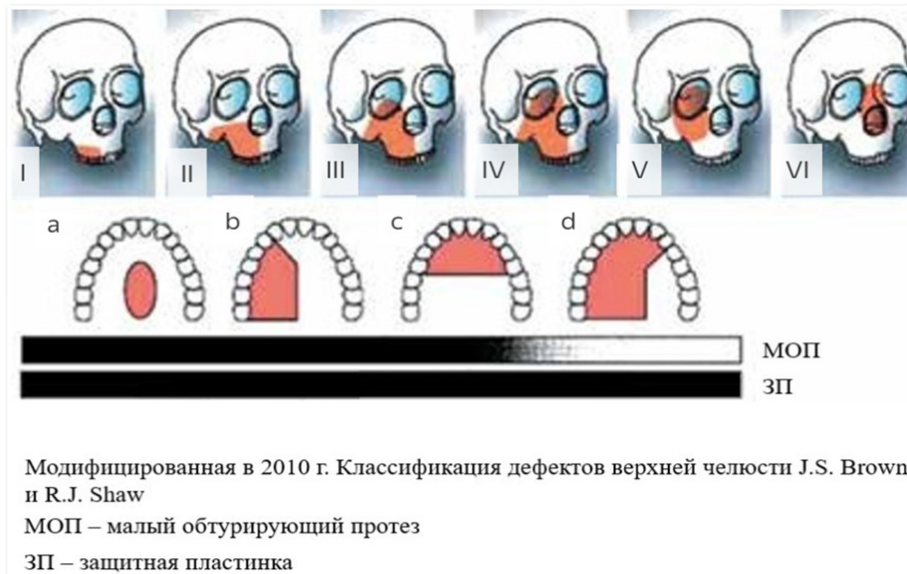


Рис. 1. Классификация Brown & Shaw (2010; модификация их в 2010 г.)
 Fig. 1. Classification by Brown & Shaw (2010; modified in 2010)

Таблица 2
 Распределение пациентов по типам дефектов
 Table 2. Distribution of patients by type of defects

вид дефекта	всего	
	абсолютное число	%
I a класс	3	5,5
II b класс	44	80
III c класс	5	9,1
IV d класс	2	3,6

Результаты и обсуждение

У пациентов, которым удаляли часть твердого неба, нами регистрировалось образование сообщающегося дефекта между полостью рта и носовой полостью. Это сопровождалось выраженными нарушениями глотания и артикуляции, в частности проявлялась в гнусавости голоса. При этом косметические нарушения в данной группе были минимальными. В случаях резекции верхней челюсти, которые включали удаление альвеолярного отростка и твердого неба, наблюдались более выраженные функциональные нарушения и косметические деформации: отмечалось западение мягких тканей щеки с той же стороны операции, что приводило к заметной асимметрии лица. При тотальной резекции верхней челюсти деформация лица была наиболее выраженной; у таких пациентов наблюдались существенные нарушения жевания, глотания и речи.

Особо тяжелыми оказались случаи резекций верхней челюсти с экзентерацией глазницы, в которых фикси-

ровалась значительная деформация средней зоны лица. В группе пациентов, где резекция включала иссечение окружающих мягких тканей лица (щеки, верхней губы, носа, глазницы), наблюдалось выраженное обезображивание лица. Эти данные подчеркивают зависимость степени функциональных и эстетических нарушений от объема и локализации дефекта.

Перед протезированием у пациентов проводилась санация полости рта. Несмотря на наличие справки о санации до начала специализированного лечения, в ходе работы, были получены следующие результаты:

Таблица 3
 Нуждаемость пациентов в санации
 Table 3. Patients' need for sanitation

Вид санации	Абсолютное число	%
Терапевтическая (лечение кариеса и его осложнений)	19	34,5
Удаление зубов	11	20
Имплантация	5	9,1

По данным таблицы 3, доля пациентов, нуждавшихся в терапевтической санации (лечение кариеса и его осложнений), составила 19 человек, что эквивалентно 34,5 %. У 11 пациентов (20 %) планировалось удаление зубов, а имплантацию предполагалось выполнить у 5 пациентов (9,1 %). Что касается состояния зубных рядов (таблица 4), интактный зубной ряд был зафиксирован у одного пациента (1,8 %), частичное отсутствие зубов встре-

чалось у 49 пациентов (89%), в то время как полное отсутствие зубов было зарегистрировано у 5 пациентов (9,2%).

Таблица 4

Распределение пациентов по дефектам зубных рядов
Table 4. Distribution of patients by dental defects

Состояние зубных рядов	Абсолютное число	%
Интактный зубной ряд	1	1,8
Частичное отсутствие зубов	49	89
Полное отсутствие зубов	5	9,2

Формирующие протезы изготавливали классически, с учетом состояния зубных рядов и сохраненных зубов. Выбор фиксирующих элементов протеза (кламмеры, аттачменты, опоры на импланты) определял фиксацию и стабилизацию протеза, что в свою очередь снижало механическую нагрузку на мягкие ткани, окружающие постоперационный дефект. Окончательный obturационный протез формировался после стабилизации тканей. Сроки формирования окончательной конструкции зависели от выраженности постлучевых реакций, достигающих своего пика примерно через 3–6 месяцев после операции, а также от выбранной конструкции.

Таблица 5

Виды obturационных протезов
Table 5. Types of obturating prostheses

Вид протеза	Абсолютное число	%
Частичные пластиночные протезы	26	47,3
Бюгельные протезы с кламмерной системой фиксации	9	16,4
Бюгельные протезы с замковой системой фиксации	15	27,3
Полные съемные протезы с опорой на денто-альвеолярные импланты	4	7,3
Полные съемные протезы с опорой на зигматические импланты	1	1,8

Наибольшую долю составили частичные пластиночные протезы — 26 случаев (47,3%). Бюгельные протезы с кламмерной системой фиксации использованы у 9 пациентов (16,4%), бюгельные протезы с замковой системой фиксации — у 15 пациентов (27,3%). Полные съемные протезы с опорой на денто-альвеолярные импланты применялись у 4 пациентов (7,3%), а протезы с опорой на зигматические импланты — у 1 пациента (1,8%).

Литература/References

1. Каприн А. Д., ред. Злокачественные новообразования в России в 2022 году (заболеваемость и смертность). Москва: МНИОИ им. П. А. Герцена — филиал ФГБУ «НМИЦ радиологии» Минздрава России; 2023. 275 с. ISBN 978-5-85502-290-2. [Kaprin A. D., ed. Malignant Neoplasms In Russia in 2022 (Incidence and Mortality). Moscow: P. A. Herzen Moscow Research Institute of Oncology — Branch of the National Medical Research Radiological Centre of the Ministry of Health of the Russian Federation; 2023. 275 p. ISBN 978-5-85502-290-2. (In Russ.)].

Срок эксплуатации съемных зубочелюстных протезов обычно ограничивается 3–4 годами; по истечении этого срока требуется их замена. Необходимость изготовления новых протезов обусловлена ухудшением фиксации, изменением состояния опорных зубов и зубных рядов, нарушением герметизации полости рта, а также пожеланиями пациентов относительно смены протезов.

Независимо от стадии протезирования у пациентов с дефектами по Brown и Shaw (a, b, c) нами применялся промежуточный этап: изготовление временного малого obturационного протеза или каппа-протеза. Цель промежуточного этапа — обеспечить полную изоляцию полости носа от воздушно-водяного потока во время стоматологических манипуляций (гигиенические процедуры, лечение зубов, установка имплантов, препарирование под несъемные конструкции). Малые obturационные протезы применялись как самостоятельные протезы на первом этапе реабилитации и как временные элементы на период изготовления постоянных протезов. Всего малые obturационные протезы и каппа-протезы изготовлены 24 пациентам; у двух пациентов эти протезы были изготовлены на первом этапе и выполняли роль хирургического obturатора.

Оценка переносимости и функциональной эффективности: оценка переносимости проводилась с использованием ОНП-14 и речевых проб с аудиозаписью речи. Эти данные служат нам основой для последующего количественного анализа функциональных исходов и качества жизни пациентов до и после протезирования.

Заключение

Результаты проведенной работы показывают, что после резекций верхней челюсти возможны значимые функциональные нарушения и деформации, тесно связанные с объемом и локализацией дефекта. Особенно тяжелыми оказались случаи тотальных резекций и экзентераций глазницы, где косметические нарушения наиболее выражены. Применение obturационных протезов, включая малые obturационные протезы и каппа-протезы, на ранних этапах реабилитации обеспечивает изоляцию послеоперационной раны, снижает риск попадания пищи и микроорганизмов в носовую полость, а также облегчает проведение стоматологических манипуляций.

Промежуточный этап протезирования является широко применяемой практикой при дефектах по Brown и Shaw и позволяет адаптировать ложа к последующим постоянным протезам, тем самым ускоряя общую реабилитацию. Внедрение CAD/CAM-технологий и 3D-печати для изготовления каппа-протезов и формирующих элементов повысило точность ложа и, в ряде случаев, сократило сроки изготовления; однако необходима стандартизация подходов и дальнейшее изучение эффективности.

2. Шанидзе З. Л., Грачев Д. И., Гуревич К. Г., Арутюнов А. С. Качество жизни пациентов с полным отсутствием зубов и послеоперационным дефектом верхней челюсти онкологического генеза. Институт стоматологии. 2017;(1):22–25. [Shanidze Z. L., Grachev D. I., Gurevich K. G., Arutyunov A. S. Quality of life of patients with total absence of teeth and postoperative defect of the top jaw of oncological genesis. The Dental Institute. 2017;(1):22–25. (In Russ.)]. <https://www.elibrary.ru/item.asp?id=28965056>
3. Карасева В. В. Применение современных методов лечения в поэтапной ортопедической реабилитации пациентов с дефектами челюстно-лицевой области. Вятский медицинский вестник. 2020;(3):116–120. [Karaseva V. V. Application of up-to-date methods in step-by-step orthopedic rehabilitation of patients with defects in the maxillofacial region. Vatskij medicinskij vestnik. 2020;(3):116–120. (In Russ.)]. <https://www.elibrary.ru/item.asp?id=43915072>
4. Ali M. M., Khalifa N., Alhaji M. N. Quality of life and problems associated with obturators of patients with maxillectomies. Head & Face Medicine. 2018;14(1):2. <https://doi.org/10.1186/s13005-017-0160-2>
5. Mittal M., Sharma R., Kalra A., Sharma P. Form, Function, and Esthetics in Prosthetically Rehabilitated Maxillary Defects. The Journal of craniofacial surgery. 2018;29(1): e8-e12. <https://doi.org/10.1097/SCS.0000000000003985>
6. Поляков А. П., Ребрикова И. В. Современная онкологическая классификация дефектов верхней и нижней челюстей, комбинированных дефектов челюстно-лицевой области. Опухоли головы и шеи. 2017;7(4):10–23 [Polyakov A. P., Rebrikova I. V. Modern oncological classification of maxillary and mandibular defects, combined defects of the oral and maxillofacial region. Head and Neck Tumors. 2017;7(4):10–23. (In Russ.)]. <https://doi.org/10.17650/2222-1468-2017-7-4-10-23>
7. Шумский А. В., Меленберг Т. В., Ермолович Д. В. Ортопедическая реабилитация при субтотальной резекции верхней челюсти (клинический пример). Вестник медицинского института «РЕАВИЗ»: реабилитация, врач и здоровье. 2017;(6):142–149. [Shumsky A. V., Melenberg T. V., Ermolovich D. V. Orthopedic rehabilitation after maxillary subtotal resection (a case report). Bulletin of the Medical Institute 'REAVIZ: Rehabilitation, Doctor, and Health. 2017;(6):142–149. (In Russ.)]. <https://www.elibrary.ru/item.asp?id=32470981>