

УДК 616.314-073.75

ОЦЕНКА ВОЗМОЖНОСТЕЙ КОНУСНО-ЛУЧЕВОЙ КОМПЬЮТЕРНОЙ ТОМОГРАФИИ В ДИАГНОСТИКЕ АНАТОМИИ КАНАЛЬНО-КОРНЕВОЙ СИСТЕМЫ ПРЕМОЛЯРОВ ВЕРХНЕЙ И НИЖНЕЙ ЧЕЛЮСТЕЙ

Блинов В. С.^{1,2}, Карташов М. В.¹, Жолудев С. Е.¹, Зорникова О. С.²

¹ *ФГБОУ ВО «Уральский государственный медицинский университет» Минздрава России, г. Екатеринбург, Россия*

² *Сеть стоматологических клиник «Гарант», г. Екатеринбург, Россия*

Резюме

Цель исследования – оценить диагностические возможности конусно-лучевой компьютерной томографии в оценке анатомии канально-корневой системы премоляров верхней и нижней челюстей, оценить согласованность между рентгенологами в оценке строения канально-корневой системы верхних и нижних премоляров по данным КЛКТ. Дизайн исследования: были оценены данные клинического эндодонтического обследования, интраоральные радиовизиограммы и конусно-лучевые томограммы 240 первых и вторых премоляров нижней и верхней челюстей 183 пациентов, проходивших эндодонтическое лечение в стоматологической клинике. Согласованность между рентгенологами оценивалась с помощью каппы Коэна. Диагностическая значимость результатов оценивалась с помощью t-критерия Стьюдента. Результаты: в подавляющем большинстве случаев (80%, 93,3%, 100%) премоляры имели однокорневое строение (вторые верхние, первые и вторые нижние премоляры соответственно); 91,6% и 100% первых и вторых верхних премоляров имели два корневых канала, 60% и 98,3% первых и вторых нижних премоляров имели одноканальное строение; 12,5% двухканальных первых нижних премоляров не было адекватно оценено с помощью клинико-инструментального метода. Согласованность между исследователями для оценки количества корней была точной ($k=0,80-1,00$, $p<0,001$), для оценки количества корневых каналов и типа строения – значимой и точной ($k=0,61-1,00$, $p<0,05$).

Ключевые слова: конусно-лучевая компьютерная томография, первый, второй премоляр верхней челюсти, первый, второй премоляр нижней челюсти.

Адрес для переписки:

*Блинов Владислав Сергеевич
ГБОУ ВПО «Уральский государственный медицинский университет» Минздрава России, сеть стоматологий «Гарант».
620028, Екатеринбург, ул. Репина, д. 3
Тел. +7 (343) 266-95-07
E-mail: VladSBlinov@mail.ru*

Correspondence address:

*Blinov Vladislav Sergeevich
Ural State Medical University of the Ministry of Health of Russia, Dental clinic Garant.
620028, Yekaterinburg, Repina str. 3
Phone: +7 (343) 266-95-07
E-mail: VladSBlinov@mail.ru*

Образец цитирования:

*Блинов В. С., Карташов М. В., Жолудев С. Е., Зорникова О. С.
«Оценка возможностей конусно-лучевой компьютерной томографии в диагностике анатомии канально-корневой системы премоляров верхней и нижней челюстей».
Проблемы стоматологии, 2016, Т. 12, № 3. С.3-9
doi: 10.18481/2077-7566-2016-12-3-3-9
© Блинов В. С. и соавт., 2016*

For citation:

*Blinov V. S., Kartashov M. V., Zholudev S. E., Zornikova O. S.,
«Estimation of the cone-beam computed tomography in diagnostics of the premolar root system anatomy of the mandible and maxilla».
The actual problems in dentistry,
2016. Vol. 12, № 3, pp. 3-9
DOI: 10.18481/2077-7566-2016-12-3-3-9*

ESTIMATION OF THE CONE-BEAM COMPUTED TOMOGRAPHY IN DIAGNOSTICS OF THE PREMOLAR ROOT SYSTEM ANATOMY OF THE MANDIBLE AND MAXILLA

Blinov V.S.^{1,2}, Kartashov M. V.¹, Zholudev S. E.¹, Zornikova O. S.²

¹ Ural State Medical University, Ministry of Healthcare of the Russia, Yekaterinburg, Russian Federation

² Dental clinic Garant, Yekaterinburg, Russian Federation

The summary

The study aim was to estimate possibilities of the cone-beam computed tomography in diagnostics of the premolar root system anatomy of the mandible and maxilla, as well as to assess interobserver agreement the researchers in assessment of the root system structure of the upper and lower premolars according to the CBCT. The study design: we evaluated the clinical endodontic examination data, intraoral radiovisiograms and cone-beam tomograms of 240 first and second molars of the mandible and maxilla of 183 patients who were receiving endodontic treatment in the dental clinic. Interobserver agreement the radiologists was assessed by means of Cohen's kappa. Diagnostic significance of the results was assessed using Student's t-test. Results: in most cases (80%, 93,3%, 100%) had a single root in the premolars (second upper, first and second lower premolars, respectively); 91,6% and 100% first and second upper premolars have two root canals, 60% and 98,3% of the first and second lower premolars had single root canal; 12,5% of the first two channel lower premolars were not adequately assessed by clinical and instrumental technique. Interobserver agreement of the radiologists in estimating the number of roots was almost perfect ($k=0,80-1,00$, $p<0,001$), and it was substantial and almost perfect in defining the number of root canals and the type of structure ($k=0,61-1,00$, $p<0,05$).

Keywords: cone-beam computed tomography, the first, the second premolar of the maxilla, the first, the second premolar of the mandible.

Актуальность

Повышение качества эндодонтического лечения – актуальная проблема стоматологии [3]. Недостаточная оценка строения корневых каналов, их неправильная инструментальная и медикаментозная обработка являются одними из причин некачественного эндодонтического лечения [2]. Одним из методов, позволяющих проанализировать анатомию канально-корневой системы зубов, является рентгенологическое исследование. Для оценки анатомии зубов традиционно используют данные внутриротовой рентгенографии, однако проекционные искажения, эффекты суммации и субтракции, двухмерность получаемого изображения снижают информативность внутриротовой рентгенографии [7, 12]. Конусно-лучевая компьютерная томография (КЛКТ) лишена этих недостатков [5]. По мнению А. П. Аржанцева и соавт. (2012), традиционные рентгенологические методики предоставляют ограниченную информацию о топографии корневых каналов, и КЛКТ следует рассматривать как необходимую составляющую

рентгенологического исследования при определении количества, расположения и конфигурации корневых каналов в корнях разных групп зубов [1]. Наиболее вариабельная группа зубов по строению канально-корневой системы – это группа премоляров [4]. В. Karabucak et al. (2016) отмечают частоту пропуска корневых каналов в верхних первых премолярах в 9,5% случаев и 40,1% – в первых верхних молярах и предлагают использовать КЛКТ во всех случаях перед эндодонтическим лечением зубов [10]. Сравнение анатомии корневых каналов на клинико-рентгенологических сопоставлениях данных КЛКТ и данных эндодонтического лечения, согласованность между исследователями в интерпретации данных КЛКТ недостаточно освещены в научной литературе.

Цель

Оценить возможности КЛКТ в диагностике анатомии канально-корневой системы премоляров верхней и нижней челюстей.

Задачи

1. Оценить особенности строения канально-корневой системы премоляров верхней и нижней челюстей по данным КЛКТ.

2. Сравнить возможности клинического и рентгенологического методов в определении особенностей строения канально-корневой системы премоляров.

3. Оценить согласованность между исследователями в оценке строения канально-корневой системы верхних и нижних премоляров по данным КЛКТ.

Материалы и методы

В исследование было включено 183 пациента, мужчин – 75, женщин – 108. Средний возраст – $37,9 \pm 10,4$ лет. В исследование было включено 240 эндодонтически пролеченных премоляров верхней и нижней челюстей в период с 2012 по 2015 год. Обязательным условием отбора в исследование было наличие после эндодонтического лечения контрольных интраоральных радиовизиограмм либо контрольных КЛКТ. Исследование выполнялось на конусно-лучевом компьютерном томографе Galileos при следующих физико-технических условиях: напряжение на трубке – 110 кВ, 35 мАс, область обзора (FOV) – 15 x 15 x 15 см. Время сканирования – 14,4 сек. Положение зубных рядов пациента – в центральной окклюзии. Неподвижность головы пациента осуществлялась с помощью цефалостата с лобным упором и ушными оливками. Данные анализировались на персональном компьютере с помощью программы-просмотрщика Galileos Galaxis Implant. Интраоральная радиовизиография проводилась на радиовизиографе Heliodont Xios Plus (Sirona), при 60 кВ, 12 мАс. Пациентам проводилось эндодонтическое лечение без последующей экстракции зубов, оценка анатомического строения премоляров была основана на консенсусе специалистов. На первом этапе исследования формирование заключений по проведенным исследованиям осуществлялось тремя независимыми экспертами (два врача-рентгенолога, один врач-стоматолог) с опытом работы в своей области более 8 лет путем анализа исходных и контрольных КЛКТ, интраоральных радиовизиограмм, карт эндодонтического лечения пациентов. Проводилась оценка трех группировочных признаков: 1) коли-

чество корней, 2) количество корневых каналов, 3) тип строения. Для систематизации вариантов строения корневых каналов в качестве основной использовалась классификация F. J. Vertucci [6]. Для оценки согласованности между исследователями данные КЛКТ передавались на оценку двум рентгенологам с опытом работы интерпретации данных челюстно-лицевой КЛКТ 4 и 7 лет соответственно. Рентгенологам информация о строении канально-корневой системы, оцененная клинически, не была доступна. Рентгенологи не обменивались между собой информацией, проводили анализ томограмм отдельно друг от друга и в разное время.

Методика статистической обработки данных

Статистическая обработка данных была проведена с помощью программы SPSSInc/Statistics17. Значимость результатов исследования вычислялась с помощью t-критерия Стьюдента. Значения $p < 0,05$ считали статистически достоверными. Для расчета согласованности между исследователями вычислялись значения каппы Коэна (k). Полученные значения каппы Коэна интерпретировались согласно значениям каппа по таблице Landis и Koch. Согласно значениям по Landis и Koch при значениях каппа менее 0,00 согласованность интерпретировалась как недостаточная, при $k = 0,00-0,02$ – согласованность интерпретировалась как незначительная, при $k = 0,21-0,40$ – удовлетворительная, $k = 0,41-0,60$ – умеренная, $k = 0,61-0,80$ – значимая, $k = 0,81-1,00$ – точная.

Результаты и их обсуждение

При анализе строения канально-корневой системы с помощью КЛКТ и клинического метода были получены следующие результаты.

Первый премоляр верхней челюсти.

Подавляющее большинство зубов – 43 (71,7%) – имело двухкорневое строение, 16 (26,6%) – один корень и 1 зуб (1,7%) имел три корня. В 55 случаях (91,6%) определялось два корневых канала, в 1 случае (1,7%) – три корневых канала и в 4 случаях (6,7%) – один корневой канал. Строение корневых каналов по Vertucci было 5 типов, большинство – 1 тип (80%). По данным литературы, до 6% первых и вторых верхних премоляров имеют

трехкорневое строение [6]. В данном исследовании трехкорневые премоляры встречались в 1,7% случаев. D. G. Vulut et al. (2015) отмечают 2 корневых канала в 69,9% случаев, тип 1-62,2% случаев, тип 2-34,1% [9]. R. Theruvil et al. (2014) отмечают, что три корня в первых верхних премолярах встречаются от 0,5% до 6% случаев [13].

Второй премоляр верхней челюсти.

48 (80%) зубов имели 1 корень, в 11 случаях (18,3%) определялось 2 корня, 1 случай (1,7%) – 3 корня. В трети случаев (66,6%) определялось 2 корневых канала, в одном случае – 3 корневых канала, в оставшихся случаях (31,7%) определялся 1 корневой канал. На долю 1 и 2 типа строения корневых каналов по Vertucci приходилось 51,7% и 20% соответственно. На долю остальных типов – 3, 4, 5 и 7 – приходилось от 5 до 9,9% случаев. D. G. Vulut et al. (2015) отмечают, что в 82,1% случаев встречаются одноканальные вторые премоляры, в 77,6% – 1 типа по Vertucci [9]. R. Theruvil et al. (2014) отмечают, что три корня встречаются от 0,3% до 2% [13].

Первый премоляр нижней челюсти.

В большинстве случаев – 56 (93,3%) – выявлялось однокорневое строение, в 4 случаях (6,7%) – двухкорневое строение. В 60% случаев – один корневой канал, в 40% случаев –

два корневых канала. В 40 случаях (66,7%) – 1 тип строения по Vertucci, остальные 33,3% случаев – 2, 3, 4, 5 типы строения. Результаты сопоставимы с данными литературы. 98% первых моляров имеют 1 корень, 2% – два корня, 87,1% имеют один канал, 11,2% – два канала, 0,6% – три канала [13]. По данным J. Kottoor et al. (2013), 97% имеют один корень, 23,6% имеют 2 корня [11]. По данным Z. Vona, 97,5% первых премоляров имеют один корень, 2,5% – два корня [8]. По данным J. Kottoor et al. (2013), в 73% случаев определяется 1 тип строения, в 2% – 3 тип, в 12,75% – 4 тип и в 12% – 5 тип [11].

Второй премоляр нижней челюсти.

В 59 случаях (98,3%) определялся один корневой канал с 1 типом строения, в 1 случае (1,7%) – два корневых канала с 3 типом строения по Vertucci. По данным X. Yu et al. (2012), 97,2% вторых нижних премоляров имеют один корневой канал, 2,2% имеют два корневых канала [15]. По данным J. Kottoor et al. (2013), 98,81% имеют 1 корень, 82,9% – 2 корневых канала, 97,5% премоляров имеют 1 тип, 2,5% – 5 тип строения по Vertucci [11].

Сводная информация о количестве корней, корневых каналов и типе строения корневых каналов по Vertucci представлена в таблицах 1, 2 и 3.

Таблица 1

Количество корней в зависимости от группы зубов




Группа зубов	Количество корней					
	1		2		3	
						
	абс. (n)	отн. (%)	абс. (n)	отн. (%)	абс. (n)	отн. (%)
1.4, 2.4 (n=60)	16	26,6	43	71,7	1	1,7
1.5, 2.5 (n=60)	48	80	11	18,3	1	1,7
3.4, 4.4 (n=60)	56	93,3	4	6,7	-	-
3.5, 4.5 (n=60)	60	100	-	-	-	-

Таблица 2

Количество корневых каналов в зависимости от группы зубов








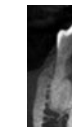



Группа зубов	Количество корневых каналов					
	1		2		3	
						
	абс. (n)	отн. (%)	абс. (n)	отн. (%)	абс. (n)	отн. (%)
1.4, 2.4 (n=60)	4	6,7	55	91,6	1	1,7
1.5, 2.5 (n=60)	19	31,7	40	66,6	1	1,7
3.4, 4.4 (n=60)	36	60	24	40	-	-
3.5, 4.5 (n=60)	59	98,3	1	1,7	-	-

Таблица 3

Строение корневых каналов по Vertucci в зависимости от группы зубов

Группа зубов	Тип по Vertucci, абс. (n), (отн. (%))							
	1	2	3	4	5	6	7	8
								
1.4, 2.4 (n=60)	48 (80)	5 (8,3)	2 (3,3)	4 (6,7)	-	1 (1,7)	-	-
1.5, 2.5 (n=60)	31 (51,7)	12 (20)	4 (6,7)	4 (6,7)	3 (5)	-	6 (9,9)	-
3.4, 4.4 (n=60)	40 (66,7)	3 (5)	6 (10)	4 (6,6)	7 (11,7)	-	-	-
3.5, 4.5 (n=60)	59 (98,3)	1 (1,7)	-	-	-	-	-	-

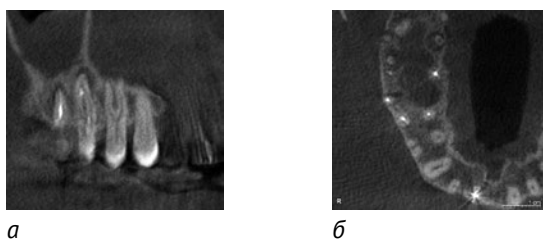


Рис. 1. КЛКТ пациента В. (а – фронтальный реформат на уровне щечных корней 1.4 зуба б – аксиальный реформат на уровне апикальных 1/3 корней 1.4 зуба). Первый верхний премоляр имеет три корня и три корневых канала, каждый заканчивается своим апикальным отверстием

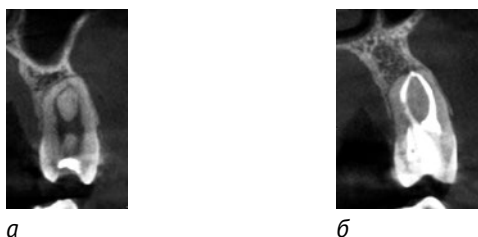


Рис. 2. КЛКТ пациентки Б. (а – сагитальный реформат на уровне корневых каналов 2.5 зуба, б – сагитальный реформат после эндодонтического лечения 2.5 зуба). 3 тип строения по Vertucci

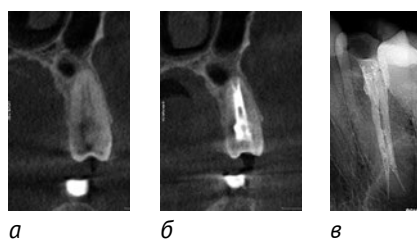


Рис. 3. КЛКТ пациента Т. (а – сагитальный реформат на уровне корневых каналов 1.5 зуба, б – сагитальный реформат после эндодонтического лечения 1.5 зуба, в – фрагмент интраоральной радиовизиограммы 1.5 зуба). Зуб имеет однокорневое, двухканальное строение, 7 тип строения по Vertucci

На рисунках 1, 2, 3 представлены различные варианты строения канально-корневой системы премоляров верхней и нижней челюстей. Из 24 первых нижних премоляров с двухканальным строением в 3 случаях (12,5%) были пропущены и эндодонтически не обработаны корневые каналы. Во всех 3 случаях строение корневых каналов – 5 тип по Vertucci. Клинический случай эндодонтически не обработанного корневого канала в первом нижнем премоляре представлен на рис. 4.

В остальных случаях эндодонтически пролеченных зубов определялась полная согласованность по количеству корневых каналов между клинико-инструментальным методом и рентгенологическим методом.

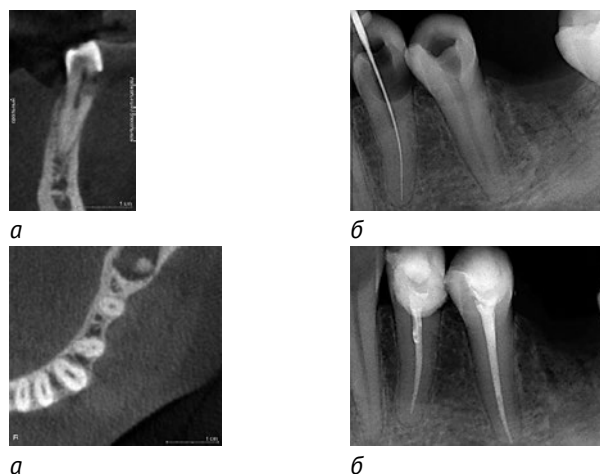


Рис. 4. КЛКТ пациентки К. (а – сагитальный реформат на уровне корневых каналов зуба 3.4, б – аксиальный реформат на уровне апикальной 1/3 корня, в – интраоральная радиовизиограмма с измерительным инструментом в корневом канале, г – интраоральная радиовизиограмма после эндодонтического лечения зуба). В 3.4 зубе определяется два корневых канала (стрелка). Эндодонтически обработан только один корневой канал.

Изучение согласованности между исследователями

В данном разделе работы изучалась согласованность между двумя рентгенологами в оценке количества корней, корневых каналов и типа строения канально-корневой системы премоляров верхней и нижней челюстей. Полученные средние значения согласованности (каппа) между исследователями представлены в табл. 4.

Как отражено в табл. 4, значения согласованности между исследователями для исследования количества корней зубов колебались от 0,80 до 1,00 ($p < 0,001$). Эти значения свидетельствуют о точной согласованности исследователей для данного группировочного признака. Значения согласованности для исследования количества корневых каналов колебались от 0,61 до 1,00 ($p < 0,05$). Точная согласованность получена для группы вторых премоляров верхней челюсти и вторых премоляров нижней челюсти ($k=0,87$ и $k=1,00$, соответственно, ($p < 0,05$)). Для всех остальных групп зубов получены значимые значения согласованности ($k=0,61-0,79$, ($p < 0,001$)). Значения каппа для типа строения канально-корневых систем первых и вторых премоляров нижней челюсти составили 0,85 и 1,00 соответственно ($p < 0,05$), что свидетельствует о точной согласованности

между исследователями. Для всех остальных групп зубов значения согласованности были значимыми ($k=0,73-0,75$, ($p < 0,05$)).

Выводы

1. КЛКТ позволила выявить особенности строения канально-корневой системы 240 премоляров верхней и нижней челюстей. В 12,5% случаев первых нижних премоляров КЛКТ была более информативна по сравнению с клинико-инструментальным методом.

2. С помощью КЛКТ более точно, по сравнению с клинико-инструментальным методом, возможно оценивать анатомию и варианты строения канально-корневой системы премоляров, что, в свою очередь, позволит оптимально провести инструментальную обработку системы корневых каналов. КЛКТ расширяет границы информированности об особенностях строения канально-корневой системы премоляров.

3. При оценке воспроизводимости результатов оценки строения корней и корневых каналов с помощью КЛКТ получены статистически достоверные, значимые и точные результаты согласованности между исследователями. Для клинической практики это означает одинаковую интерпретацию данных в большинстве случаев, полученных с помощью КЛКТ.

Таблица 4

Значения согласованности между исследователями

Группа зубов	Группировочный признак					
	Количество корней (каппа Коэна)	Значимость (p)	Количество корневых каналов (каппа Коэна)	Значимость (p)	Тип строения по Vertucci (каппа Коэна)	Значимость (p)
1.4, 2.4	0,91	<0,0001	0,75	<0,001	0,75	<0,05
1.5, 2.5	0,92	<0,001	0,87	<0,05	0,73	<0,05
3.4, 3.5	0,80	<0,0001	0,79	<0,001	0,85	<0,05
4.4, 4.5	1,00	<0,0001	1,00	<0,05	1,00	<0,05

Литература

1. Аржанцев, А. П. Рентгенологическое отображение корневых каналов зубов при использовании различных методик исследования / А. П. Аржанцев, З. Р. Ахмедова, С. А. Перфильев // REJR. – 2012. – Том 2, №2. – С. 20-26.
2. Григорьев, С. С. Оценка качества пломбирования корневых каналов гуттаперчей методом оптической микроскопии и конусно-лучевой КТ / С. С. Григорьев // Dental Tribune. – №3. – С. 8-9.
3. Гутман, Дж. Л. Решение проблем в эндодонтии. Профилактика, диагностика и лечение: пер. с англ. / Дж. Л. Гутман. – 2-е изд. – Москва: МЕДпресс-информ, 2014. – 592 с.
4. Карасева, В. В. Применение компьютерной томографии для диагностики, планирования и прогнозирования комплексного стоматологического лечения пациента после огнестрельного ранения лица / В. В. Карасева // Актуальные вопросы применения 3D-технологий в современной стоматологической практике: сб. науч. пр. Всерос. межвуз. науч.-практич. конф., посвящ. 80-летию проф. М. З. Миргазизова. – Казань, 2015. – С. 164-169.
5. Мельниченко, Ю. М. Морфология корней и корневых каналов первых и вторых постоянных нижних моляров / Ю. М. Мельниченко, С. Л. Кабак, Н. А. Соврасова // Известия национальной академии наук Белоруссии. – 2014. – №2. – С. 28-32.
6. Шлейко, В. В. Компьютерная томография как основной инструмент при планировании и прогнозировании комплексного стоматологического лечения / В. В. Шлейко, С. Е. Жолудев // Проблемы стоматологии. – 2013. – №2. – С. 33-57.

7. Ярулина, З.И. Особенности лучевой анатомии зубов по данным конусно-лучевой компьютерной томографии: обзор / З.И. Ярулина // X-Ray Art. – 2012. – № 1. – С. 8-15.
8. Evaluating the periapical status of teeth with irreversible pulpitis by using CBCT scanning and periapical radiographs / F. Abella, S. Patel, F. Duran-Sindreu, M. Mercade // J. Endod. – 2012. – № 38. – P. 1588-1591.
9. Mandibular Second Premolars with Three Root Canals: A Review and 3 Case Reports / Z. Borna, S. Rahimi, S. Shahi, V. Zand // Endodontic Journal. – 2011. – № 6(4). – P. 179-182.
10. Evaluation of root morphology and root canal configuration of premolars in the Turkish individuals using cone beam computed tomography / D. Bulut, E. Kose, G. Ozcan, A. E. Sekerci [et al.] // Eur. J. Dent. – 2015. – № 9(4). – P. 551-557.
11. Prevalence of Apical Periodontitis in Endodontically Treated Premolars and Molars with Untreated Canal: A Cone-beam Computed Tomography Study / B. Karabucak, A. Bunes, C. Chehoud, M. R. Kohli [et al.] // Endod. – 2016. – № 42(4). – P. 538-541.
12. Kottoor, J. Root anatomy and root canal configuration of human permanent mandibular premolars / J. Kottoor, D. Albuquerque, N. Velmurugan // Anatomy Research International. – 2013. – P. 1-14.
13. Radiological diagnosis of periapical bone tissue lesions in endodontics / A. Petersson, S. Axelsson, T. Davidson, F. Frisk [et al.] // Int. Endod. J. – 2012. – № 45. – P. 783-801.
14. Theruvil, R. Endodontic management of a maxillary first and second premolar with three canals / R. Theruvil, C. Ganesh, A. C. George // J. Conserv. Dent. – 2014. – № 17(1). – P. 88-91.
15. Cone-beam computed tomography study of root and canal morphology of mandibular premolars / X. Yu, B. Guo, K-Z. Li, R. Zhang // Medical Imaging. – 2012. – № 12. – P. 1-5.

References

1. Arzhantsev, A. P. Radiographic representation of root teeth canals using different methods of evaluation / A. P. Arzhantsev, Z. R. Akhmedova, S. A. Perfilev // REJR. – 2012. – № 2. – P. 20-26.
2. Grigorev, S. S. Estimation of quality of root canal filling with gutta-percha by optical microscopy and CBCT / S. S. Grigorev // Dental Tribune. – 2014. – № 3. – P. 8-9.
3. Gutman, Dzh. L. Problem Solving in Endodontics. Prevention, diagnosis and treatment: transl. from English / Dzh. L. Gutman. – 2nd ed. – Moscow: MEDpress-inform, 2014. – 592 p.
4. Karaseva, V. V. The use of computed tomography for diagnosis, planning and forecasting of complex dental treatment of the patient after a gunshot wound face / V. V. Karaseva // Pressing questions of application of 3D-technology in the modern dental practice. Collection of All-Russian interuniversity conference on the 80-th anniversary of prof. M. Z. Mirgazitov. – Kazan, 2015. – P. 164-169.
5. Melnichenko, Yu. M. Root and canal morphology of the first and second mandibular molars / Yu. M. Melnichenko, S. L. Kabak, N. A. Savrasova // Proceedings of the National Academy of Sciences of Belarus. – 2014. – № 2. – P. 28-32.
6. Shleyko, V. A. Computed tomography as the main tool for planning and forecasting of complex dental treatment / V. A. Shleyko, S. E. Zholudev // Problems stomatology. – 2013. – № 2. – P. 33-57.
7. Yarulina, Z. I. Especially radial anatomy of the teeth according to the cone-beam computed tomography: a review / Z. Yarulina // X-Ray Art. – 2012. – № 1. – P. 8-15.
8. Evaluating the periapical status of teeth with irreversible pulpitis by using CBCT scanning and periapical radiographs / F. Abella, S. Patel, F. Duran-Sindreu, M. Mercade // J. Endod. – 2012. – № 38. – P. 1588-1591.
9. Mandibular Second Premolars with Three Root Canals: A Review and 3 Case Reports / Z. Borna, S. Rahimi, S. Shahi, V. Zand // Endodontic Journal. – 2011. – № 6(4). – P. 179-182.
10. Evaluation of root morphology and root canal configuration of premolars in the Turkish individuals using cone beam computed tomography / D. G. Bulut, E. Kose, G. Ozcan, A. E. Sekerci, E. M. Canger // Eur. J. Dent. – 2015. – № 9(4). – P. 551-557.
11. Prevalence of Apical Periodontitis in Endodontically Treated Premolars and Molars with Untreated Canal: A Cone-beam Computed Tomography Study / B. Karabucak, A. Bunes, C. Chehoud, M. R. Kohli [et al.] // Endod. – 2016. – № 42(4). – P. 538-541.
12. Kottoor, J. Root anatomy and root canal configuration of human permanent mandibular premolars / J. Kottoor, D. Albuquerque, N. Velmurugan // Anatomy Research International. – 2013. – P. 1-14.
13. Radiological diagnosis of periapical bone tissue lesions in endodontics / A. Petersson, S. Axelsson, T. Davidson, F. Frisk [et al.] // Int. Endod. J. – 2012. – № 45. – P. 783-801.
14. Theruvil, R. Endodontic management of a maxillary first and second premolar with three canals / R. Theruvil, C. Ganesh, A. C. George // J. Conserv. Dent. – 2014. – № 17(1). – P. 88-91.
15. Cone-beam computed tomography study of root and canal morphology of mandibular premolars / X. Yu, B. Guo, K.-Z. Li, R. Zhang // Medical Imaging. – 2012. – № 12. – P. 1-5.

Авторы:

Блинов В. С., ассистент кафедры лучевой диагностики ФПК и ПП ФГБОУ ВО «Уральский государственный медицинский университет» Минздрава России, врач-рентгенолог сети стоматологий «Гарант» (г. Екатеринбург)
Карташов М. В., к. м. н., доцент, заведующий кафедрой лучевой диагностики ФПК и ПП ФГБОУ ВО «Уральский государственный медицинский университет» Минздрава России (г. Екатеринбург)
Жолудев С. Е., д. м. н., профессор, заведующий кафедрой ортопедической стоматологии ФГБОУ ВО «Уральский государственный медицинский университет» Минздрава России (г. Екатеринбург)
Зорникова О. С., врач-рентгенолог сети стоматологий «Гарант» (г. Екатеринбург)

Authors:

Blinov V. S., assistant at the Department of Radiologic Diagnostics Ural State Medical University of the Ministry of Health of Russia, Radiologist of Dental clinic Garant (Yekaterinburg)
Kartashov M. V., Ph. D. Med., Docent, Head of the Department of Radiologic Diagnostics, Ural State Medical University of the Ministry of Health of Russia (Yekaterinburg)
Zholudev S. E., MD, Professor, Head of Department of Prosthetic Dentistry, Ural State Medical University of the Ministry of Health of Russia (Yekaterinburg)
Zornikova O. S., radiologist of Dental clinic Garant (Yekaterinburg)

Поступила 15.08.2016
Принята к печати 18.08.2016

Received 15.08.2016
Accepted 18.08.2016