

УДК: 616.314-073.75

РАСПРОСТРАНЕННОСТЬ ОСТЕОЦЕМЕНТОДИСПЛАЗИЙ У СТОМАТОЛОГИЧЕСКИХ ПАЦИЕНТОВ ПО ДАННЫМ КОНУСНО-ЛУЧЕВОЙ КОМПЬЮТЕРНОЙ ТОМОГРАФИИ

Блинов В. С.^{1,2}, Карташов М. В.¹, Жолудев С. Е.¹, Зорникова О. С.^{1,2}

¹ ФГБОУ ВО «Уральский государственный медицинский университет» Минздрава России, кафедра лучевой диагностики ФПК и ПП, г. Екатеринбург, Россия

² Сеть стоматологических клиник «Гарант», г. Екатеринбург, Россия

Аннотация

Предмет. Остеоцементодисплазии (ОЦД) – группа диспластических образований, характеризующихся перестройкой нормальных компонентов губчатой кости с преобладанием фиброзной ткани и цементоподобного материала. Группа ОЦД включает периапикальную, фокальную и florid ОЦД. Для ОЦД характерна стадийность развития и патогномоничная рентгенологическая семиотика.

Цель исследования. Изучить распространенность ОЦД у амбулаторных стоматологических пациентов по данным конусно-лучевой компьютерной томографии.

Методология. Были оценены данные клинического обследования и конусно-лучевые томограммы 2380 человек, обратившихся в стоматологическую клинику с различными жалобами. Согласованность между экспертами оценивалась с помощью каппы Коэна (к). Полученные значения каппы Коэна интерпретировались согласно значениям каппа по таблице Landis и Koch. Значимость результатов исследования вычислялась с помощью t-критерия Стьюдента.

Результаты. Распространенность ОЦД среди амбулаторных стоматологических пациентов по данным конусно-лучевой компьютерной томографии составила 1,1%. В 52% случаев выявлена ПОЦД, в 41% – ФОЦД, в 7% – сочетание ПОЦД и ФОЦД. Соотношение мужчин и женщин – 1 : 2,6. Во всех случаях ОЦД были бессимптомны. В 96% изменения локализовались в нижней челюсти, в 4% – в верхней челюсти.

Выводы. Остеоцементодисплазии – поражения челюстей с характерной рентгенографической и томографической семиотикой, диагностировать которую нужно с помощью клинико-рентгенологических методов. Результаты конусно-лучевой компьютерной томографии позволяют объективно оценить локализацию, распространенность поражения, состояние кортикальных пластинок челюстей и соотношение с окружающими анатомическими образованиями.

Ключевые слова: конусно-лучевая компьютерная томография, периапикальная остеоцементодисплазия, фокальная остеоцементодисплазия, florid остеоцементодисплазия.

PREVALENCE OF OSTEOCEMENTODYSPLASIA IN STOMATOLOGICAL PATIENTS BY THE CONE-BEAM COMPUTER TOMOGRAPHY

Blinov V.S.^{1,2}, Kartashov M.V.¹, Zholudev S.E.¹, Zornikova O.S.^{1,2}

¹ Ural State Medical University, Ministry of Healthcare of the Russia, Ekaterinburg, Russia

² Dental clinic Garant, Ekaterinburg, Russia

Abstract

Importance Cemento-Osseous Dysplasia (COD) – dysplastic group formations, characterized by the restructuring of the normal components of the bone with a predominance of fibrous tissue and the cementum-like material. COD includes Periapical

Адрес для переписки:	Correspondence address:
Владислав Сергеевич БЛИНОВ ассистент кафедры лучевой диагностики ФПК и ПП, Уральский государственный медицинский университет, врач-рентгенолог сети стоматологий «Гарант» E-mail: VladSBlinov@mail.ru 620028, Екатеринбург, ул. Репина, д. 3. Тел. +7 (904) 988-49-95	Vladislav Sergeevich BLINOV Assistant at the Department of Radiologic Diagnostics Ural State Medical University of the Ministry of Health of Russia, Radiologist of Dental clinic Garant E-mail: VladSBlinov@mail.ru 620028, Ekaterinburg, Repina st., 3 Phone: +7 (904) 988-49-95
Образец цитирования: Блинов В. С., Карташов М. В., Жолудев С. Е., Зорникова О. С. РАСПРОСТРАНЕННОСТЬ ОСТЕОЦЕМЕНТОДИСПЛАЗИЙ У СТОМАТОЛОГИЧЕСКИХ ПАЦИЕНТОВ ПО ДАННЫМ КОНУСНО-ЛУЧЕВОЙ КОМПЬЮТЕРНОЙ ТОМОГРАФИИ Проблемы стоматологии, 2017, т. 13, № 2, стр. 88-94 doi: 10.18481/2077-7566-2017-13-2-88-94 © Блинов В. С. и соавт., 2017	For citation: Blinov V.S., Kartashov M.V., Zholudev S.E., Zornikova O.S. PREVALENCE OF OSTEOCEMENTODYSPLASIA IN STOMATOLOGICAL PATIENTS BY THE CONE-BEAM COMPUTER TOMOGRAPHY The actual problems in dentistry, 2017. Vol. 13, № 2, pp. 88-94 DOI: 10.18481/2077-7566-2017-13-2-88-94

Cemento-Osseous Dysplasia (PCOD), Focal Cemento-Osseous Dysplasia (FCOD) and Florid COD. For COD the characteristic radiological semiotics.

Objective To study the prevalence of COD in ambulatory dental patients according to the cone-beam computed tomography.

Study design We evaluated by clinical examination and cone-beam tomography 2380 patients. Interobserver agreement was assessed by means of Cohen's kappa. The diagnostic significance of the results was assessed using Student's t-test.

Results Prevalence COD of dental patients was 1,1%. In 52% of cases detected PCOD, 41% – FCOD, 7% – a combination of PCOD and FCOD. The ratio of female : male = 2,6 : 1. All cases COD were asymptomatic. 96% change in localized in the lower jaw, 4% – in the upper jaw.

Conclusions Cemento-Osseous Dysplasia – lesions of the jaws with characteristic radiographic and tomographic semiotics, which to diagnose it is necessary by means of clinic-radiological methods. Results CBCT allow estimating objectively localization, prevalence of defeat, a condition cortical bone of jaws and a parity with surrounding anatomic formations.

Keywords: Cone-Beam Computed Tomography, Periapical Cemento-Osseous Dysplasia, Focal Cemento-Osseous Dysplasia, Florid Cemento-Osseous Dysplasia

Дисплазия – нарушение формирования ткани, органа или организма в целом, независимо от причины и времени возникновения [1]. Диспластические поражения лицевых костей представлены фиброзной остеодисплазией (ФОД) и остеоцементодисплазией (ОЦД) [2]. Остеоцементодисплазии – группа опухолеподобных образований, характеризующихся перестройкой нормальных компонентов губчатой кости с преобладанием фиброзной ткани и цементаподобного материала [3]. По мнению А. П. Аржанцева (2016), дисплазии лицевого скелета характеризуются многообразием рентгенсиотических проявлений и ошибки в их диагностике происходят в основном из-за недостаточной осведомленности врачей о рентгеновской и клинической симптоматике ОЦД [2].

Классификация ОЦД

В настоящее время, по классификации Всемирной организации здравоохранения (ВОЗ) фиброзных поражений челюстей (2005), выделяют ФОД и ОЦД. В группе ОЦД выделяют периапикальную остеоцементодисплазию (ПОЦД), фокальную остеоцементодисплазию (ФОЦД) и florid ОЦД [4, 5]. Разделение ПОЦД и ФОЦД основано на различии в локализации поражений.

С. А. Waldron отмечает, что гистологическая картина ОЦД неспецифична и патологоанатомический диагноз может быть сформулирован гистологом только при соответствующей клинической и рентгенографической картине [5]. Большинство авторов приходят к заключению о нецелесообразности применения инвазивных методов (биопсия, резекция) для дифференциальной диагностики ОЦД, так как хирургические методы верификации могут привести к вторичному инфицированию и появлению воспалительной симптоматики [3]. Кроме того, авторы указывают, что клинико-рентгенологические особенности ОЦД в подавляющем большинстве случаев патогномичны и не требуют гистологического подтверждения [3, 6].

Стадии развития ОЦД

Выделяют три стадии развития всех ОЦД: ранняя (остеолитическая), смешанная (цементобластическая) и зрелая (остеосклеротическая) стадии. R. P. Langlais выделяет еще две дополнительных стадии: более ранняя стадия – остеопорозная и более поздняя,

напоминающая florid ОЦД. Однако предложенные авторами две дополнительные стадии не получили распространения.

В ранней стадии в периапикальной области зуба возникает очаг деструкции с неровными контурами, с разрушением твердой пластинки лунки зуба. В смешанной стадии происходит формирование цементиклей. На рентгенограмме цементикли проявляются как образования высокой интенсивности. Форма цементиклей может быть округлой, овальной или неправильной, контуры неровные, четкие. В зрелой стадии ОЦД может стать полностью склерозированной, без деструктивного очага, но обязательно связана со структурами зуба. Авторы отмечают, что наиболее частая картина проявления ОЦД – овальной или сферической формы гиперплотная масса, окруженная рентгенопрозрачным ободком [3]. Маленькие образования не вызывают вздутие челюсти. Однако большие ОЦД могут вызвать вздутие и истончение кортикальных пластинок челюстей.

Периапикальная остеоцементодисплазия

ПОЦД поражает фронтальный отдел нижней челюсти. Поражает преимущественно женщин, в 70% случаев, описанных в литературе, встречается у чернокожих пациенток [7]. В 1934 г. Stafne исследовал с помощью интраоральной рентгенографии 10000 пациентов и сообщил о распространенности ПОЦД – 0,24% [7]. В. W. Neville сообщает о распространенности ПОЦД среди чернокожих женщин – 5,9% [7]. J. G. Vicci и A. L. Capelozza в 2002 г., используя панорамную томографию зубных рядов, сообщили о распространенности ПОЦД – 1,8%. В проведенном в 2008 году мета-анализе R. M. Pereira сообщает о распространенности ПОЦД – 1% [7]. Как правило, зубы, в периапикальной области которых определяется ОЦД, витальны. Поражение протекает бессимптомно [4]. Боль, дискомфорт проявляются при присоединении вторичной инфекции. Чаще является находкой при проведении рентгеновского исследования.

Фокальная остеоцементодисплазия

ФОЦД поражает периферические отделы челюстей и впервые была описана Т. Summerlin и С. Е. Tomich в 1984 году [7]. Большинство случаев ФОЦД описано в нижней челюсти. 70% случаев бессимптомны.

Около 30% случаев вызывают вздутие кости, истончение и смещение кортикальных пластинок челюстей, вызывая легкий дискомфорт и умеренную боль.

Florid ОЦД

Florid ОЦД – это диффузная форма ОЦД. Термин florid ОЦД введен в 1976 г. Melrose [8]. 59% florid ОЦД возникают у чернокожих пациентов, 37% – у азиатов и 3% – у кавказцев [9]. В научной литературе florid ОЦД также была описана под другими терминами и патологическими состояниями, такими как множественная цемента-остеогенная фиброма, склерозирующий остеомиелит, множественная остеома, периапикальная цементабластома, множественные энтозосты, гигантоформная семейная цемента [9]. Данный вид ОЦД встречается чрезвычайно редко. Этиология florid ОЦД неизвестна. Известно, что florid ОЦД наследу-

ется по аутосомно-доминантному типу [9]. Поражение более характерно для чернокожих женщин среднего возраста. Соотношение мужчин и женщин – 1 : 2,6. Florid ОЦД чаще всего появляется как двусторонние, симметричные, обширные поражения во всех четырех сегментах челюстей, преимущественно в области премоляров и моляров [10].

Лечение и динамическое наблюдение

Лечение при ОЦД, как правило, не требуется [11]. Исключения составляют случаи, вызывающие боли или деформацию челюсти [12]. ОЦД не озлокачиваются. По данным некоторых авторов, ПОЦД и ФОЦД могут трансформироваться во florid ОЦД [13]. Поэтому динамический контроль за ОЦД можно проводить через 1-1,5 года. Зубы, в периапикальных областях которых развивается ОЦД,

Таблица 1

Характеристика ОЦД

Table 1. Characteristic of COD

Источник Source	Гендерные различия Gender differences	Возраст выявления Age of detection	Локализация Localization	Клиника Clinic
Фокальная ОЦД Focal COD				
G. Rezvani et al. (2015) [7]	Чаще у женщин, 11% мужчин More common in women, 11% of men	На 4-м десятке In their thirties	89% – нижняя челюсть, 11% – верхняя челюсть 89% – lower jaw, 11% – upper jaw	Бессимптомна Symptomless
H. Mortazavi et al. (2015) [6]	Женщины чаще More often in women	Средний возраст – 37 лет Average age – 37 years	Нижняя челюсть – 86%, 14% – верхняя Lower jaw – 86%, 14% – upper jaw	Слабый дискомфорт Slight discomfort
A. B. Sankaya et al. (2012) [11]	Соотношение женщины: мужчины = 10: 1 Female-male ratio = 10: 1	–	Нижняя челюсть – 86% Lower jaw – 86%	Бессимптомна Asymptomatic
Периапикальная ОЦД Periapical COD				
S. K. Chennouju et al. (2016) [5]	Предпочтительно у женщин Preferably in women	Младше 30 лет Less than 30 years	Фронтальный отдел нижней челюсти Front section of the lower jaw	Отсутствует либо слабый дискомфорт, зубы витальны Absent or little discomfort, teeth are vital
H. Mortazavi et al. (2015) [6]	Женщины чаще, 2-3 случая на 1000 More often in women, 2-3 cases per 1000	Старше 30 лет Older than 30 years	Фронтальный отдел нижней челюсти Front part of the lower jaw	Отсутствует, зубы витальны Absent, teeth are vital
A. Eskandarloo et al. (2013) [13]	70% чернокожие женщины 70% black women	Старше 30 лет Older than 30 years	–	–
Florid ОЦД Florid COD				
A. Thorawat et al. (2015) [10]	Чернокожие женщины Black women	Старше 30 лет Older than 30 years	Преимущественно нижняя челюсть Mainly the lower jaw	–
S. K. El-Mofty et al. (2014) [3]	Чернокожие женщины Black women	Старше 45 лет Older than 45 years	–	–
H. Mortazavi et al. (2015) [6]	Женщины чаще, соотношение мужчин и женщин – 1 : 2,6 More often in women, female-male ratio = 2,6 : 1	Средний – старший возраст Middle and senior age	Область моляров, премоляров обеих челюстей, билатерально, чаще симметрично Area of molars, premolars of both jaws, bilaterally, more often symmetrically	–

витальны и не нуждаются в эндодонтическом лечении при отсутствии клинической картины пульпита [13].

Сводные данные о преимущественных распространенности, локализации и клинических проявлениях ОЦД представлены в табл. 1.

Конусно-лучевая компьютерная томография занимает все более ведущее положение в диагностике различных заболеваний зубочелюстной области [15]. Распространенность ОЦД среди стоматологических пациентов изучена недостаточно.

Цель

Изучить распространенность остеоцементодисплазий у стоматологических пациентов на амбулаторном приеме по данным конусно-лучевой компьютерной томографии.

Материалы и методы

Исследование было проспективным, проводилось в стоматологической клинике в период с 2011 по 2014 г. Исследование включало 2380 человек, впервые обратившихся в стоматологическую клинику на амбулаторный прием с различными жалобами. Было обследовано 876 мужчин (38,3%) и 1504 женщины (61,7%). Средний возраст мужчин – 40,8 ± 24,9 года, женщин – 42,9 ± 15,2 года. Распределение причин обращения обследованных пациентов к стоматологу представлено на диаграмме 1.

Исследование проведено на конусно-лучевом компьютерном томографе Galileos (Sirona). Параметры сканирования: 110 кВ, 35 мАс, высокоразрешающий алгоритм. Область обзора (FOV) – 15 x 15 x 15 см. Время сканирования – 14,4 с. Во время сканирования пациент находился в вертикальном положении, положение зубных рядов – в центральной окклюзии с разобщающей прикус пластинкой. Неподвижность головы пациента осуществлялась с помощью цефалостата с лобным упором и ушными оливами. На пер-

сональном компьютере при помощи специализированной программы-просмотрщика Galaxis Galileos Implant, информация анализировалась на аксиальных, продольных, поперечных реформатах, панорамных реконструкциях, а также трехмерных реконструкциях. С помощью программы-просмотрщика проводились все необходимые метрические измерения.

Данные КЛКТ анализировались тремя врачами-рентгенологами с опытом работы в интерпретации данных челюстно-лицевой патологии 9, 8 и 5 года соответственно. Статистическая обработка данных проведена с помощью программы SPSSInc/Statistics17. Оценка согласованности между исследователями анализировалась с помощью вычисления каппы Коэна (k). Полученные значения каппы Коэна интерпретировались согласно значениям каппа по таблице Landis и Koch. Значимость результатов исследования вычислялась с помощью t-критерия Стьюдента. Значения $p < 0,05$ считали статистически достоверными.

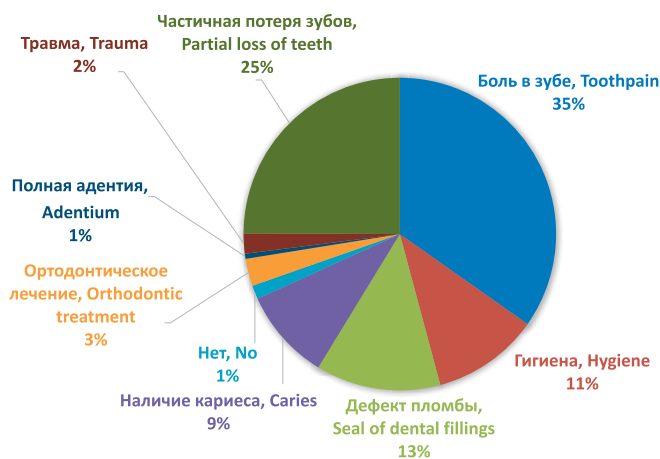
Результаты

ОЦД были выявлены в 27 случаях из 2680 обследованных амбулаторных пациентов. Согласованность между рентгенологами составила 0,95 ($p < 0,05$), что соответствует полной согласованности между мнениями экспертов о соответствии выявленных образований ОЦД. Распространенность ОЦД составила 1,1%. В 14 случаях (52%) выявлена ПОЦД, в 11 случаях (41%) – ФОЦД, в двух случаях (7%) – сочетание ПОЦД и ФОЦД. Подавляющее большинство случаев выявлено у женщин – 26 из 27 (96%). У одного мужчины (4%) выявлена ПОЦД. Ни в одном случае пациенты активно не предъявляли жалоб на область пораженных зубов, поводом к обращению к стоматологу были другие причины. В одном случае (4%) ФОЦД локализовалась на верхней челюсти, в периапикальной области верхнего правого первого моляра, во всех остальных случаях (96%) изменения локализовались в нижней челюсти. Кортикальные пластинки альвеолярного отростка верхней челюсти и альвеолярных частей нижних челюстей в 15 случаях (52%) были истончены, не разрушены, в 14 случаях (48%) – интактны. Корни прилежащих к образованиям фронтальных зубов нижних челюстей были интактны во всех случаях, дивергенции, конвергенции корней также не определялось ни в одном случае. ОЦД выявлялись в остеолитической стадии – в одном случае (4%), в 25 случаях (86%) – в смешанной стадии и в трех случаях (10%) – в остеосклеротической стадии. Ни одного случая florid ОЦД выявлено не было. Сводная информация о выявленных изменениях при ПОЦД и ФОЦД представлена в табл. 2.

На рис. 1а – в, 2а – в, 3а – в, 4а – г, 5а – в и 6а – ж представлены некоторые клинические случаи ПОЦД и ФОЦД.

Диаграмма 1
Распределение пациентов по причинам обращения к стоматологу

Chart 1. Distribution of patients by reasons of consulting a dentist



Выводы

1. Остеоцементодисплазии – группа доброкачественных, костно-фиброзных, единичных или множественных нарушений развития губчатой кости верхней и нижней челюстей. Группа включает в себя периапикальную, фокальную и fligid ОЦД.

2. ОЦД – поражения челюстей с характерной рентгенографической и томографической семиотикой, диагностировать которую нужно с помощью клинко-рентгенологических методов. Результаты КЛКТ позволяют объективно оценить локализацию поражения, состояние кортикальных пластинок челюстей и соотношение с окружающими анатомическими образованиями.

3. Распространенность ОЦД среди амбулаторных стоматологических пациентов по данным КЛКТ составила 1,1%. Соотношение мужчин и женщин – 1 : 2,6. В 96% изменения локализовались в нижней челюсти, в 4% – в верхней.

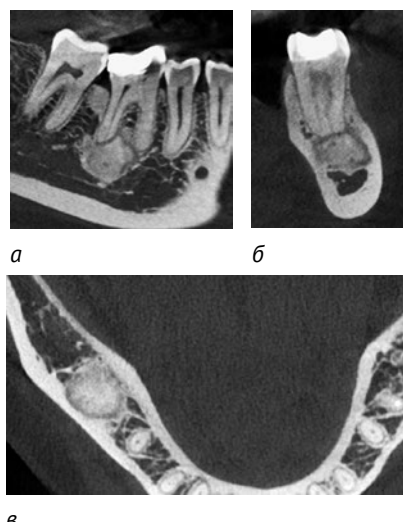


Рис. 1. КЛКТ пациентки Д. (а – фронтальный реформат; б – сагиттальный реформат; в – аксиальный реформат). В периапикальной области 4.6 зуба определяется гиперплотное образование, окруженное ободком просветления – ФОЦД, остеосклеротическая стадия развития Fig. 1. CBCT of the patient D. (a – frontal reformat, b – sagittal reformat, c – axial reformat). In the periapical area of the 4.6 tooth, a hyperdense formation surrounded by a rim of enlightenment is defined – FCOD, the osteosclerotic stage

Характеристика ОЦД

Table 2. Characteristic of COD

Группа Group	Подгруппа Subgroup	ПОЦД PCOD		ФОЦД FCOD	
		Абс. (n) Abs. (n)	Отн. (%) Rel. (%)	Абс. (n) Abs. (n)	Отн. (%) Rel. (%)
Средний возраст на момент выявления Average age at the time of detection		42,6 ± 11,9		36,2 ± 13,8	
Мужчины: женщины Male: Female		1: 13		100% женщины 100% Women	
Локализация Localization	1 зуб 1 tooth	4	25	-	-
	2 зуба 2 teeth	6	37,5	-	-
	3 зуба 3 teeth	2	12,5	-	-
	4 зуба 4 teeth	4	25	-	-
	Область моляров Molars area	-	-	7	54
	Область премоляров Premolars area	-	-	6	46
Состояние кортикальных пластинок State of the cortical plates	Не изменены Not changed	8	50	6	46
	Истончены Thinned down	7	43,8	7	54
	Вздуты Bloated	1	6,4	-	-
Состояние корней зуба Condition of the teeth roots	Интakтны Intact	16	100	13	100
	Резорбированы Resorbed	-	-	-	-
Стадия развития Development stage	1	1	6,3	-	-
	2	15	93,7	10	76,9
	3	-	-	3	23,1

Таблица 2

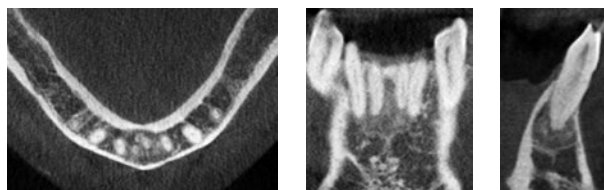


Рис. 2. КЛКТ пациентки К. (а – аксиальный реформат; б – фронтальный реформат; в – сагиттальный реформат). В периапикальных областях 3.1, 3.2, 4.1, 4.2 зубов определяется образование с неровными, четкими контурами – ПОЦД, цементобластическая стадия развития

Fig. 2. CBCT of the patient K. (a – axial reformat, b – frontal reformat, c – sagittal reformat). In the periapical areas of the 3.1, 3.2, 4.1, 4.2 teeth, a formation with uneven and clear contours is determined – PCOD, the cementoblastic stage

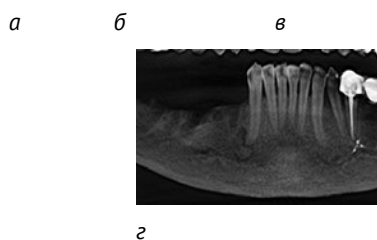
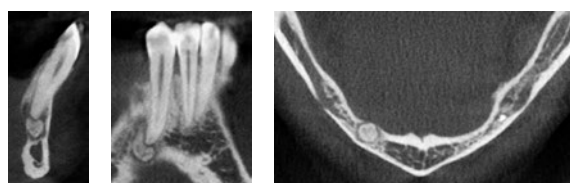


Рис. 4. КЛКТ пациентки К. (а – сагиттальный реформат; б – фронтальный реформат; в – аксиальный реформат; г – фрагмент панорамной реконструкции). В периапикальной области 4.3 зуба определяется образование с ободком просветления вокруг, с истончением кортикальной пластинки альвеолярной части нижней челюсти с язычной стороны – ПОЦД, цементобластическая стадия развития

Fig. 4. CBCT of the patient K. (a – sagittal reformat, b – frontal reformat, c – axial reformat, d – a fragment of the panoramic reconstruction). In the periapical area of the 4.3 tooth, one determines a formation surrounded by a rim of enlightenment, with thinning of the cortical plate of the alveolar part of the lower jaw from the lingual side – PCOD, the cementoblastic stage

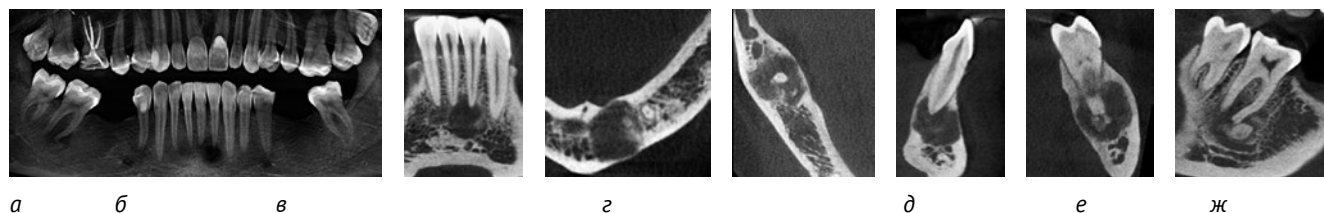


Рис. 6. КЛКТ пациентки Я. (а – фрагмент панорамной реконструкции; б, в – фронтальные реформаты; г, д – сагиттальные реформаты; е, ж – фронтальные реформаты; з – аксиальные реформаты). В периапикальных областях 3.1 и 3.2 зубов определяется образование, резко истончающее кортикальные пластинки альвеолярной части нижней челюсти с язычной и щечной сторон, – ПОЦД в остеолитическую – раннюю цементобластическую стадии. В периапикальной области 4.7 зуба определяется образование, истончающее кортикальные пластинки альвеолярной части нижней челюсти с язычной и щечной сторон – ФОЦД, цементобластическая стадия развития

Fig. 6. CBCT of the patient J. (a – a fragment of the panoramic reconstruction, b, c – front reformats, d, e – sagittal reformates, f, g – front reformats, h – axial reformats). In the periapical areas of the 3.1 and 3.2 teeth, one determines a formation sharply thinning the cortical plates of the alveolar part of the lower jaw from the lingual and buccal sides – PCOD in the osteolytic – early cementoblastic stage. In the periapical area of the 4.7 tooth, a formation thinning the cortical plates of the alveolar part of the lower jaw from the lingual and buccal sides is defined – FCOD, the cementoblastic stage

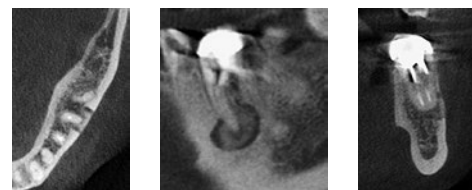


Рис. 3. КЛКТ пациентки К. (а – аксиальный реформат; б – фронтальный реформат; в – сагиттальный реформат). В периапикальной области мезиального корня 3.6 зуба определяется образование, окруженное ободком просветления, с истончением кортикальной пластинки альвеолярной части со щечной стороны – ФОЦД, цементобластическая стадия развития

Fig. 3. CBCT of the patient K. (a – axial reformat, b – frontal reformat, c – sagittal reformat). In the periapical area of the mesial root of the 3.6 tooth, one defines a formation surrounded by a rim of enlightenment with thinning of the cortical plate of the alveolar part from the buccal side – FCOD, the cementoblastic stage

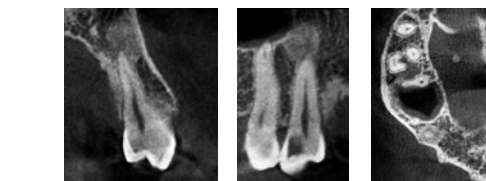


Рис. 5. КЛКТ пациентки П. (а – сагиттальный реформат; б – фронтальный реформат; в – аксиальный реформат). В периапикальной области 1.4 зуба определяется образование костной плотности, без истончения кортикальных пластинок верхней челюсти – ФОЦД, остеосклеротическая стадия развития

Fig. 5. CBCT of the patient P. (a – sagittal reformat, b – frontal reformat, c – axial reformat). In the periapical area of the 1.4 tooth, a formation of the bone density without thinning of the cortical plates of the upper jaw is determined – FCOD, the osteosclerotic stage

Литература

1. Жарков, П.Л. Что такое дисплазия? (Лекция) / П.Л. Жарков, И.А. Удельнова // Медицинская визуализация. – 2013. – № 2. – С. 128-136.
2. Аржанцев, А.П. Рентгенодиагностика дисплазий лицевых костей / А.П. Аржанцев // REJR. – 2016. – № 6 (1). – С. 18-28.
3. El-Mofty S.K. Fibro-Osseous Lesions of the Craniofacial Skeleton: An Update. *Head and Neck Pathol*, 2014, no. 8, pp. 432-444.
4. McCarthy E.F. Fibro-Osseous Lesions of the Maxillofacial Bones. *Head and Neck Pathol*, 2013, no. 7, pp. 5-10.
5. Chennoju S.K., Pachigolla R. Presentation of Cemento-Osseous Dysplasia – An in Depth Analysis Using CBCT. *Journal of Clinical and Diagnostic Research*, 2016, vol. 10, pp. 8-10.
6. Mortazavi H., Baharvand M., Rahmani S. Radiolucent rim as a possible diagnostic aid for differentiating jaw lesions. *Imaging Science in Dentistry*, 2015, no. 45, pp. 253-261.
7. Rezvani G., Donoghue M., Reichart P.A. Case Presentation of Concomitant and Contiguous Adenomatoid Odontogenic Tumor and Focal Cemento-Ossifying Dysplasia. *The Open Dentistry Journal*, 2015, no. 9, pp. 340-345.
8. Delai D., Bernardi A., Felipe G.S. Florid Cemento-osseous Dysplasia: A Case of Misdiagnosis. *J. Endod*, 2015, no. 41 (11), pp. 1923-1926.
9. Kose T.E., Kose O.D., Karabas H.C. Findings of florid cemento-osseous dysplasia: a report of three cases. *J. Oral Maxillofac. Res*, 2014, no. 4, pp. e1 – e4.
10. Thorawat A., Kalkur C., Venkatesh G. Familial florid Cemento-osseous dysplasia – case report and review of literature. *Clinical Case Reports*, 2015, no. 3 (12), pp. 1034-1037.
11. Cankaya A. B., Erdem M. A., Olgac Vakur. Focal cemento-osseous dysplasia of mandible. *BMJ*, 2012, no. 1, pp. 1-4.
12. Fenturk M.F., Kestane R. Florid Cementoosseous Dysplasia: A Rare Case Report. *Case Reports in Dentistry*, 2013, no. 9, pp. 1-4.
13. Eskandarloo A., Yousefi F. CBCT findings of periapical cemento-osseous dysplasia: A case report. *Imaging Science in Dentistry*, 2013, no. 43, pp. 215-218.
14. Kutluay K.H., Cankal D.A. Florid COD: report of a case documented with clinical, radiographic, biochemical and histological findings. *J. Clin. Exp. Dent*, 2013, no. 5, pp. e58 – e61.
15. Блинов, В.С. Оценка возможностей конусно-лучевой компьютерной томографии и панорамной томографии зубных рядов в диагностике гиперплотных образований челюстно-лицевой области / В.С. Блинов, М.В. Карташов, С.Е. Жолудев, О.С. Зорникова // Проблемы стоматологии. – 2016. – № 2. – С. 70–78.

References

1. Zharkov P.L., Udelnova I.A. [What is dysplasia?]. *Meditinskaya vizualizatsiya = Meditsinskaya vizualizatsiya*, 2013, no. 2, pp. 128-136. (in Russ.)
2. Arzhantsev A. P. X-Ray Diagnostics of the Facial Bones Dysplasia. *REJR*, 2016, no. 6 (1), pp. 18-28.
3. El-Mofty S.K. Fibro-Osseous Lesions of the Craniofacial Skeleton: An Update. *Head and Neck Pathol*, 2014, no. 8, pp. 432-444.
4. McCarthy E.F. Fibro-Osseous Lesions of the Maxillofacial Bones. *Head and Neck Pathol*, 2013, no. 7, pp. 5-10.
5. Chennoju S.K., Pachigolla R. Presentation of Cemento-Osseous Dysplasia – An in Depth Analysis Using CBCT. *Journal of Clinical and Diagnostic Research*, 2016, vol. 10, pp. 8-10.
6. Mortazavi H., Baharvand M., Rahmani S. Radiolucent rim as a possible diagnostic aid for differentiating jaw lesions. *Imaging Science in Dentistry*, 2015, no. 45, pp. 253-261.
7. Rezvani G., Donoghue M., Reichart P.A. Case Presentation of Concomitant and Contiguous Adenomatoid Odontogenic Tumor and Focal Cemento-Ossifying Dysplasia. *The Open Dentistry Journal*, 2015, no. 9, pp. 340-345.
8. Delai D., Bernardi A., Felipe G.S. Florid Cemento-osseous Dysplasia: A Case of Misdiagnosis. *J. Endod*, 2015, no. 41 (11), pp. 1923-1926.
9. Kose T.E., Kose O.D., Karabas H.C. Findings of florid cemento-osseous dysplasia: a report of three cases. *J. Oral Maxillofac. Res*, 2014, no. 4, pp. e1 – e4.
10. Thorawat A., Kalkur C., Venkatesh G. Familial florid Cemento-osseous dysplasia – case report and review of literature. *Clinical Case Reports*, 2015, no. 3 (12), pp. 1034-1037.
11. Cankaya A. B., Erdem M. A., Olgac Vakur. Focal cemento-osseous dysplasia of mandible. *BMJ*, 2012, no. 1, pp. 1-4.
12. Fenturk M.F., Kestane R. Florid Cementoosseous Dysplasia: A Rare Case Report. *Case Reports in Dentistry*, 2013, no. 9, pp. 1-4.
13. Eskandarloo A., Yousefi F. CBCT findings of periapical cemento-osseous dysplasia: A case report. *Imaging Science in Dentistry*, 2013, no. 43, pp. 215-218.
14. Kutluay K.H., Cankal D.A. Florid COD: report of a case documented with clinical, radiographic, biochemical and histological findings. *J. Clin. Exp. Dent*, 2013, no. 5, pp. e58 – e61.
15. Blinov V.S., Kartashov M.V., Zhuludev S.E., Zornikova O.S. [Estimation of possibilities of the Cone-Beam computed tomography and Panoramic Tomography in diagnostics of radiopaque lesions in the maxillo-facial region]. *Problemy stomatologii = Problems stomatology*, 2016, no. 2, pp. 70–78. (in Russ.)

Авторы:

Владислав Сергеевич БЛИНОВ

ассистент кафедры лучевой диагностики ФПК и ПП,
Уральский государственный медицинский университет,
врач-рентгенолог сети стоматологий «Гарант»
E-mail: VladSBlinov@mail.ru

Максим Викторович КАРТАШОВ

к.м.н., доцент, заведующий кафедрой лучевой диагностики
ФПК и ПП, Уральский государственный медицинский
университет E-mail: mvkartashov@gmail.com

Сергей Егорович ЖОЛУДЕВ

д.м.н., профессор, декан стоматологического факультета,
заведующий кафедрой ортопедической стоматологии,
Уральский государственный медицинский университет
E-mail: ortoped_stom@mail.ru

Ольга Сергеевна ЗОРНИКОВА

ассистент кафедры лучевой диагностики ФПК и ПП,
Уральский государственный медицинский университет,
врач-рентгенолог сети стоматологий «Гарант»
E-mail: trinitil34@yandex.ru

Authors:

Vladislav Sergeevich BLINOV

Assistant at the Department of Radiologic Diagnostics
Ural State Medical University of the Ministry of Health
of Russia, Radiologist of Dental clinic Garant
E-mail: VladSBlinov@mail.ru

Maksim Viktorovich KARTASHOV

Ph.D. Med., Docent, Head of the Department
of Radiologic Diagnostics, Ural State Medical
University of the Ministry of Health of Russia
E-mail: mvkartashov@gmail.com

Sergei Egorovich ZHOLUDEV

MD, Professor, Head of Department of Prosthetic Dentistry, Ural
State Medical University of the Ministry of Health of Russia
E-mail: ortoped_stom@mail.ru

Olga Sergeevna ZORNIKOVA

Assistant at the Department of Radiologic Diagnostics
Ural State Medical University of the Ministry of Health
of Russia, Radiologist of Dental clinic Garant
E-mail: trinitil34@yandex.ru

Поступила 05.05.2017 Received
Принята к печати 29.05.2017 Accepted