

УДК 616.314-06:616.314-073.75

Использование 3D планирования и хирургического шаблона для профилактики неправильной установки цилиндрических имплантатов в костной ткани челюстей

Жолудев С.Е.¹, Нерсисян П.М.¹, Жолудев Д.С.², Ремов А.Ю.²

¹ ГБОУ ВПО «Уральский государственный медицинский университет» Минздрава России, г. Екатеринбург, Россия

² Центр дентальной имплантации, г. Москва, Россия

Резюме

Актуальность: При лечении пациентов с частичной и полной потерей зубов все более широко применяется протезирование на имплантатах. При установке цилиндрических имплантатов (ЦИ) одним из серьезных осложнений является неправильная их установка в костной ткани челюстей. **Целью работы** явилось обоснование использования хирургических шаблонов как метод профилактики неправильной установки цилиндрических имплантатов. **Задачи:** 1. Изучение применяемых методов планирования и установки цилиндрических имплантатов в клиниках г. Екатеринбурга. 2. Разбор ошибок и осложнений на примере клинических случаев при планировании установки ЦИ с использованием рентгенологических методов и отсутствии хирургических шаблонов. 3. Обоснование применения 3D планирования установки ЦИ и использования хирургических шаблонов на примере клинических случаев. **Результатами** данного исследования явилось клиническое обоснование использования хирургического шаблона и программного комплекса IMPLANT-ASSISTANT® как профилактика осложнений неправильной установки ЦИ.

Ключевые слова: дентальная имплантация, хирургический шаблон, цилиндрический имплантат, компьютерная томограмма, ошибки и осложнения при имплантации зубов, комплекс IMPLANT-ASSISTANT®.

Адрес для переписки:

Жолудев Сергей Егорович
ГБОУ ВПО «Уральский государственный медицинский университет» Минздрава России
620028, Екатеринбург, Репина, д. 3
Тел. 8 (343) 214-85-01
E-mail: zholudev_se@mail.ru

Correspondence address:

Zholudev Sergey Egorovich
Ural State Medical University of the Ministry of Health of Russia
620028, Yekaterinburg, Repina st., 3
Phone: +7 (343) 214-85-01
E-mail: zholudev_se@mail.ru

Образец цитирования:

Жолудев С.Е., Нерсисян П.М., Жолудев Д.С., Ремов А.Ю.
«Использование 3D планирования и хирургического шаблона для профилактики неправильной установки цилиндрических имплантатов в костной ткани челюстей».
Проблемы стоматологии, 2016, Т. 13, №2. С. 79-85.
DOI: 10.18481/2077-7566-2016-12-2-79-85
© Жолудев С.Е. и соавт., 2016

For citation:

Zholudev S.E., Nersesyan P.M., Zholudev D.S., Remov A.Y.
«Use of 3D planning and surgical templates for the prevention of improper placement of cylindrical implants in the jaw bone».
The actual problems in dentistry,
2016. Vol. 13, №2, pp. 79-85.
DOI: 10.18481/2077-7566-2016-12-2-79-85

Use of 3D planning and surgical templates for the prevention of improper placement of cylindrical implants in the jaw bone

Zholudev S.E.¹, Nersesyanyan P.M.¹, Zholudev D.S.¹, Remov A.Y.²

¹ Ural State Medical University, consulting doctor of Center of Dental Implantology, Yekaterinburg, Russian Federation

² Center of Dental Implantation, Moscow, Russian Federation

The summary

Actuality: In the treatment of patients with partial or complete loss of teeth, implants are being more widely used in prosthetics. When placement of cylindrical implants (CI), a serious complication is their wrong placement in the jaw bone tissue. **The aim of the study** was rationale of the use of surgical templates as a method of prevention of improper placement of cylindrical implants. **Objectives:** 1. The study of the used methods of planning and placement of cylindrical implants in clinics of Yekaterinburg. 2. Analysis of errors and complications on the example of clinical cases when planning the installation of CI was done using x-ray methods when the absence of surgical templates. 3. Rationale for the use of 3D planning for implant placement and the use of surgical templates on the example of clinical cases. The results of this research was the study of the clinical use of surgical guides and software system IMPLANT-ASSISTANT® for the prevention of complications of improper installation of CI.

Key words: dental implants, surgical template, a cylindrical implant, CT scan, errors and complications of dental implantation, program complex IMPLANT-ASSISTANT®.

Актуальность проблемы

По данным Всемирной организации здравоохранения, в мире около 80 миллионов людей с частичной и полной потерей зубов, не пользующихся изготовленными им зубными протезами. Ежегодно во всем мире устанавливаются имплантаты примерно у одного миллиона людей. В России проведены исследования с целью определения нужд населения в ортопедическом лечении с использованием внутрикостных зубных имплантатов; число больных, которым необходимо такое лечение, составляет 5-10% от нуждающихся в зубном протезировании. Однако провести это лечение по медицинским и экономическим соображениям могут только 1,5-3% пациентов [1, 2].

Медицинская практика, накопленная за много лет, показала прекрасные отдаленные результаты применения методов имплантации. Наряду с этим копилась и статистика осложнений, связанных с ошибками планирования, предшествующего операции имплантации зубов, наиболее неприятные из них:

- повреждение нижнечелюстного нерва;
- перфорация гайморовой и носовой пазух;
- перфорация сверлами или имплантатом кортикальной пластинки;
- неправильное расположение имплантатов вне зубной дуги;
- несоответствие оси имплантата ортопедической конструкции;
- переимплантиты, вследствие неправильной установки оси имплантата [2].

Целью работы явилось обоснование использования хирургических шаблонов как метод профилактики неправильной установки цилиндрических имплантатов.

Задачи исследования

1. Изучение применяемых методов планирования и установки цилиндрических имплантатов в клиниках г. Екатеринбурга.
2. Разбор ошибок и осложнений на примере клинических случаев при планировании установки ЦИ с использованием рентгеноло-

гических методов и отсутствии хирургических шаблонов.

3. Обоснование применения 3D планирования установки ЦИ и использования хирургических шаблонов на примере клинических случаев.

Знакомство с доступной нам литературой и изучение рынка стоматологических услуг г. Екатеринбурга и г. Москвы показало, что до настоящего времени условно можно выделить 3 методики планирования и проведения установки имплантатов:

1. Имплантация с использованием данных ортопантомографии либо компьютерной томограммы без изготовления хирургических шаблонов.

2. Имплантация с 3D планированием и использованием хирургических шаблонов.

3. Имплантация с 3D планированием и использованием имплантологических шаблонов.

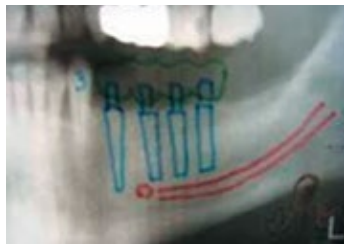


Рис. 1. Фрагмент ортопантомограммы, где проведено обозначение нижнечелюстного канала и проведено планирование 4-х цилиндрических имплантатов

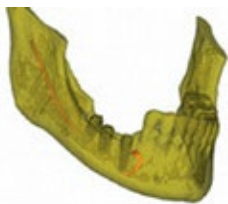

Рис. 2. У пациента после имплантации онемела половина нижней губы и подбородок. Оказалось, что при установке имплантатов был перебит нерв нижней челюсти (отмечен оранжевым цветом) (Наблюдение Ремова А.Ю.)

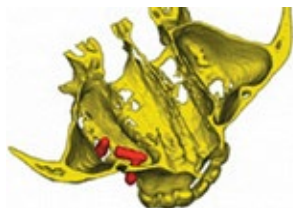

Рис. 3. Компьютерная томограмма верхней челюсти. Красным цветом выделены имплантаты в гайморовой пазухе слева

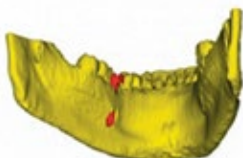


Рис. 4. Повреждение кортикальной пластинки нижней челюсти имплантатом

Нами в период июня-июля 2015 года проведен телефонный опрос 127 стоматологических клиник города Екатеринбурга, на сайте которых было указано, что они занимаются дентальной имплантацией. При опросе было выявлено, что в 105 (82,7%) клиниках различной формы собственности при решении вопроса по установке имплантатов используется компьютерная томограмма и в 22 клиниках (17,3%) врачи-стоматологи планируют конструкции на имплантатах с использованием ортопантомограммы (ОПТГ).

В тех случаях, когда имплантация зубов проводится только на основе данных, полученных из ОПТГ (рис. 1), врач стоматолог хирург-имплантолог и стоматолог-ортопед получают информацию о наличии кости в предполагаемом месте установки имплантатов и приблизительную высоту костной ткани с определением размера устанавливаемого имплантата, так как в результате того, что рентгеновский луч проходит под углом, возможно искажение истинного размера челюсти.

Данный вид исследований не позволяет с уверенностью определить расстояние от гребня кости до нижнечелюстного канала или гайморовой пазухи, а также профиль кости в разрезе. При установке имплантатов на нижней челюсти в данном случае возможно осложнение в виде повреждения нижнечелюстного нерва и, как следствие, парестезия (онемение губы и подбородка) (рис. 2).

Ошибка, связанная с отсутствием информации, проиллюстрирована на рис. 3 – показана перфорация гайморовой пазухи. Через месяц после операции по установке имплантатов пациент обратился с жалобами на головную боль и повышенную температуру. После диагностики было обнаружено, что имплантаты значительно выступают в гайморову пазуху, а один находится там целиком. В данном случае пациенту проведена операция у ЛОР-врача и лечение правостороннего гайморита.

Перфорация сверлами или имплантатом кортикальной пластинки и, как следствие, резорбция кости – еще один вид осложнений (рис. 4). У пациента был установлен только один имплантат, казалось бы, простая процедура, но, к сожалению, возникли проблемы. Имплантолог просверлил кость «навзлет», и имплантат вышел в подъязычную область.

Отсутствие необходимой информации при установке имплантатов может привести и к казуистическим случаям, когда врач-имплантолог, боясь повредить нижнечелюстной канал, устанавливает имплантаты таким образом, как это видно на рис. 5.

В настоящее время большинство врачей-ортопедов и хирургов-имплантологов в своей практической деятельности используют 3D диагностику в виде компьютерной томографии. Проблема всех томографов, применяемых в стоматологии, заключается в нечетком отображении уровня слизистой оболочки и поверхностей зубного ряда. Даже если врач-стоматолог-хирург-имплантолог использует при планировании установки имплантатов различные программы – это не гарантирует того, что имплантат будет установлен в полости рта так же, как это выглядит на экране монитора, где, собственно, и происходит само планирование. Врачу-имплантологу необходимо еще и четко перенести информацию с экрана компьютера в полость рта [3].

Даже установка, казалось бы, одного имплантата может привести к различным осложнениям (рис. 6).

Пациентке в одной из клиник Екатеринбурга был установлен в области отсутствия зуба 3.6. ЦИ, который хирург установил, несмотря на предварительное планирование с повреждением корня интактного зуба 3.7.

Отсутствие полноценного 3D планирования у пациента П., 54 лет, привело к тому, что у него на нижней челюсти были выбраны слишком короткие имплантаты Nobel Replace Tapered. Пациент П. обратился в стоматологическую поликлинику ГБОУ ВПО «УГМУ» для консультации по поводу протезирования на верхней челюсти. Из анамнеза было выявлено, что несколько лет назад в одной из частных стоматологических клиник г. Екатеринбурга была проведена имплантация на нижней челюсти слева с последующим протезированием. При изучении КТ (рис. 7) было выявлено, что имеются ЦИ Nobel Replace Tapered в области отсутствующих зубов 3.5, 3.7.

В обоих случаях на КТ определяется, что имеющаяся костная ткань на нижней челюсти была использована не на всю длину. Оба имплантата установлены значительно короче, чем позволяет кость.

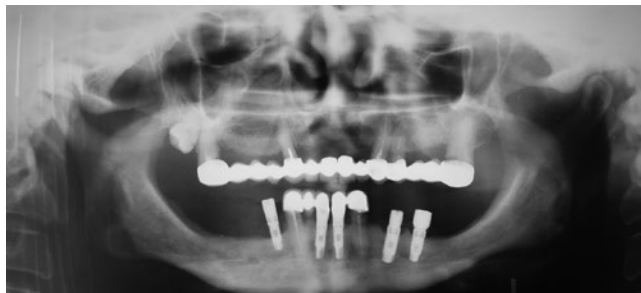

Рис. 5. ОПТГ пациентки С., 1952 г.р., которой около полугода назад установлены цилиндрические имплантаты в области отсутствующих зубов 3.6, 3.4 и 4.4

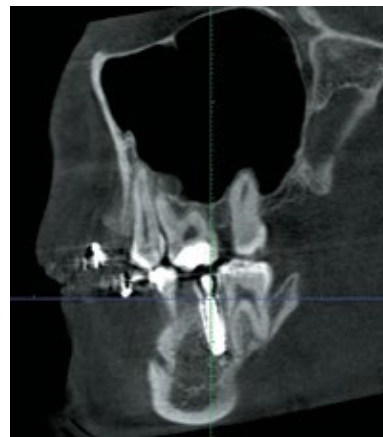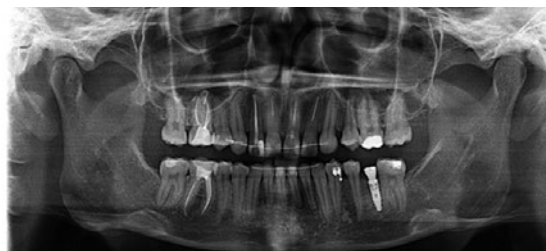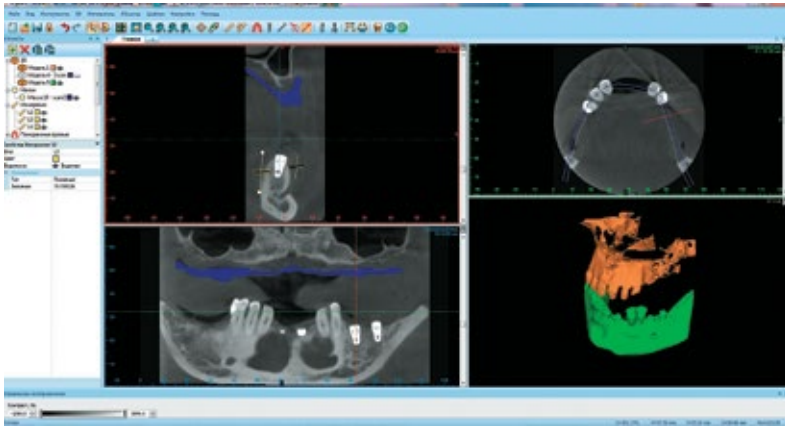


Рис. 6. а – ОПТГ пациентки С., 21 года. В области отсутствующего зуба 3.7 установлен ЦИ; б – фрагмент КТ пациентки С., 21 года, видно повреждение ЦИ зуба 2.7

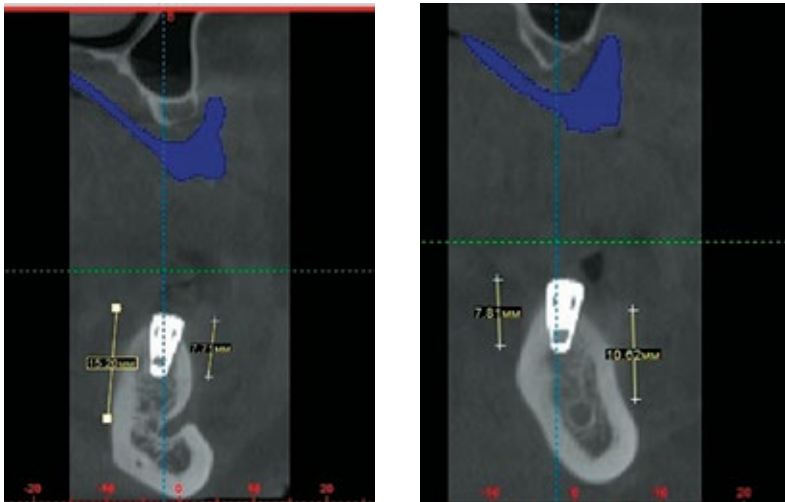
Теперь рассмотрим случаи, когда при подготовке к имплантации врач имеет в распоряжении компьютерную томограмму (КТ) пациента.

Известно, что из КТ можно получить все данные об объеме кости во всех плоскостях и срезах.

В качестве иллюстрации приводим клинический случай пациента М., 64 лет, с полной потерей зубов на верхней челюсти, у которого на КТ была определена значительная величина резцового канала (рис. 8).



а



б

Рис. 7. КТ пациента П., 54 лет. а – общий вид КТ, б – срез в области зуба 3.5, в – срез нижней челюсти в области зуба 3.7

Теперь дело за имплантацией. Хирург должен выполнить задание ортопеда, работая «на глазок». Если отверстия будут просверлены с отклонением всего на 1-2 миллиметра, план лечения, который задумал ортопед, не будет реализован, а модель будет выброшена на помойку. В реальной жизни сложнее, хирург работает в стесненных условиях, у него может упасть давление, а может быть, и пациент непроизвольно пошевелится. В лучшем случае, ортопедическая конструкция будет установлена не идеально, в худшем будет причинен вред здоровью пациента.

Как избежать подобных осложнений? К нам на помощь приходит новая разработка российских ученых – имплантация по шаблонам – технология Implant-Guide.

С помощью программного комплекса IMPLANT-ASSISTANT® были выбраны и виртуально расставлены имплантаты Impro Implantem (Германия) на зубы: 163.6x10; 153.6x8; 143.6x12; 133.6x12; 123.6x10; 214x12; 234x12; 243.6 x12; 253.6x10; 263.6x10.

3D планирование имплантации и навигационная имплантация по индивидуальным шаблонам

При планировании имплантации, при проведении КТ мы применяем специальные рентгеноконтрастные шаблоны. Уже на этом этапе, на шаблонах, мы прогнозируем будущие ортопедические конструкции. Шаблон чем-то напоминает съемный протез, опирающийся на собственные зубы.

Теперь из снимка КТ мы получаем дополнительные данные: форма и вид будущей ортопедической конструкции позволяют нам выбрать лучшее направление установки имплантата, а информация о толщине слизистой оболочки в зоне имплантации даст нам возможность спрогнозировать прилегание десны к коронке.

Так, уже до имплантации мы выбираем хирургический протокол и оптимальную технику имплантации. Мы точно знаем, а не решаем «по месту», какой вид разреза будет сделан (прямой, скошенный

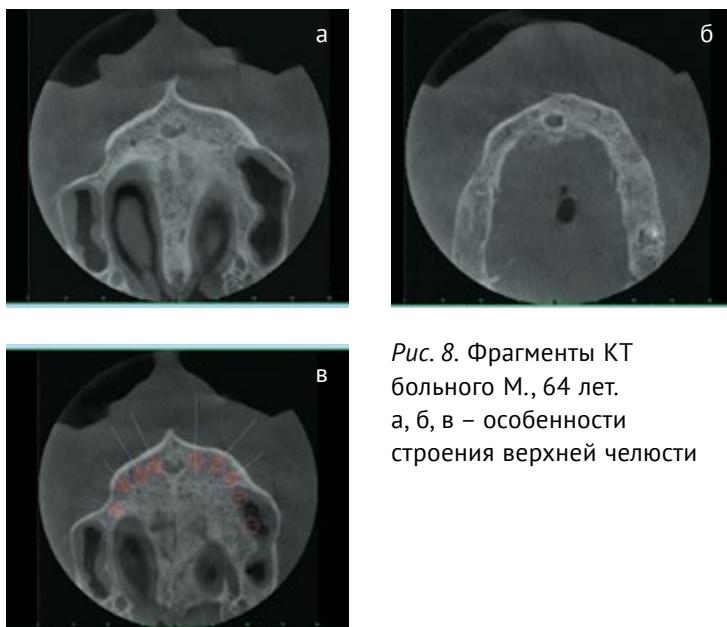

Рис. 8. Фрагменты КТ больного М., 64 лет. а, б, в – особенности строения верхней челюсти

или совсем без разреза), какой протокол будем применять (одноэтапный или двухэтапный), что подготовить заранее (например, формователь десны или заглушку). Возможна ли имплантация с немедленной нагрузкой и т.п. Исходя из таблицы имплантатов, заранее подготовим нужные имплантаты и сверла для корректного проведения операции.

В финале расчета изготавливается имплантологический шаблон, в который устанавливаются специальные титановые направляющие втулки, по которым врач точно установит имплантаты.

В качестве примера рассмотрим клиническую ситуацию пациентки Д., 58 лет, у которой наблюдается атрофия костной ткани с вестибулярной поверхности вследствие раннего удаления зубов в третьем сегменте, острый костный гребень нижней челюсти, смещение зуба 3.8 в область отсутствующего 3.7. Даже самому опытному хирургу-имплантологу достаточно трудно будет установить имплантаты на таком остром гребне альвеолярного отростка, а смещение оси ЦИ вызовет нарушение биомеханики жевательного аппарата.

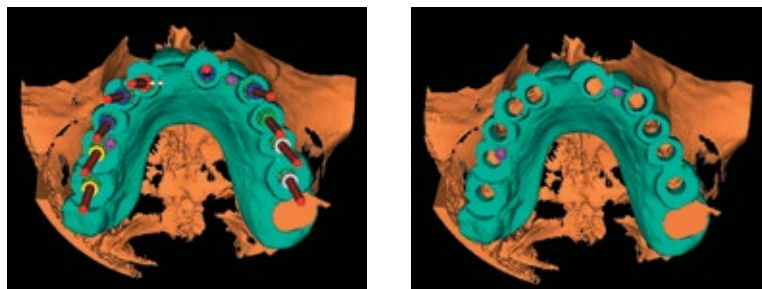
Пациентке был изготовлен хирургический шаблон по установке имплантатов MIS BioCOM 3.5-3,75x10; 3.6-3,75x11,5.

Заключение

Таким образом, использование 3D планирования с помощью программного комплекса IMPLANT-ASSISTANT® и дальнейшее изготовление хирургического шаблона является профилактической мерой, которая позволит избежать неправильной установки ЦИ в костной ткани челюстей.

Использование системы 3D планирования выявило преимущества по сравнению с ранее используемой методикой, когда, несмотря на планирование установки имплантата по рентгеновскому снимку (ОПТГ) или КТ, предполагался перенос этих данных хирургом-стоматологом в полость рта.

Такие преимущества заключаются в следующем:



а б
Рис. 9. Этапы виртуального планирования хирургического шаблона для пациента М.

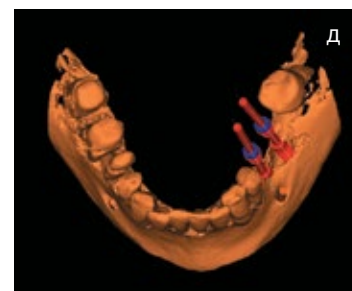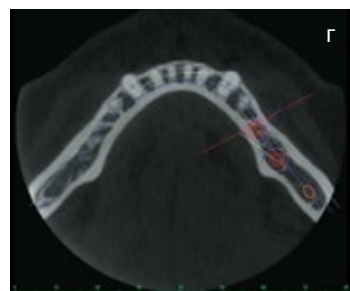
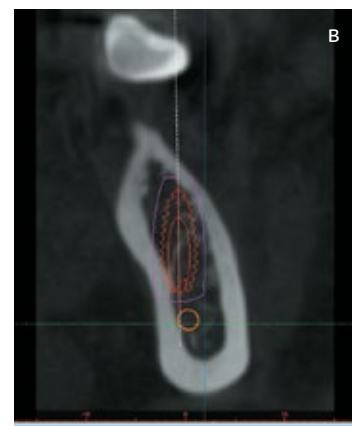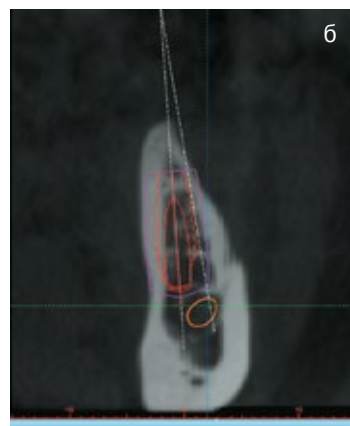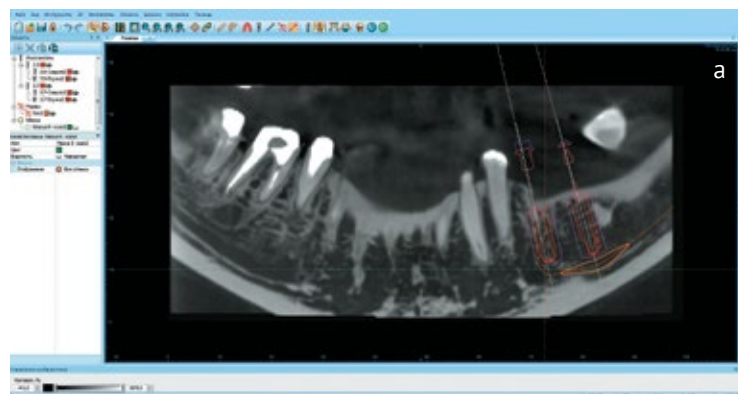


Рис. 10. Фрагменты КТ пациентки Д., 58 лет. а – общий вид КТ, б, в, г – планирование установки имплантата в области отсутствующих зубов 3.5 и 3.6, д – виртуально выбрано положение имплантатов

- полное взаимопонимание между ортопедом, хирургом, зубным техником в выборе наилучшей конструкции, возможность подключения других специалистов до и на этапе имплантологического лечения;
- оптимальное размещение имплантата как опоры будущей ортопедической конструкции;
- выбор оптимальной индивидуальной операционной техники в каждом клиническом случае;
- точное позиционирование имплантата в запланированном месте;
- в 2-5 раз сокращение времени операции имплантации зубов;
- минимальные травмы, боли и отеки после операции, уменьшение вероятности осложнений;
- прогнозируемый на 100% и гарантированный конечный эстетический результат;
- возможность установки имплантатов без разрезов (бескровный метод имплантации);
- позволяет делать выверенные и безопасные операции.

Литература

1. Жолудев С. Е., Стрижаков В. А., Ремов А. Ю., Жолудев Д. С., Нерсесян П. М. Роль врача стоматолога-ортопеда в планировании установки имплантатов с использованием хирургического шаблона и программного комплекса Implant-assistant®//Проблемы стоматологии, 2015.– Т. 11, № 5-6.– С. 54-63.
2. Лебеденко И. Ю., Брагин Е. А., Каливрадзьян Э. С. Ортопедическая стоматология.– Москва, 2015.– 640 с.
3. Шлейко В. В., Жолудев С. Е. Компьютерная томография как основной инструмент при планировании и прогнозировании комплексного стоматологического лечения// Проблемы стоматологии.– 2013.– №2.– С. 55-57.

References

1. Zholudev S. E., Strizhakov V. A., Remov A. Y., Zholudev D. S., Nersesyan P. M. Role of the dentist orthopedist in implant placement planning using surgical templates and software complex implant-assistant®//The actual problems in dentistry, 2015.– Vol. 11, № 5-6.– Pp. 54-63.
2. Lebedenco I. Y., Bragin E. A., Kalivradzhiyan E. S. Prosthodontics. Moscow, 2015.– 640 p.
3. Shleyko V. A., Zholudev S. E. Computed tomography as the main tool for planning and forecasting of complex dental treatment // Problems stomatologii.– 2013.– №2.– P. 33-57. (in Russian).

Авторы:

Жолудев С.Е., Заслуженный врач РФ, д.м.н., профессор, декан стоматологического факультета, заведующий кафедрой ортопедической стоматологии ГБОУ ВПО «Уральский государственный медицинский университет» Минздрава России (г. Екатеринбург)

Нерсесян П.М., ассистент кафедры хирургической и челюстно-лицевой хирургии, хирург-имплантолог

Жолудев Д.С., к.м.н., ассистент кафедры ортопедической стоматологии, врач стоматолог-ортопед СП ГБОУ ВПО «УГМУ» Минздрава России, врач-консультант Центра денальной имплантации (г. Екатеринбург)

Ремов А.Ю., хирург-имплантолог Центра денальной имплантации (г. Москва)

Authors:

Zholudev S.E., Honorary Doctor of the RF, MD, Prof., Dean of the Dentistry Faculty, Head of the Orthopedic Dentistry Department of the Ural State Medical University (Ekaterinburg)

Nersesyan P.M., assistant of the department of surgery and maxillo-facial surgery, the doctor-implantologist

Zholudev D.S., MD, assistant of the Department of Orthopedic Dentistry, dentist orthopedist of Dental Polyclinic of the Ural State Medical University, consulting doctor of Center of Dental Implantology (Ekaterinburg)

Remov A.Y., maxillofacial surgeon, implantologist of Center of Dental Implantation (Moscow)

Поступила 14.06.16

Принята к печати 15.06.16

Received 14.06.16

Accepted 15.06.16