

УДК 616.31-085

Комплексный подход к лечению воспалительных заболеваний пародонта у пациентов с *Helicobacter pylori*-ассоциированной гастродуоденальной патологией

Орлова Е. С., Брагин А. В.

ГБОУ ВПО «Тюменский государственный медицинский университет» Минздрава России, г. Тюмень, Россия

Резюме

С целью повышения эффективности комплексного лечения воспалительных заболеваний пародонта у пациентов с *Helicobacter pylori*-ассоциированной гастродуоденальной патологией для местного применения была разработана новая фармакологическая композиция на основе кремнийорганического глицерогидрогеля («Силативит») с добавлением специфичной в отношении *Helicobacter pylori* активной добавки висмут трикалия дицитрата. Полученные результаты экспертизы новой фармакологической композиции на лабораторных животных являются свидетельством безопасности ее применения в условиях клиники. По результатам рандомизированного клинического исследования было установлено, что новая фармакологическая композиция в сочетании с местным применением минеральных гидрокарбонатных вод и синбитика в лечении пародонтита у данной категории пациентов эффективна. При сравнительном анализе полученных данных доказано, что применение новой фармакологической композиции в сочетании с местным применением минеральных вод и синбитика более эффективно, чем при использовании традиционного комплексного лечения пародонтита, что выражается в сокращении срока лечения обострения данного заболевания, отсутствии прогрессирования и стабильной ремиссии пародонтита.

Ключевые слова: *helicobacter pylori*, гастродуоденальная патология, комплексное лечение пародонтита, «Силативит», висмут трикалия дицитрат.

Адрес для переписки:

Орлова Екатерина Сергеевна
ГБОУ ВПО «Тюменский государственный медицинский университет» Минздрава России
625023, Тюмень, Одесская, д. 54
Тел. 8 (912) 99241-38
E-mail: dr.orlovaes@mail.ru

Correspondence address:

Orlova Ekaterina Sergeevna
Tyumen State Medical University of the Ministry of Health of Russia
625023, Tyumen, Odesskaya Str., 3
Phone: 8 (912) 99241-38
E-mail: dr.orlovaes@mail.ru

Образец цитирования:

Орлова Е. С., Брагин А. В.
«Комплексный подход к лечению воспалительных заболеваний пародонта у пациентов с *Helicobacter pylori*-ассоциированной гастродуоденальной патологией».
Проблемы стоматологии, 2016, Т. 12, № 2. С. 36-42.
doi: 10.18481/2077-7566-2016-12-2-36-42
© Орлова Е. С. и соавт., 2016

For citation:

Orlova E. S., Bragin A. V.
«An integrated approach to the treatment of inflammatory periodontal diseases in patients with *helicobacter pylori*-associated gastroduodenal pathology».
The actual problems in dentistry,
2016, Vol. 12, № 2, pp. 36-42.
DOI: 10.18481/2077-7566-2016-12-2-36-42

An integrated approach to the treatment of inflammatory periodontal diseases in patients with helicobacter pylori-associated gastroduodenal pathology

Orlova E. S., Bragin A. V.

Tyumen State Medical University, Tyumen, Russian Federation

The summary

With the purpose of increasing of the efficiency of the combination treatment of inflammatory periodontal diseases in patients with *Helicobacter pylori*-associated gastroduodenal pathologies a new spot-on pharmaceutical composition based on organosilicone glycerol hydrogel («Silativit») with the addition of specific against *Helicobacter pylori* active additives bismuthate tripotassium dicitrate was developed. The results of the new pharmaceutical compositions animals tests prove its safety for the clinic use. The results of randomized clinical studies have shown the new pharmaceutical composition in combination with the local application of bicarbonate mineral waters and synbiotic to be effective for the treatment of periodontal disease in such patients. The comparative analysis of the data obtained prove the use of a the new pharmaceutical compositions in combination with local application of mineral waters and synbiotic to be more effective than the traditional periodontitis combination therapy thanks to the reduction of the period of this disease exacerbations treatment, absence of progression and a stable remission of periodontitis.

Key words: *helicobacter pylori, gastroduodenal pathology, complex combination treatment of periodontitis, «Silativit», bismuthate tripotassium dicitrate.*

Введение

Более чем в 80% случаев заболевания пародонта протекают на фоне желудочно-кишечных заболеваний, что, несомненно, оказывает влияние на клинические проявления и течение пародонтита и обуславливает необходимость комплексного подхода у данной категории пациентов, включающего как стоматологическое лечение, так и выявление и лечение соматической патологии [2].

Открытие роли в патогенезе гастрита и других заболеваний гастроуденальной зоны *Helicobacter pylori* (*H. pylori*) послужило основой для революции в гастроэнтерологии, заключающейся в принципиально новом подходе к диагностике и лечению заболеваний органов пищеварения. Проблема хеликобактериоза на сегодняшний день касается не только гастроуденальной зоны, роль *H. pylori* установлена в патогенезе заболеваний сердечно-сосудистой системы, дыхательной системы, заболеваний крови, множества заболеваний органов пищеварения, в том числе полости

рта [7]. Доказано, что биотопы полости рта, являющиеся накопителями *H. pylori*, вызывают не только гастроуденальную патологию, но и могут быть причиной возникновения и усугубления клинического течения и лечения воспалительных заболеваний слизистой оболочки рта и тканей пародонта [4, 5]. Несмотря на имеющиеся значительные различия патогенетических особенностей *H. pylori*-ассоциированных заболеваний, их объединяет то, что после успешной эрадикации микроорганизма достигается полная либо частичная ремиссия болезни [6].

Большинством исследователей в качестве местных антимикробных препаратов в полости рта у пациентов с сочетанной *H. pylori*-ассоциированной патологией желудочно-кишечного тракта и воспалительными заболеваниями пародонта применялись хлоргексидин и метронидазолсодержащие препараты, что имеет ряд существенных недостатков: невысокая биодоступность, быстрота развития резистентных форм *H. pylori*, трудоемкость [3].

Указанные недостатки диктуют необходимость и актуальность поиска нового малотоксичного средства в удобной лекарственной форме для лечения воспалительных заболеваний пародонта, высокоспецифичного в отношении *H. pylori*.

Цель исследования

Оптимизация комплексного лечения больных пародонтитом на фоне *H. pylori*-ассоциированной гастродуоденальной патологии.

Материал и методы исследования

С целью выявления и анализа частоты встречаемости *H. pylori*-инфицированных пациентов, без указаний в анамнезе наличия гастродуоденальной патологии или проходивших гастроэнтерологическое обследование и лечение более 1 года назад и входящих в группы риска по инвазии *H. pylori* и развитию язвенной болезни, проведено скрининговое обследование 152 пациентов в возрасте 25-59 лет, обратившихся за терапевтической помощью (из них 51 мужчина, 101 женщина). Способ организации выборки имел простой случайный характер. Диагностика хеликобактериоза желудочно-кишечного тракта проводилась с использованием неинвазивного уреазного дыхательного теста «Хелик-скан» (АМА, Санкт-Петербург). Экспресс-диагностика *Helicobacter pylori* в полости рта осуществлялась холодным сухим быстрым уреазным тестом «Хелпил-тест» (АМА, Санкт-Петербург).

Изготовление новой фармакологической композиции, специфичной в отношении *H. pylori* для местного применения в полости рта, производилось в Институте органического синтеза им. И. Я. Постовского УрО РАН под руководством д.х.н. Т. Г. Хониной. Основой новой фармакологической композиции являлся кремний-органический глицерогидрогель – «Силативит» состава $\text{Si}(\text{C}_3\text{H}_7\text{O}_3)_4 \cdot 6\text{C}_3\text{H}_8\text{O}_3 \cdot 24\text{H}_2\text{O}$. Данный гель проявляет высокую транскутантную и противоотечную активность, оказывает ранозаживляющее и эпителизирующее действие, не токсичен (патент РФ №2255939, МПК А61К 47/30, 2005 г.).

В качестве активной лекарственной добавки использовался висмут трикалия дицитрата

формулы $[\text{HOC}(\text{CH}_2\text{COO})_2\text{COO}]_2\text{K}_3\text{Bi}$ [1]. В результате действия висмут трикалия дицитрата происходит разрушение цитоплазматических мембран бактерий, бактерии теряют способность адгезии к эпителиальным клеткам пациента и развивается апоптоз *H. pylori*. Экспериментальное исследование композиции было проведено с целью изучения ее общего и местного действия, оценки безопасности применения.

Эффективность проведенного комплексного лечения изучена на примере совокупной выборки в количестве 61 пациента с сочетанной патологией тканей пародонта и с верифицированной *H. pylori*-ассоциированной патологией желудка или двенадцатиперстной кишки, которым было проведено комплексное стоматологическое обследование с определением традиционных гигиенических и пародонтальных индексов, рентгенологическое обследование, измерение pH ротовой жидкости (индикаторные тест-полоски «Multistix», Bayer), идентификация *H. pylori* в полости рта (материал-содержимое пародонтальных карманов) (быстрый уреазный тест, цитологический метод, ПЦР (тест-система «Ампли-Сенс»).

Затем пациенты, соответствовавшие критериям включения в исследование, были рандомизированы на две группы: исследуемая группа и группа сравнения. В схеме комплексного лечения воспалительных заболеваний пародонта в исследуемой группе последовательно использовали разработанную фармакологическую композицию, которую вводят в пародонтальные карманы один раз в день в течение 5-6 дней в сочетании с полосканиями гидрокарбонатными минеральными водами («Обуховская-14») за 1,5 часа до еды и местным применением (инстилляцией в пародонтальные карманы) с синбиотиком «Нормофлорин-Д» со второй недели в течение 6-7 дней, имеющим в своем составе лакто- и бифидобактерии, обладающие антагонистическим действием в отношении *H. pylori* и стимулирующим рост нормальной микрофлоры. В группе сравнения был использован гель «Метрогил Дента» 1% в течение 10 дней.

В случае выявления патологических изменений со стороны слизистой оболочки рта или языка в комплексный план входили соответствующие схемы лечения данных нозо-

логических форм. Во всех случаях лечение пародонтита было комплексным с одновременным проведением системной стандартной эрадикационной терапии врачами-гастроэнтерологами. Включение в схему местного пролонгированного лечения пародонтита гидрокарбонатных вод и синбиотики осуществлялось в соответствии со «Стандартами диагностики и лечения кислотозависимых и ассоциированных с *Helicobacter pylori* заболеваний», 2013 год.

Данные анамнеза и клинических исследований пациентов регистрировались в созданной нами компьютерной программе, включающей в себя алгоритмы клинического обследования и лечения пациентов с заболеваниями пародонта, архив слайдов с фотографиями, возможность автоматического подсчета гигиенических и пародонтальных индексов (Свидетельство о государственной регистрации программы для ЭВМ № 2011616387) (рис. 1).

Статистическую обработку результатов проводили методами вариационной статистики. Для анализа динамики изменений показателей вариационных рядов вычисляли среднюю арифметическую величину (M) и стандартную ошибку средней арифметической (m). Определение показателя существенной разницы между двумя средними арифметическими и их стандартными ошибками проводили с помощью непарного t -критерия Стьюдента. Вариационная статистическая обработка данных и анализ корреляции при-

знаков проведены при помощи стандартных пакетов программ Excel 2007, STATISTICA и BIOSTAT для ПК.

Результаты исследования, их обсуждение

По полученным результатам экспертизы на лабораторных животных в соответствии с классификацией опасности лекарственных препаратов для клинического применения новая фармакологическая композиция на основе кремнийорганического глицеро-гидрогеля с добавлением висмут трикалия дицитрата относится к средствам IV класса малотоксичных лекарственных препаратов, не обладает сенсibiliзирующим и местно-раздражающим свойствами, что является свидетельством о безопасности применения в условиях клиники.

По результатам проведенного дыхательного теста выявлена высокая инфицированность *H. pylori* у 152 пациентов, обратившихся за терапевтической стоматологической помощью. У 106 испытуемых (69%), причем инфицированность мужчин выше, чем у женщин (80 и 64% соответственно), значимых различий в частоте обнаружения *H. pylori* в различных возрастных группах выявлено не было.

Пациенты при обращении предъявляли следующие жалобы: наличие твердых зубных отложений, периодическая кровоточивость и отечность десен, неприятный запах изо рта

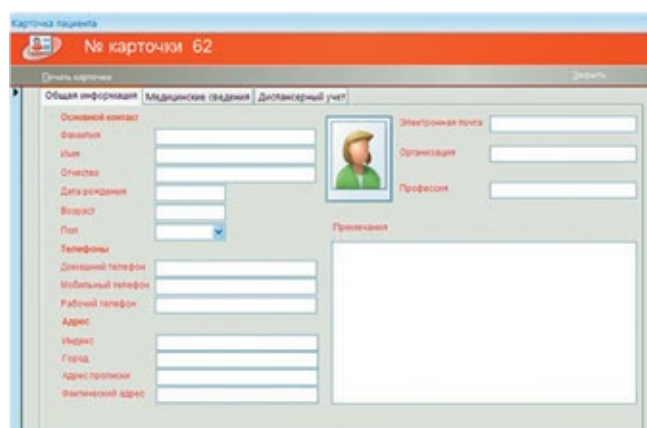
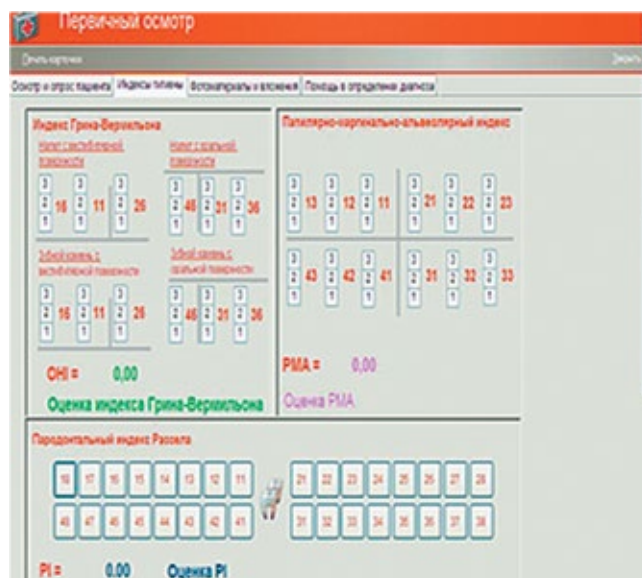

Рис. 1. Интерфейс компьютерной программы с возможностью базы данных



и гиперэстезия зубов, наличие кариозных полостей, ретенция пищи.

В 100% наблюдений установлены изменения со стороны тканей пародонта, при этом выявлено, что для большинства пациентов характерно наличие генерализованного пародонтита средней степени тяжести (рис. 2).

Анализ полученных данных позволил заключить, что состояние гигиены полости рта у пациентов с хеликобактериозом желудочно-кишечного тракта неудовлетворительное, воспалительный процесс десны ярко выражен.

При осмотре выявили такие патологические изменения слизистой оболочки рта, как ангулярный хейлит и сухость губ, отпечатки зубов на слизистой щек и языка, рецидивирующий афтозный стоматит (ХРАС), хронический атрофический кандидоз, десквамативный глоссит, красный плоский лишай, лейкоплакия (рис. 3).

У пациентов всех групп после проведенного лечения средним в 3,1 раза уменьшились показатели гигиенических индексов. Все больные отмечают резкое уменьшение или полное прекращение кровоточивости десен. При осмотре полости рта выявляется уплотнение десневых сосочков, изменение их окраски до бледно-розовой, прекращение выделения сукровично-

гнойного экссудата из пародонтального кармана при его пальпации.

Индекс РМА во 2-й группе до лечения был незначительно выше, чем в 1-й группе, после лечения значение индекса в 1-й группе составило $24,6 \pm 3,24$, что ниже, чем во 2-й группе ($26,50 \pm 2,19$).

Динамика индекса кровоточивости межзубных сосочков (РВІ) свидетельствует об уменьшении кровоточивости на 61% в 1-й группе, на 59% – во 2-й группе.

Наблюдается восстановление кислотно-щелочного баланса и смещение водородного показателя в сторону нейтральной или слабощелочной у пациентов первой группы на 1,1%, у группы сравнения – на 0,97%.

При сравнении показателей обнаружения *H. pylori* в полости рта до и после эрадикационной терапии получены статистически значимые различия, свидетельствующие об эффективности проведенного лечения. У обследованных больных 1-й группы до лечения этот показатель был положительным в 86% случаев, после консервативного лечения он составил 12%, тогда как в группе сравнения до лечения *H. pylori* был идентифицирован в 82% случаев, а после комплексного лечения был выявлен у 21% пациентов (рис. 4).

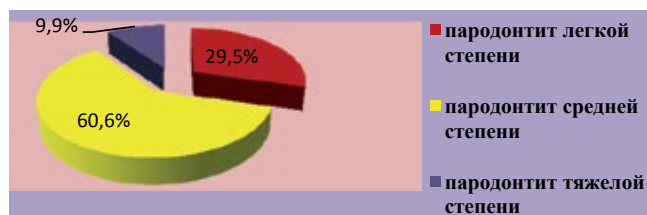


Рис. 2. Структура воспалительных заболеваний пародонта у пациентов с верифицированной *H. pylori*-ассоциированной патологией желудочно-кишечного тракта

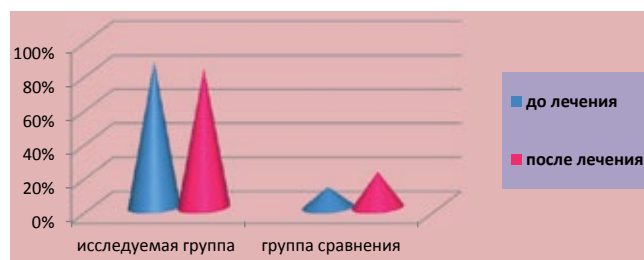


Рис. 4. Идентификация *H. pylori* в полости рта до и после лечения

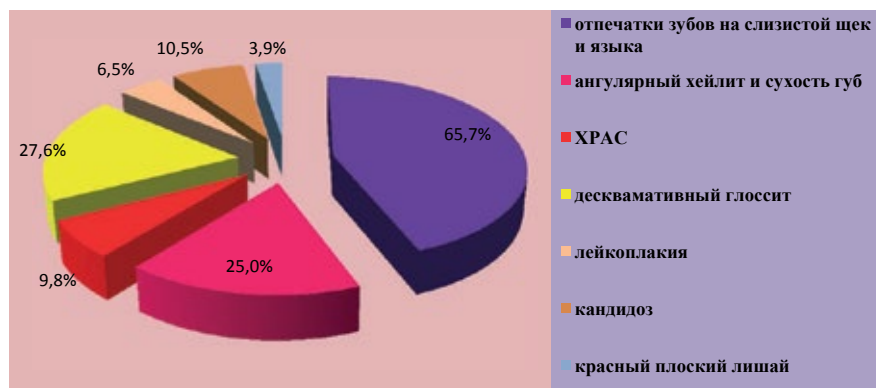


Рис. 3. Встречаемость патологических изменений слизистой оболочки рта при *H. pylori* контаминации гастродуоденальной зоны

Результаты комплексного лечения через один месяц показали, что при обследовании всех больных исследуемой группы отмечалась картина, соответствующая понятию ремиссии, отсутствовали болезненность, отек, гиперемия, кровоточивость десен. Клиническое улучшение подтверждалось положительной динамикой в исследуемой группе, изменениями клинических гигиенических и пародонтальных индексов и стойким результатом отсутствия идентификации *H. pylori* в полости рта. Из 30 больных группы сравнения через месяц почти 20% пациентов по-прежнему предъявляли жалобы на кровоточивость десен при чистке зубов и приеме твердой пищи. Клинические проявления обострения воспалительных заболеваний пародонта в группе сравнения подтверждались отрицательной динамикой гигиенических и пародонтальных индексов и положительным результатом идентификации *H. pylori* в полости рта.

Результаты обследования через 6 месяцев выявили возвращение клинических проявлений обострения пародонтита тяжелой степени тяжести у 2 пациентов исследуемой группы (6,4%). Результаты через полгода выявили в группе сравнения клинические проявления пародонтита у 46,6% пациентов и показали прогрессирование признаков пародонтита у одного пациента группы сравнения (3%).

Заключение

Оптимизация диагностики и лечения пародонтита у пациентов с фоновой патоло-

гией *H. pylori*-ассоциированной патологией желудочно-кишечного тракта является актуальной проблемой в связи с высокой встречаемостью на пародонтологическом приеме данной категории пациентов без указаний в анамнезе наличия гастродуоденальной патологии или проходивших гастроэнтерологическое обследование и лечение более 1 года назад и отсутствием готовых удобных в применении форм препаратов для антимикробного лечения воспалительных заболеваний пародонта, высокоспецифичного в отношении данной бактерии. Своевременная диагностика инвазии *H. pylori* на стоматологическом приеме и элиминация *H. pylori* в полости рта препятствует усугублению клинического течения воспалительных заболеваний пародонта и служит профилактикой реинфекции желудочно-кишечного тракта после курса системной эрадикационной терапии.

Новая фармакологическая композиция на основе кремнийорганического глицерогидрогеля с добавлением висмута трикалия дицитрата показала высокую эффективность. Достоверно установлено, что клиническая эффективность применения новой фармакологической композиции в сочетании с местным использованием минеральных вод и синбиотика в комплексном лечении пародонтита выше, чем при использовании традиционной схемы местной антибактериальной терапии, что выражается в сокращении срока лечения обострения данного заболевания, отсутствии прогрессирования и стабильном состоянии ремиссии пародонтита.

Литература

1. Акмалова Г. М., Орлова Е. С., Брагин А. В., Нагаева М. О., Хонина Т. Г., Шадрин Е. В. Средство лечения пародонтита и заболеваний слизистой оболочки рта, ассоциированных с геликобактерной инфекцией и способ его применения // Патент России №2549445.– 2015.
2. Инновационные технологии в диагностике и лечении воспалительных заболеваний пародонта/ [под ред. Г. И. Ронь].– Екатеринбург: УГМА, 2011.– С. 23.
3. Орлова Е. С., Брагин А. В. Оптимизация лечения пародонтита у больных с язвенной болезнью желудка и двенадцатиперстной кишки, ассоциированной с *Helicobacter pylori* инфекцией // Медицинская наука и образование Урала.– 2015.– № 1.– С. 157-161.
4. Нейзберг Д. М., Стюф И. Ю. Роль эктопических очагов *Helicobacter pylori* при хроническом генерализованном пародонтите // Пародонтология.– 2011.– № 2 (59).– С. 10-13.
5. Чобанов Р. Э., Мамедов Р. М.. Особенности заселения разных суббиотопов полости рта *Protozoa* и *Helicobacter pylori* при воспалительных заболеваниях пародонта // Пародонтология.– 2010.– Том XV, 3 (56).– С. 29-30.
6. Шкаредная О. В. Комплексный подход к диагностике и лечению заболеваний слизистой оболочки полости рта у пациентов с хроническими гастритами: дис. ... канд. мед. наук.– Н. Новгород, 2013.– С. 124.

References

1. Akmalova G.M., Orlova E.S., Bragin A.V., Nagaeva M.A., Khonina T.G., Shadrina E.V. Treatment of periodontitis and diseases of the oral mucosa associated with Helicobacter infection and the method of its application // Patent of Russia №2549445.– 2015.
2. Innovative technologies in the diagnosis and treatment of inflammatory periodontal diseases/ [ed. by G.I. Rohn].– Ekaterinburg: UGMA, 2011.– P. 23.
3. Orlova E. S., Bragin A. V. Optimization of periodontitis treatment in patients with gastric ulcer and duodenal ulcer associated with Helicobacter pylori infection // Medical science and education of the Urals.– 2015.– №. 1.– P. 157-161.
4. Neisberg D.M., Styuf I.Y. Role of ectopic biotopes of Helicobacter pylori in chronic periodontitis // Periodontology.– 2011.– №2 (59).– P. 10-13.
5. Chobanov R.E., Mamedov R.M. Features of the settlement of different subbiotopes oral Protozoa and Helicobacter pylori in inflammatory periodontal diseases // Periodontology.– 2010.– Tom XV, 3 (56).– P. 29-30.
6. Schkaredniy O.V. Comprehensive approach to the diagnosis and treatment of diseases of the mucosa of the oral cavity in patients with chronic gastritis: dis.... kand. med. nauk.– N. Novgorod, 2013.– P. 124.

Авторы:

Орлова Е. С., аспирант кафедры ортопедической и хирургической стоматологии ГБОУ ВПО «Тюменский государственный медицинский университет» Минздрава России (г. Тюмень)

Брагин А. В., д. м. н., профессор, заведующий кафедрой ортопедической и хирургической стоматологии ГБОУ ВПО «Тюменский государственный медицинский университет», декан стоматологического факультета ГБОУ ВПО «Тюменский государственный медицинский университет» Минздрава России (г. Тюмень)

Поступила 31.05.16
Принята к печати 02.06.16

Authors:

Orlova E. S., graduate student of Department of orthopedic and surgical dentistry Tyumen State Medical University (Tyumen, Russian Federation)

Bragin A. V., MDDr, professor, head of Department of orthopedic and surgical dentistry Tyumen State Medical University, the dean of the faculty of dentistry of the Tyumen State Medical University (Tyumen, Russian Federation)

Received 31.05.16
Accepted 02.06.16