

АНАЛИЗ ЭФФЕКТИВНОСТИ НОВОЙ ФАРМАКОЛОГИЧЕСКОЙ КОМПОЗИЦИИ И МАЗИ АЦИКЛОВИР ДЛЯ ЛЕЧЕНИЯ ГЕРПЕТИЧЕСКОГО ГИНГИВОСТОМАТИТА

Актуальность

В настоящее время общепризнанной является концепция комплексного лечения герпетической инфекции [2]. В последние десятилетия мнение исследователей по вопросу местного и общего лечения герпетической инфекции менялось неоднократно, что связано с изменением отношения к проблеме в целом.

Отечественными и зарубежными авторами установлен ряд особенностей патогенеза вируса, убедительно доказывающий необходимость местной терапии. Во-первых, собственно в эпителиальных клетках происходит полный цикл репродукции ВПГ и выход полноценных вирионов. Во-вторых, наряду с общим иммуносупрессивным действием ВПГ вызывает подавление и местных факторов защиты слизистой оболочки и кожи в очаге поражения. В-третьих, в ряде работ при электронной микроскопии гистологических препаратов кожи были получены данные о наличии возбудителя в виде провируса в местах традиционных клинических проявлений даже в период ремиссии заболевания [1, 2, 3, 4].

На первое место при лечении герпетической инфекции выходят противовирусные и иммуностропные средства. В настоящее время наиболее популярны препараты, относящиеся к группе ациклических нуклеозидов (мазь Ацикловир и ее аналоги) [1, 2]. Вместе с этим они имеют ряд существенных недостатков, ограничивающих их применение. К таковым могут быть отнесены невысокая биодоступность, недостаточная эффективность при местном применении вне комплексной терапии; невозможность достижения полной элиминации вируса из организма; быстрота развития резистентных форм вирусов; наличие побочных эффектов (рвота, головная боль, диарея и др.); развитие гиперчувствительности к препарату; неудобная схема применения (высокая частота нанесения – 5-7 раз в сутки); ограниченность применения при беременности и кормлении грудью (прохождение через гемоплацентарный барьер) [1, 2].

Указанные недостатки наиболее часто используемых в клинической практике местных противовирусных препаратов диктуют необходимость и актуальность поиска новых местных противовирусных средств [3, 4].



Мандра Ю.В.

д.м.н., доцент,
заведующая кафедрой
пропедевтики
и физиотерапии
стоматологических
заболеваний ГБОУ ВПО
УГМУ, г. Екатеринбург,
jmandra@mail.ru



Ваневская Е.А.

очный аспирант,
ассистент кафедры
пропедевтики
и физиотерапии
стоматологических
заболеваний ГБОУ ВПО
УГМУ, г. Екатеринбург,
vanevs@mail.ru

Резюме

Новая фармакологическая композиция на основе кремний-органического глицерогидрогеля с добавлением Триазавирин эффективна в комплексном лечении герпетического гингивостоматита. Лабораторные и клинические исследования установили, что эффективность применения новой фармакологической композиции в комплексном лечении герпетического гингивостоматита выше, чем при использовании традиционного противовирусного препарата Ацикловир. Полученные результаты подтверждаются данными основных и дополнительных методов.

Ключевые слова: герпетический гингивостоматит, новая фармакологическая композиция, Триазавирин.

COMPARISON OF EFFICIENCY OF NEW PHARMACOLOGICAL COMPOSITION AND OINTMENTS ACYCLOVIR FOR TREATING HERPETIC GINGIVOSTOMATITIS

Mandra J.V., Vanevskaya E.A.

The summary

The new pharmaceutical composition for the treatment of herpetic gingivostomatitis was synthesized. It contains an antiviral ingredient Triazavirin. The base of composition is silicone glycerohydrogel. The purpose of research - clinical and laboratory study and compare the efficacy of a new pharmaceutical composition and Acyclovir ointment in complex treatment of herpetic gingivostomatitis. The study group № 1 was presented 53 patients, study group № 2 was 54. All patients were assigned to a comprehensive treatment of herpetic gingivostomatitis. We use a new pharmaceutical composition in the study group № 1 and traditional local antiviral drug acyclovir ointment 5% in the study group number 2. It is well established that the effectiveness of a new pharmaceutical composition in the complex treatment of herpetic gingivostomatitis higher than when using conventional antiviral drug acyclovir. Results are supported by basic and advanced techniques.

Keywords: herpetic gingivostomatitis, new pharmaceutical composition, Triazavirin.

Цель исследования

Клинико-лабораторное изучение и сравнение эффективности новой фармакологической композиции и мази Ацикловир в комплексном лечении больных герпетическим гингивостоматитом.

Задачи исследования

1. Разработать новую фармакологическую композицию на основе кремнийорганического глицерогидрогеля с добавлением Триазавирина для местного лечения герпетического гингивостоматита;

2. Оценить эффективность клинического применения новой фармакологической композиции на основе кремнийорганического глицерогидрогеля с добавлением Триазавирина в комплексном лечении герпетического гингивостоматита;

3. Сравнить эффективность применения новой фармакологической композиции и традиционного противовирусного препарата Ацикловир в комплексном лечении герпетического гингивостоматита.

Содержание проекта

Для проведения исследования была изготовлена новая фармакологическая композиция. В качестве основы композиции был использован кремнийорганический глицерогидрогель состава $\text{Si}(\text{C}_3\text{H}_7\text{O}_3)_4 \cdot 6\text{C}_3\text{H}_8\text{O}_3 \cdot 24\text{H}_2\text{O}$. Данный гель проявляет высокую транскутанную и противоотечную активность, оказывает ранозаживляющий эффект, благоприятно влияет на процессы эпителизации. Он не токсичен (патент РФ № 2255939, МПК А61К 47/30, 2005 год).

На основе данного геля был предложен состав новой фармакологической композиции, содержащей в качестве противовирусного ингредиента Триазавирин. Триазавирин – противовирусный препарат семейства азолоазинов, являющийся синтетическим аналогом пуриновых нуклеозидов (гуанина). Триазавирин ($\text{C}_5\text{H}_7\text{N}_6\text{NaO}_5\text{S}$) – натрия 7-метилтио-3-нитро-4-оксо-1,4-дигидро[1, 2, 4] триазоло[5,1-с] [1, 2, 4] триазин-1-ид дигидрат. Основным механизмом действия триазавирина является ингибирование синтеза вирусных РНК и репликации геномных фрагментов. Триазавирин обладает широким спектром противовирусной активности в отношении РНК- и ДНК-содержащих вирусов (преимущественно РНК).

Композиция изготовлена в Институте органического синтеза им. И.Я. Постовского УрО РАН (д.м.н. О.Н. Чупахин, д.м.н. Т.Г. Хонина, асп. И.Н. Тосова) в соответствии с договором о сотрудничестве с Уральской Государственной Медицинской Академией от 17 марта 2006 г. и переданы для исследования.

Клиническая характеристика больных и эффективность проведенного комплексного лечения изучены на примере совокупной выборки в количестве 107 пациентов с диагнозом герпетический гингивостоматит по МКБ-10 (1997 г.) (B00.2). Клиническое обследование и лечение пациентов с герпетическим гингивостоматитом проведено на базе терапевтического отделения №2 Много-

профильной стоматологической поликлиники УГМУ в период с сентября 2011 по январь 2014 года (гл. врач – к.м.н., доцент Т.Н. Стати) ГБОУ ВПО УГМУ Минздрава России (ректор – д.м.н., профессор С.М. Кутепов).

Критериями включения пациентов в исследование были:

1) данные анамнеза настоящего заболевания (частота появления герпетических высыпаний на СОПР и коже лица свыше 2 раз в год);

2) наличие клинических проявлений герпетической инфекции, позволяющих поставить диагноз герпетический гингивостоматит (B00.2);

3) наличие достоверных критериев постановки диагноза герпетический гингивостоматит (B00.2) по данным дополнительных методов исследования (положительный результат иммунолюминесцентного исследования методом РИФ);

4) информированное согласие пациентов на проведение исследования.

Критерии исключения пациентов из исследования:

1) данные анамнеза настоящего заболевания (частота появления герпетических высыпаний на СОПР и коже лица менее 2 раз в год);

2) отсутствие выраженных клинических проявлений герпетической инфекции, позволяющих поставить диагноз герпетический гингивостоматит (B00.2);

3) отсутствие достоверных критериев для постановки диагноза герпетический гингивостоматит (B00.2) по данным дополнительных методов исследования (отрицательный результат иммунолюминесцентного исследования методом РИФ);

4) наличие острых и обострение хронических инфекционных заболеваний;

5) присоединение бактериальной инфекции;

6) наличие соматической патологии в стадии декомпенсации (тяжелая сопутствующая патология сердечно-сосудистой системы, органов дыхания, пищеварения, печени, системы крови);

7) несоблюдение протокола исследования, отказ больного от проведения исследования.

В соответствии с данными критериями в исследовании приняли участие пациенты молодого возраста (25-44 года в соответствии с классификацией возрастных групп по ВОЗ). Средний возраст составил 37,3 года. Среди них 66,36% составили женщины и 33,64% – мужчины.

Всем пациентам, принявшим участие в исследовании, было проведено комплексное стоматологическое обследование, включавшее основные и дополнительные методы.

Для объективации оценки интенсивности боли у пациентов проводилось изучение их состояния с использованием визуально-аналоговой шкалы боли (ВАШ).

После этого с целью получения объективных данных о клинико-функциональных изменениях в полости рта у пациентов была оценена интенсивность кариеса зубов, использованы традиционные гигиенические и пародонтальные индексы. Для оценки интен-

сивности поражения кариесом зубов был использован индекс КПУ (3); для оценки гигиенического состояния полости рта рассчитывали упрощенный индекс гигиены полости рта ОНI-S (Green – Vermillion, 1964); для оценки динамики изменения воспалительных явлений в пародонте в процессе лечения использовали папиллярно-маргинально-альвеолярный индекс (РМА) в модификации С.Рарга (1960).

Методы лабораторного исследования были использованы с целью подтверждения предварительного и постановки окончательного диагноза, оценки степени выраженности патологического процесса и определения эффективности проводимого лечения. Для подтверждения диагноза герпетический гингивостоматит (В00.2) всем пациентам было проведено иммунолюминесцентное исследование мазка эпителия СОПР. Для определения состояния секреторного иммунитета в полости рта было использовано исследование общих и иммунологических показателей РЖ пациентов. Изучение общей реакции организма пациентов на воспалительный процесс, вызванный настоящим заболеванием, оценивали по показателям общего и биохимического анализа крови.

Проведено одноцентровое рандомизированное клинико-лабораторное открытое контролируемое исследование. Исходя из поставленных задач, указанные 107 пациентов были рандомизированы на две группы.

Исследуемая группа №1 была представлена 53 пациентами (34 женщины и 19 мужчин в возрасте от 25 до 44 лет). Исследуемая группа №2 составила 54 пациента (35 женщин и 19 мужчин в возрасте от 25 до 44 лет).

Затем пациентам всех групп было назначено комплексное лечение герпетического гингивостоматита

(В00.2), включавшее общие противовирусные препараты, иммуномодуляторы, общеукрепляющие средства, витамины и местные противовирусные препараты. В исследуемой группе №1 в качестве местного противовирусного средства была использована новая фармакологическая композиция; в исследуемой группе №2 – традиционный местный противовирусный препарат мазь Ацикловир 5%.

Результаты и их обсуждение

Результаты основных методов обследования.

После проведения комплексного лечения пациентов всех групп отмечалось улучшение состояния. При клиническом обследовании пациентов исследуемой группы №1 уже на 2-3 сутки после начала проведения комплексного лечения пациенты отмечали отсутствие жалоб на зуд и жжение. При внешнем осмотре и осмотре полости рта на СОПР, красной кайме губ и коже лица определялись корочки и эрозии в стадии эпителизации.

На 3-4 сутки отмечалось отсутствие жалоб на зуд, жжение и наличие высыпаний на СОПР и красной кайме губ. При внешнем осмотре и осмотре полости рта видимые патологические элементы отсутствовали.

При клиническом обследовании пациентов исследуемой группы №2 на 4 сутки после начала проведения комплексного лечения пациенты отмечали отсутствие жалоб на зуд и жжение. При внешнем осмотре и осмотре полости рта на СОПР, красной кайме губ и коже лица определялись корочки и эрозии в стадии эпителизации.

На 5 сутки отмечалось отсутствие жалоб на зуд, жжение и наличие высыпаний на СОПР и красной кайме губ. При внешнем осмотре и осмотре полости рта видимые патологические элементы отсутствовали.

Таким образом, средний срок заживления патологических элементов в исследуемой группе №1 составил 3-4 суток, в исследуемой группе №2 – 5 суток.

Результаты дополнительных методов обследования.

Результаты оценки эффективности комплексного лечения с использованием визуально-аналоговой шкалы боли.

Результат оценки показателей визуально-аналоговой шкалы боли пациентов представлен на графике (рис. 1).

Результаты оценки уровня боли среди пациентов исследуемых групп показали отсутствие ее в исследуемой группе №1 к 3 суткам, в исследуемой группе №2 – к 4 суткам наблюдения.

Результаты индексной оценки эффективности комплексного лечения.

Результаты комплексного стоматологического обследования пациентов всех групп свидетельствуют об улучшении их стоматологического статуса. Показатель индекса интенсивности кариеса зубов КПУ за период наблюдения ни в одной из исследуемых групп изменениям не подвергся.

Гигиеническое состояние полости рта пациентов достоверно улучшилось в обеих исследуемых группах. Вместе с этим более выраженное улучшение гигиениче-

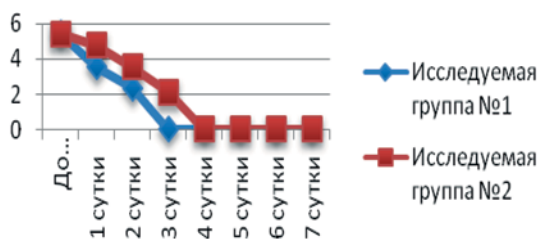


Рис. 1. Результаты оценки состояния пациентов с использованием визуально-аналоговой шкалы боли

Таблица 1

Иммунологические показатели РЖ пациентов до и после комплексного лечения

Показатели		Исследуемая группа №1	Исследуемая группа №2
ЛФ, нг/мл	До	15075±3032,7	145000±2052,6
	После	6764,8±1104,3	7565,3±1006,0
с ИГ А, мг/мл	До	208,6±36,1	210±34,6
	После	90,7±15,1	95,6±25,4
ИФ-а, пг/мл	До	26,3±7,9	25±6,4
	После	23,8±5,6	23,2±2,3

36-й Московский
международный
стоматологический
форум и выставка



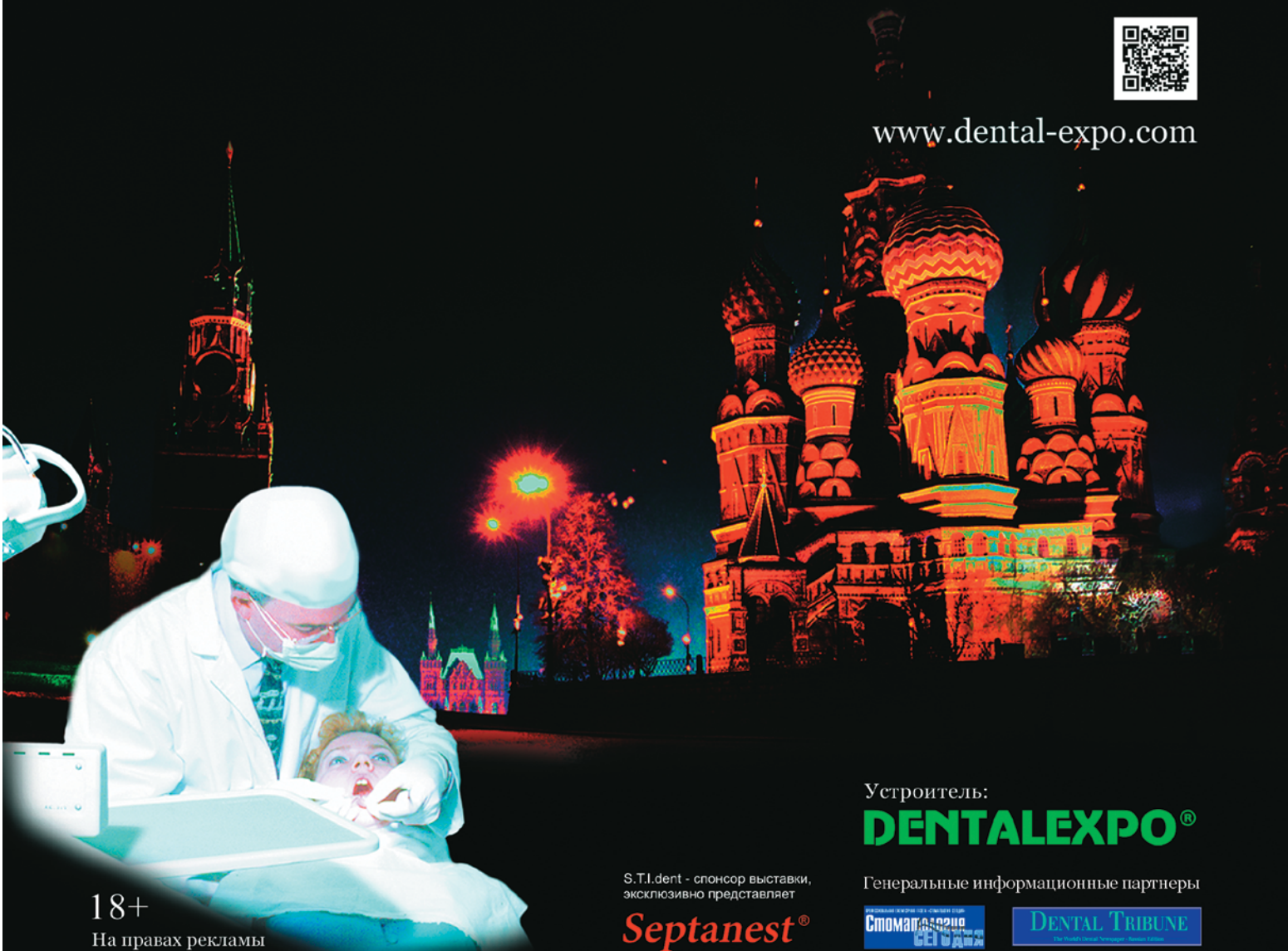
Дентал Экспо

29 сентября - 2 октября 2014

Москва, Крокус Экспо
павильон 2, залы 5, 7, 8
Проезд: м. "Мякинино"



www.dental-expo.com



Устроитель:

DENTALEXPO®

S.T.I.dent - спонсор выставки,
эксклюзивно представляет

Septanest®

Генеральные информационные партнеры



18+

На правах рекламы

ского состояния полости рта наблюдалось у пациентов исследуемой группы №1 и №2 (снижение значений индекса на 1,8 балла против 1,7 балла соответственно). Улучшение гигиенического состояния полости рта пациентов исследуемых групп может быть связано с проведением профессиональной гигиены полости рта в процессе комплексного лечения, повышением качества индивидуальной гигиены полости рта в результате подбора методов и средств гигиены и обучения, а также уменьшением воспалительных явлений в полости рта в результате лечения, препятствующих качественной чистке зубов.

Результаты клинического стоматологического обследования свидетельствуют о достоверном уменьшении явлений воспаления в тканях пародонта в обеих исследуемых группах по данным оценки индекса РМА. Так, в исследуемой группе №1 установлено снижение воспаления тканей пародонта в результате комплексного лечения на 12,3%, а в исследуемой группе №2 – на 9,9% соответственно. Полученные результаты могут быть связаны в первую очередь со стиханием местного воспалительного процесса в полости рта в результате проведенного комплексного лечения. Соответственно, меньшие значения индекса воспаления десны свидетельствуют о большей эффективности местного лечения в исследуемой группе №1 по сравнению с исследуемой группой №2.

Результаты оценки эффективности комплексного лечения путем изучения показателей РЖ.

Анализ динамики показателей РЖ свидетельствует об уменьшении воспаления в полости рта пациентов обеих исследуемых групп.

При изучении общих показателей РЖ установлено, что в обеих исследуемых группах произошло уменьшение содержания белка и количества лейкоцитов. Уменьшение содержания белка в РЖ в исследуемой группе №1 произошло на 32,6%, в исследуемой группе №2 – на 22,2%.

Показатель содержания лейкоцитов в РЖ также наглядно отражал угасание воспалительного процесса в полости рта пациентов исследуемых групп. Так, в исследуемой группе №1 снижение показателя составило 6,97 раза, в исследуемой группе №2 – 5,3 раза.

Изменения иммунологических показателей соответствуют изменениям стоматологического статуса пациентов и динамике общих показателей РЖ.

Так, в результате проведенного лечения наблюдалось снижение уровня ЛФ в РЖ пациентов исследуемых групп (в исследуемой группе №1 в 1,88 раза, в исследуемой группе №2 – в 1,45 раза).

Уровень SIgA также понизился в обеих группах (в исследуемой группе №1 в 2,03 раза, в исследуемой группе №2 – в 1,75 раза).

Отмеченные изменения иммунологических показателей РЖ (ЛФ и SIgA) отражают снижение явлений воспаления у пациентов исследуемой группы №1 и №2 в результате проведенного комплексного лечения. Кроме того, более детальный анализ данных показателей отражает большую скорость снижения показателей воспалительного процесса в исследуемой группе

№1, а значит, и большую эффективность лечения, назначенного пациентам исследуемой группы №1.

Вместе с этим изменения уровня ИФ-а в результате назначенного комплексного лечения не столь наглядно отражают сокращение признаков воспаления в полости рта. У пациентов исследуемой группы №1 снижение ИФ-а составило 10,5%, у пациентов исследуемой группы №2 – 8,2%. Возможно, это косвенно указывает на то, что отсутствие повышения уровня интерферонов в РЖ отражает состояние сниженной иммунореактивности и определяет возможность инфицирования и развития патологического процесса.

Результаты оценки эффективности лечения путем изучения показателей крови.

Изучение результатов общего анализа крови пациентов по окончании периода наблюдения свидетельствует о достоверном снижении показателей, отражающих воспалительный процесс. В частности установлено снижение количества лейкоцитов и СОЭ у пациентов обеих исследуемых групп. В исследуемой группе №1 снижение лейкоцитоза составило 49,1%, в исследуемой группе №2 – 36,2%.

Кроме того, по показателю СОЭ в обеих исследуемых группах также отмечалось улучшение. В исследуемой группе №1 уровень СОЭ крови снизился на 56,25%, в исследуемой группе №2 – на 40%.

Таким образом, результаты общего анализа крови пациентов подтверждают снижение уровня неспецифических показателей воспаления, а значит, эффективность проводимого комплексного лечения.

Выводы

1. Новая фармакологическая композиция на основе кремнийорганического глицерогидрогеля с добавлением Триазавирина эффективна в комплексном лечении герпетического гингивостоматита.
2. Достоверно установлено, что эффективность применения новой фармакологической композиции в комплексном лечении герпетического гингивостоматита выше, чем при использовании традиционного противовирусного препарата Ацикловир. Полученные результаты подтверждаются данными основных и дополнительных методов.

ЛИТЕРАТУРА

1. Evaluation of the in vitro skin permeation of antiviral drugs from penciclovir 1% cream and acyclovir 5% cream used to treat herpes simplex virus infection/ N.Hasler-Nguyen, D.Shelton, G.Ponard, M.Bader, M.Schaffrik, P.Mallefet // *Dermatology, BMC.* – 2009. – №9. – P. 3.
2. Resistance of Herpes Simplex Viruses to Nucleoside Analogues: Mechanisms, Prevalence, and Management / J.Piret, G.Boivin // *Antimicrobial agents and chemotherapy.* – 2011. – №2.
3. Anti-herpes simplex virus activities of Eugenia caryophyllus (Spreng.) Bullock and S.G.Harrison and Essential oil, Eugenol/ Y.Tragoopua, A.Jatisatien// *Phytotherapy research.* – 2007. – №21. – P.1153-1158.
4. Antiviral effects of blackberry extract against herpes simple virus type 1/ Robert J.Danaher, Chumnei Wang, Jin Dai, Russel J.Mumper, Craig S.Miller// *Oral Surg Oral Med Pathol Oral radiol Endod.* – 2011. – №112. – P.31-35.