

АТРОФИЯ, КОСТНАЯ ПЛАСТИКА И ИМПЛАНТАЦИЯ: КОНЦЕПЦИЯ

Предисловие

Эта статья посвящена в первую очередь вниманию начинающих врачей-имплантологов. Она должна послужить холодным душем для тех, кто больше рассчитывает на чудо-материалы или технологии, чем на свои собственные руки и голову. Прошу опытных врачей и производителей не судить меня строго.

I. Назад в будущее

Хороший результат лечения – это отсутствие жалоб, это удовлетворенные ожидания пациента, это надежное (т.е. надолго) восстановление жевательной функции и эстетики.

Здесь, как это часто бывает в медицине, практика ушла дальше теории. И если условно разделить наш мир на «ученых» и «практиков», то, вместе работая над усовершенствованием процесса имплантации, первые часто усложняют план лечения (хирургические вмешательства и ортопедические конструкции). Практикующие же врачи, наоборот, пытаются упростить лечение, сократить его сроки, уменьшить себестоимость, не теряя при этом в качестве.

Опыт – это отсутствие лишних движений, это рациональность и эффективность. Как правило, большинство опытных врачей стремятся к простоте, считая, что самое правильное и надежное решение, скорее всего, не будет очень сложным. Но, по словам одного из наших коллег: «Тяжело сохранить трезвый рассудок среди тысяч изображений прекрасных улыбок и бесконечной рекламы». Нас манят невиданными результатами тысячи продавцов счастья. Внимание врачей все время уводят в сторону от совершенствования личного мастерства. Мы уже благополучно пережили первую волну бума имплантации, идеи «фикс» секрета в поверхности, в соединении абатмента, почти успокоились в отношении дизайна внутрикостной части, отбились от лазерной атаки лечения всего-всего (и ничего конкретно), пережили волну нанобума. Но по-прежнему мы остаемся один на один с пациентом и его проблемой.

Мы часто ищем секрет успеха вовне. Однако скрывается он внутри, а результаты лечения зависят в большей степени от нашего мастерства, нежели от применяемых материалов и даже технологий.

Безусловно, прогресс не остановить и наступление технологий неизбежно. Цивилизация неот-



Полупан П.В.

врач-стоматолог, челюстно-лицевой хирург, аспирант кафедры ЧЛХ и хирургической стоматологии МОНКИ им. М.Ф. Владимирского, p_polupan@mail.ru

Резюме

Автором на основании клинического опыта проводится анализ эффективности распространенных костных заменителей и перспективы других методов остеопластики. Предлагается минимальное использование чужеродных материалов и показываются преимущества применения одноэтапного протокола и монолитных имплантатов перед общепринятыми методиками при атрофии альвеолярных отростков. В статье также предлагается концепция сохранения естественных зубов.

Ключевые слова: костная пластика, костные заменители, одноэтапная имплантация, монолитные имплантаты, естественные зубы.

ATROPHY, BONE-GRAFTING AND IMPLANTATION: CONCEPT

Polupan P.V.

The summary

The author on the basis of clinical experience analyses the effectiveness of common bone substitutes and reviews prospects of other bone-grafting methods. It is offered to use minimum of enthetic materials, also the advantages of using single-stage protocol and one-phase implants are shown as compared to generally accepted methods in case of the atrophy of the alveolar ridge. Article also supports the concept of conservation of natural teeth.

Keywords: bone grafting, bone substitutes, single-stage implantation, one-phase implants, natural teeth.

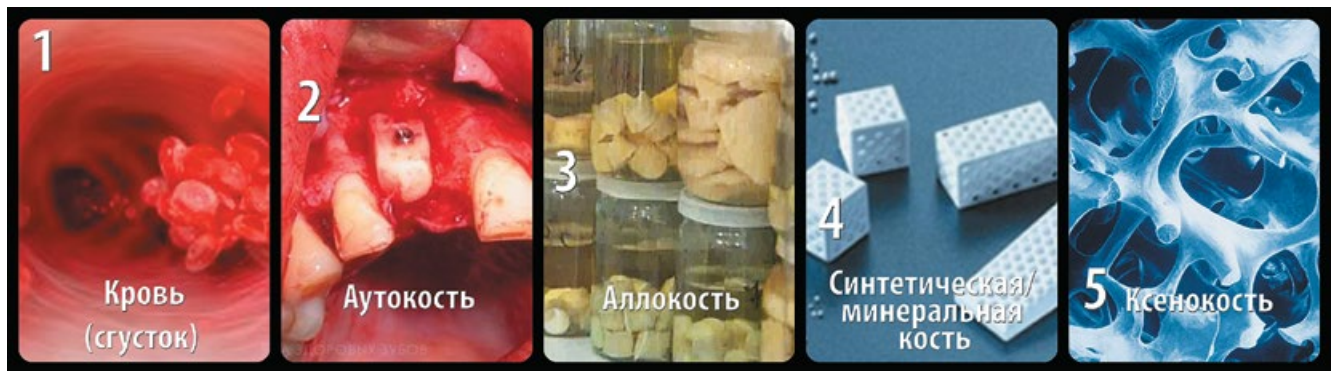

Рис. 1. Рейтинг клинической остеогенной эффективности изолированно используемых материалов

вратимо меняет наше рабочее место и саму нашу работу, так же как время незаметно меняет наши лица и улицы наших городов. Однако без рук и интеллекта врача ни одна технология не работает.

II. Чем больше бутерброд, тем меньше от него останется

Проблема костной пластики занимает в настоящее время умы большинства врачей-«имплантологов».

Врачи, занимающиеся имплантацией, все время сталкиваются с дефицитом объема альвеолярной кости, это составляет не менее 30% клинических случаев. Реконструкция кости в стоматологии представляет собой сложную задачу, а результаты непредсказуемы и часто неудовлетворительны. Но всегда ли она необходима? И можно ли без нее обойтись?

Опыт подсказывает, что очень часто можно, а установка имплантатов без костной пластики (ее непредсказуемых и нестабильных в долгосрочной перспективе результатов) и остеопластических материалов является предпочтительной.

Сейчас на гребне волны костные заменители. Все хотят пересаживать/переставлять, наращивать/добавлять, подсыпать/накрывать. И вопрос стоит так: «Что же из всего этого работает?».

Имея 10-летний опыт наблюдения установленных имплантатов в сочетании с костной пластикой, могу сказать, что индуктивно/кондуктивные свойства остеопластических материалов сильно переоценены. Их практический рейтинг говорит не в пользу большинства современных костных заменителей (рис. 1). Результаты применения их в пародонтологии (т.е. тогда, когда одной из границ костного дефекта является корень зуба) очень сомнительны и, по моему мнению, они здесь не работают совсем.

Ни один из материалов не имеет такой остеогенный потенциал, как собственная кровь (кровяной сгусток) и регионарные/мезенхимальные стволовые клетки, содержащиеся (хоть и в небольшом количестве) в губчатом веществе всех

костей. По сути, только они обладают истинной остеоиндуктивной способностью.

Так как же можно избежать костной пластики?

Во-первых, необходимо в полной мере использовать сохранившийся костный ресурс по высоте и ширине, выбирать максимально возможный размер, подходящую модель имплантата (рис. 2). Чтобы максимально использовать альвеолярный гребень, избегайте «слепых» операций (без разрезов), так вы будете лучше оценивать анатомические условия. Распространенной ошибкой является сильная перестраховка и использование чрезмерно коротких/тонких имплантатов (рис. 3).

Во-вторых, применяйте методики минимального препарирования, остеотомии, расщепления альвеолярного гребня, используйте местную костную стружку. Пластика мягких тканей обязательна в решении сложных эстетических задач, создание вестибулярного объема является для этого важным условием. Имплантаты являются искусственными опорами для протезирования, и они должны стоять ТАМ и ТАК, как если бы эти опоры были однокорневыми зубами.

Старая парадигма имплантологии «ставим туда, где можно, а ортопед как-нибудь разберется» давно изменилась на «ставим так, как надо для протезирования», т.е. на месте и по аксиальной оси будущего зуба. Использование угловых абатментов

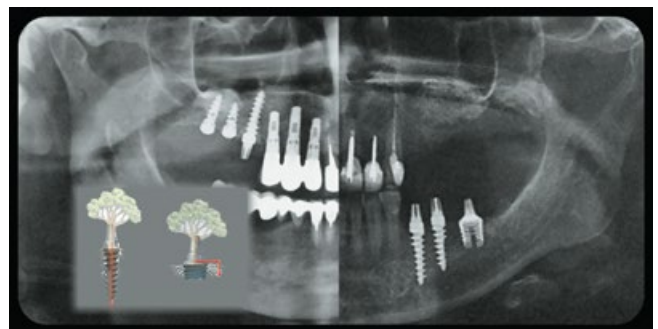


Рис. 2. Различные модели имплантатов

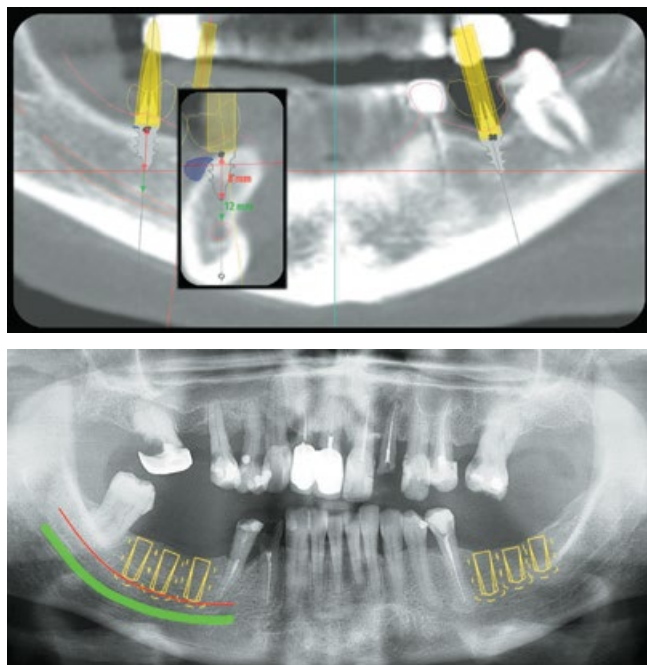


Рис. 3. Типичная ошибка планирования имплантации: использование коротких имплантатов (красным цветом); оптимистичный прогноз костной пластики (синим цветом)

является решением, но тем не менее это попытка исправить неидеальное положение имплантата.

Неопытные врачи часто имеют завышенные ожидания, делают операции ради самих операций (ради искусства). При этом совсем забывают о цели лечения, путая ее со средствами, а между тем, нашим пациентам нужны не имплантаты, а ЗУБЫ.

Чем больше костной пластики, тем меньше врачебные ожидания и результат совпадают. Про сложные составные конструкции с применением винтов, блоков, пластин, губки и стружки можно сказать, что «чем больше бутерброд, тем меньше от него в итоге останется».

III. Новый горизонт

Что же делать, если без костной пластики обойтись нельзя?

Самые распространенные методики в случае небольших дефектов – это направленная регенерация кости (GBR) и аутогенные костные трансплантаты (область подбородка, косая линия тела нижней челюсти). Но при аутогенной трансплантации костных блоков ожидаемая резорбция составляет от 50% до полностью неудачного исхода.

Костная пластика действительно необходима только в случаях больших дефектов, и здесь может потребоваться большой забор материала (гребень подвздошной кости, ребро, малоберцовая кость, свод черепа), вплоть до микрохирургических операций, и это компетенция стационаров челюстно-лицевой хирургии. В амбулаторной сто-

матологической практике (имплантологии) такие вмешательства являются чрезмерными.

Использование препаратов аутологичной крови (тромбоцитарные концентраты – PRP, PRF, PRG, FRB) недостаточно для увеличения объема кости, но эффективно как дополнительный фактор послеоперационной защиты/поддержки мягких тканей (в тромбоцитах содержится большое количество факторов роста). Фактически это объемные, быстро резорбирующиеся мембраны.

Эффективный метод увеличения высоты альвеолярного отростка – дистракционный остеосинтез. Так, применение вертикального дистрактора позволяет увеличивать высоту кости на 1 мм в день, но для успеха этого метода необходима достаточная ширина альвеолярного отростка, высокая квалификация хирурга и готовность пациента.

Перспективным, но еще неотработанным выглядит сочетанное применение костных заменителей и костного морфогенетического протеина (BMP-2) и мультипотентных мезенхимальных стволовых клеток – ММСК (Mesenchymal Stem Cells). Метод такой костной пластики (MSC + костный заменитель; BMP-2 + костный заменитель) исключает необходимость в дополнительном заборе костной ткани (при небольших дефектах).

BMP-2 относится к семейству факторов роста (т.н. гистогормоны). Этот сигнальный белок является истинным остеоиндуктором, он определяет интенсивность физиологического ремоделирования/регенерации кости и управляет процессом трансформации стволовых клеток в хрящевые, а затем в костные. Промышленно его производят с помощью методов генной инженерии (2,5 мг ≈ 2500\$).

Научно-доказательная база вполне достаточна и для клинического применения метода с использованием ММСК, хотя назначать его следует с большой осторожностью. Самый доступный метод их получения – костный мозг самого пациента (из гребня подвздошной кости под местной анестезией). Стволовые клетки костного мозга лучше подходят, чем полученные из жировой ткани, а простой их концентрат не уступает в эффективности при более сложной процедуре их культивирования. В качестве источника этих клеток используется также пульпа молочных зубов. Такие свежееудаленные зубы можно уже сегодня сдавать на обработку и криохранение в специализированные организации (20 лет ≈ 2300 евро).

IV. Долго жуешь – долго живешь

Сохранение естественных зубов максимально долгое время является нашей приоритетной задачей. Врачу-стоматологу здесь необходим междисциплинарный подход. Хирург-стоматолог часто не видит

потенциал эндодонтических/реставрационных/ортопедических методов лечения и настаивает на удалении вполне поддающихся лечению зубов. Еще более радикальный (узкий) взгляд на проблему могут иметь обособившиеся в последнее время «имплантологи». Сегодня мы регулярно наблюдаем это в журналах и во многих презентациях иностранных и наших «звезд». Их стремление во что бы то ни стало удалить естественные зубы для установки имплантатов можно объяснить либо переоценкой возможностей, либо алчностью. Это вызывает, по меньшей мере, недоумение. Мы, врачи, являемся для наших пациентов обладателями некоего «тайного знания», мы пользуемся их доверием и имеем определенную власть над их волей. Этим нельзя злоупотреблять! Я часто наблюдаю такой подход в клиниках, продающих необоснованно большой объем и дорогое лечение, аргументируя это новыми технологиями, материалами и т.п. Медицина должна быть минимально инвазивной, а продавать мы должны в первую очередь свои знания/опыт/мастерство (т.е. время).

Даже идеально выполненная коронка на имплантате всегда будет уступать (идеальной) коронке на естественном зубе. Протезирование на имплантатах является абсолютной альтернативой только съемному протезированию и относительной альтернативой протезированию на естественных зубах. Недостатки есть у обоих методов, нужно хорошо взвесить все «за» и «против». К тому же, имплантаты (и другие искусственные опоры) никогда не заменят комфорт и жевательные ощущения естественных зубов.

Чем позже наступит «третья смена зубов» – тем лучше!

Не следует расширять показания к удалению зубов, многие из этих показаний являются всего лишь недостаточной компетентностью, работайте над улучшением врачебного мастерства. В вашей практике, кстати, практически исчезнут сложные удаления.

Естественное жевание является залогом долголетия. Старая пословица «Долго жуешь – долго живешь» указывает не только на длительность пережевывания пищи во время еды. Есть в ней и другой, скрытый «тайный» смысл. Сохранение своих естественных зубов является «запасом здоровья». Поскольку раньше «третья смена зубов» была недоступна и шансы на долголетие имели лишь те, кто максимально долго сохранял свои зубы.

Эпилог

Используйте в полной мере имеющийся объем кости, не «мельчите» в размере имплантата.

Используйте другие конфигурации имплантатов, если это позволяет избежать костной пластики (короткие/широкие).

Старайтесь (если это возможно) уйти от применения остеопластических материалов, работая с аутологичными/местными тканями. Минимальное использование костнопластических материалов увеличивает предсказуемость результата лечения. Применяйте остеопластические материалы только в многостеночных дефектах.

Не торопитесь удалять естественные зубы! Очень многие из них вполне можно сохранить.

Постоянно работайте над улучшением собственных навыков, ведь «зубной врач начинает оцѣниваться по его способности излѣчивать бользни зубовъ и сосѣднихъ съ ними частей, оцѣнивается по способности оперировать, и по тѣмъ приѣмамъ, которые направлены къ сохраненію зубовъ».

ЛИТЕРАТУРА

1. **Знаменский Н.Н.** О значеніи одонтологіи и о современном состояніи ея на Западѣ и въ Россіи. Медицинское обозрѣніе. – 1885, XXIII. – С. 442-453.
2. **Зорина А.И., Зорин В.Л., Черкасов В.Р.** PRP в эстетической медицине // Экспериментальная клиническая дерматокосметология. – 2013. – №6. – С. 10-21.
3. **Никитин Д.А.** Хирургическое лечение и реабилитация больных с дефектами, деформациями и атрофией нижней челюсти с применением инновационных технологий. Автореф. дис. ... канд. мед. наук. – М., 2012.
4. **Пелегрине А.А.** Стволовые клетки в имплантологии. Dental Tribune Россия. 2013. – №6 (12). С. 1-3.
5. **Полупан П.В.** Имплантация: перезагрузка. Одноэтапный протокол и монолитные имплантаты. // Проблемы стоматологии. – 2014. – №2. – С. 48-53.
6. **Полупан П.В.** Одноэтапная имплантация – новый горизонт в имплантологии. Dental Tribune Россия. 2014. – №1 (13). С. 6-8.
7. **Пьетурссон Б.Е., Кароуссис Й., Бюргин У., Браггер У., Ланг Н.П.** Удовлетворенность пациента от лечения имплантатами (результаты долговременного 10-летнего группового исследования) // Dental Magazine. – 2013. – №10 (118). – С. 110-116.
8. **Семенов П.С.** Использование костного морфогенетического белка для стимуляции остеорегенерации. // Вестник ВолГУ. Серия 9. Вып. 1. – 2013. – С. 81-83.
9. **Смбатян Б.С.** Восстановление костной ткани при лечении пациентов с использованием дентальных имплантатов в различных клинических ситуациях. Автореф. дис. ... докт. мед. наук. – М., 2012.
10. **Толстов Д.А., Богдан В.Г.** Тромбоцитарные концентраты: классификация, технологии получения, биологические эффекты // Военная медицина: научно-практический рецензируемый журнал. – Минск. – 2012. – №3. – С. 141-144.
11. **Флетчер Г.** Азбука питания. // Новый человек, Петроград. – 1915. – 307 с.
12. **Jung R.E., Glauser R., Schärer P., Hammerle C., Sailer H.F., Weber F.E.** Влияние rhBMP-2 (рекомбинантного человеческого костного морфогенетического протеина) на направленную костную регенерацию у людей. Рандомизированное контролируемое клиническое и гистоморфометрическое исследование. // Новое в стоматологии. – 2004. – №5. – С. 23-27.
13. **Krezlik E., Krezlik A.** Single-phase implantation of 24 implants in upper and lower jaw with immediate function loading // Implantologie Journal. – №5, 2003.