

## ОЦЕНКА СОМАТИЧЕСКОЙ ПАТОЛОГИИ У ПАЦИЕНТОВ С КРАСНЫМ ПЛОСКИМ ЛИШАЕМ СЛИЗИСТОЙ ОБОЛОЧКИ ПОЛОСТИ РТА

Красный плоский лишай слизистой оболочки полости рта характеризуется полиморфизмом симптомов клинического проявления и тяжелым, длительным рецидивирующим течением [5]. КПЛ – это воспалительное, иммунозависимое заболевание кожи и слизистых оболочек, характеризующееся хроническим рецидивирующим течением, торпидностью к проводимой традиционной терапии, полиморфизмом клинических проявлений и возможностью опухолевой трансформации [1]. Частота встречаемости изолированных форм КПЛ слизистой оболочки рта (СОР) за последние 20 лет увеличилась в 2 раза и составляет на сегодняшний день 30-35% в общей структуре стоматологической заболеваемости [6]. Многочисленными исследованиями подтверждено, что КПЛ отличается от других дерматозов частотой сочетания с соматическими заболеваниями различных систем органов: сердечно-сосудистой системы, желудочно-кишечного тракта, гепатобилиарной системы, эндокринной системы, нервной системы. Ассоциация красного плоского лишая с другими заболеваниями позволила выделить ряд синдромов: сочетание эрозивно-язвенной формы красного плоского лишая с сахарным диабетом и гипертонической болезнью в литературе известно как синдром Гриншпана – Потеева [2, 3, 4, 8]. Установлено, что сахарный диабет и гипертоническая болезнь представляют собой своеобразную диэнцефальную патологию, связанную порочным кругом: гипертония в сосудистой системе поджелудочной железы способствует развитию сахарного диабета, который усугубляет корково-диэнцефальные расстройства, лежащие в основе гипертонической болезни [2, 4]. Особое значение в возникновении красного плоского лишая имеют нарушения функций печени и пищеварительного тракта [5]. Исследователями установлено, что наличие хронической полисистемной соматической патологии у пациентов с КПЛ значительно усугубляет клиническое течение, снижает эффективность лечения и ухудшает прогноз основного заболевания [1, 2, 7].



**Григорьев С.С.**

д.м.н., доцент кафедры пропедевтики и физиотерапии стоматологических заболеваний ГБОУ ВПО УГМУ, г. Екатеринбург, svet\_anel11@mail.ru



**Жовтяк П.Б.**

соискатель кафедры пропедевтики и физиотерапии стоматологических заболеваний ГБОУ ВПО УГМУ, г. Екатеринбург

### Резюме

В статье представлены результаты исследования фоновой патологии у больных с различными формами красного плоского лишая. В структуре соматической патологии у пациентов с КПЛ СОР доминируют заболевания желудочно-кишечного тракта и гепатобилиарной системы. Хроническая полисистемная патология превалирует у пациентов с более тяжелой (эрозивно-язвенной) формой КПЛ.

*Ключевые слова:* красный плоский лишай, соматическая патология.

### ANALYSIS OF GENERAL DISEASE IN PATIENTS WITH ORAL LICHEN PLANUS

Grigoriev S.S., Zhovtyak P.B.

### The summary

The article presents recent data of occurrence frequency of general disease in patient with oral lichen planus (OLP). Analysis identified dominant disease of the gastrointestinal tract, hepatobiliary system. Polysystem chronic pathology is prevalent in patients with more severe (erosive-ulcer) form of OLP.

*Keywords:* oral lichen planus, general disease.

## Цель исследования

Оценить частоту выявления нозологических форм соматической патологии у пациентов с красным плоским лишаем слизистой полости рта. Сравнить результаты исследования фоновой патологии у больных с различными формами КПЛ СОР.

## Материалы и методы исследования

В условиях стоматологической клиники УГМУ проведено обследование 34 пациентов с КПЛ: 27 женщины (79,4%) и 7 мужчин (20,6%), в возрасте от 47 до 79 лет, с длительностью заболевания от 3-х месяцев до 10 лет. Среди обследуемых – 19 (55,9%) человек с изолированным поражением СОР, 15 (44,12%) пациентов – со смешанной (кожно-слизистой) формой КПЛ. Типичная форма КПЛ выявлена у 16 пациента (47,06%), эрозивно-язвенная форма КПЛ – у 12 пациентов (35,29%), экссудативно-гиперемическая форма КПЛ – у 6 больных (17,65%). Группу сравнения представлена 32 здоровыми обследуемыми.

Обследование пациентов с КПЛ включало сбор анамнеза, данные общеклинического исследования, в том числе заключения участкового терапевта, эндокринолога, гастроэнтеролога, дерматолога, кардиолога, иммунолога. Основным методом исследования являлся клинико-эпидемиологический метод, а так же метод статистического мониторинга.

## Результаты исследования и их обсуждение

При анализе сопутствующей соматической патологии у обследованной группы пациентов с КПЛ установлено превалирование патологии желудочно-кишечного тракта (79%), в том числе гепатобилиарной системы (31%): хронический гастрит, хронический колит, язва желудка, язва двенадцатиперстной кишки, дисбиозы желудочно-ки-

шечного тракта, вирусный и токсический гепатит, хронический холецистит, дискинезия желчевыводящих путей.

Среди фоновой патологии высокая частота характерна также для заболеваний эндокринной системы (43%): сахарный диабет, нарушения гормонального фона у женщин. Сердечно-сосудистая патология выявлена у 67% пациентов: гипертоническая болезнь, аритмия, ишемическая болезнь, варикозная болезнь, атеросклероз, вегетососудистая дистония. Нарушение неврологического статуса: лабильная психика, склонность к эмоциональным стрессам, канцерофобия наблюдались у 72% обследуемых. У 36% больных выявлены признаки вторичного иммунодефицита: детекция вируса Эпштейн-Барра, вируса простого герпеса 1 и 2 типов, цитомегаловируса, вируса гепатита В (рис. 1).

Необходимо отметить, что наличие фоновой соматической патологии обнаружено у всех пациентов с КПЛ, в 100% случаев.

Анализируя полученные данные, установлено, что хроническая полисистемная патология доминирует у пациентов с эрозивно-язвенной формой КПЛ (62%), а у пациентов с типичной формой регистрируется реже (11%) (рис. 2).

## Выводы

1. Соматический статус у больных КПЛ СОР в 100% отягощен фоновой патологией.
2. В структуре соматической патологии у пациентов с КПЛ СОР доминируют заболевания желудочно-кишечного тракта и гепатобилиарной системы.
3. Хроническая полисистемная патология превалирует у пациентов с более тяжелой (эрозивно-язвенной) формой КПЛ.

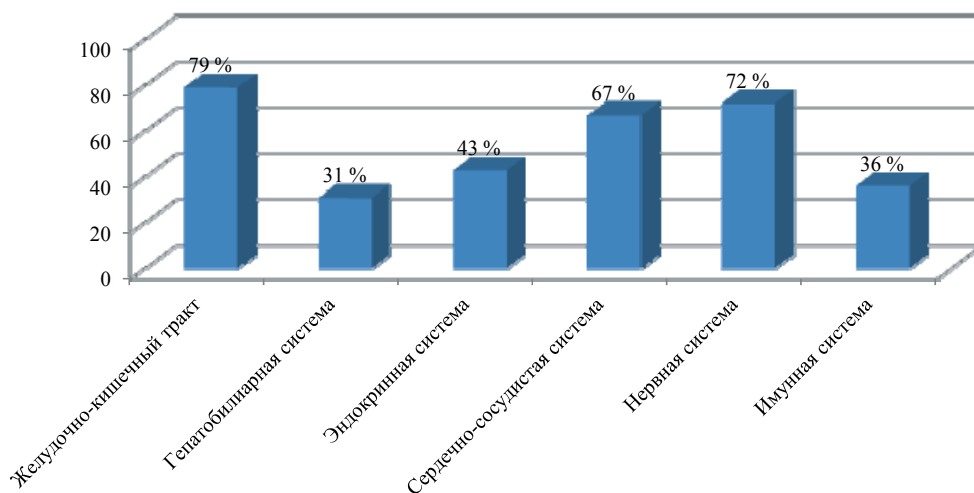
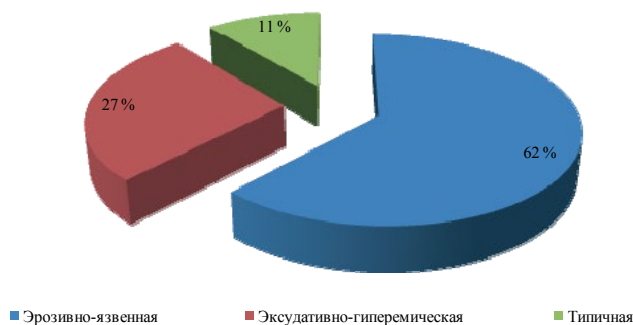


Рис. 1. Частота соматической патологии у пациентов с КПЛ СОР



**Рис. 2. Частота полисистемной соматической патологии с эрозивно-язвенной, экссудативно-гиперемической, типичной формами КПЛ СОР**

### ЛИТЕРАТУРА

- Белева Н.С.** Совершенствование диагностики и комплексного лечения в системе диспансеризации больных красным плоским лишаем слизистой оболочки полости рта: автореф. дис. ... канд. мед. наук: 14.01.14/ Белева Наталья Сергеевна. – 2010. – 25 с.
- Кубанова А.А.** Дерматовенерология (Клинические рекомендации/ Российское общество дерматовенерологов)/ Под ред. А.А.Кубановой. – М.: ДЭК-Пресс, 2010. – 428 с.
- Молочков В.А.** Клинические особенности различных форм красного плоского лишая / В.А.Молочков, А.А.Прокофьев, М.А.Бобров, О.Э.Переверзева // Российский журнал кожных и венерологических болезней. – 2011. – №1. – С. 30-36.
- Ронь Г.И.** Современные представления об этиологии и патогенезе красного плоского лишая слизистой оболочки рта / Г.И.Ронь, А.А.Епишова // Проблемы стоматологии. – 2011. – № 4. – С. 15-17.
- Сурдина Э.Д.** Современные представления о ведущих факторах развития и лечении красного плоского лишая с проявлениями на слизистой оболочке рта / Э.Д.Сурдина, А.В.Цимбалитов, Ю.А.Кравчук, А.И.Каспина // Вестник Санкт-Петербургского университета. Серия 11: Медицина. – 2011. – №4. – С. 112-118.
- Ханова С.А.** Лечение красного плоского лишая слизистой оболочки полости рта (практические рекомендации) / С.А.Ханова, С.В.Сирак, И.А.Копылова и др.// Современные проблемы науки и образования. – 2013. – №3.
- Lavanya N.** Oral lichen planus: An update on pathogenesis and treatment / N.Lavanya, P.Jayanthi, Umadevi K.Pao, K.Ranganathan // J. Oral Maxillofac Pathol. – 2011. – Vol. 15(2). – P. 127-132.
- Srinivas K.** Oral lichen planus – Review on etiopathogenesis/ K.Srinivas, K.Aravinda, P.Ratnakar, N.Nigam, S.Gupta// National Journal of Maxillofacial Surgery. – 2011. – Vol. 2. – P. 15-16.

**МАСТЕРДЕНТ**  
Торговая компания  
«Мастер Дент»

Автоклав BES-15 L-B-LED

Апексолокатор VOW Rayrex 5

Стоматологическая установка ZA-208 C

Дистиллятор STILLO

Турбинный наконечник TOSI FOSHAN со светом

Фотополимеризатор «SLC-VIII»

Компрессор стоматологический DK-50-10 I

Ультразвуковая мойка Ultrasonic Cleaner CDS-200B

Устройство для запечатывания пакетов Legrin 210HC

Скалер ультразвуковой Woodpecker UDS-L LED с фиброоптикой

**ЦЕНА КОМПЛЕКТА**  
**270 000 руб.**

620146 г.Екатеринбург, ул. Чкалова, 124, тел./факс: (343) 287-50-50, 200-90-55  
e-mail: masterdent1@mail.ru www.masterdent-ural.ru