

МИНИСТЕРСТВО ЗДРАВООХРАНЕНИЯ РОССИЙСКОЙ ФЕДЕРАЦИИ
ФЕДЕРАЛЬНОЕ ГОСУДАРСТВЕННОЕ БЮДЖЕТНОЕ ОБРАЗОВАТЕЛЬНОЕ
УЧРЕЖДЕНИЕ ВЫСШЕГО ОБРАЗОВАНИЯ
«УРАЛЬСКИЙ ГОСУДАРСТВЕННЫЙ МЕДИЦИНСКИЙ УНИВЕРСИТЕТ»

ОСОБЕННОСТИ ОПРЕДЕЛЕНИЯ ЦЕНТРАЛЬНОГО СООТНОШЕНИЯ ЧЕЛЮСТЕЙ ПРИ ПОВТОРНОМ ПРОТЕЗИРОВАНИИ

Учебное пособие

Екатеринбург
2022

УДК 616.314-77

ББК 56.6

М 64

Печатается по решению Ученого совета стоматологического факультета
ФГБОУ ВО УГМУ Минздрава России
от 20.01.2022 г. (протокол № 01)

М 64 Мирсаев Т. Д.

Особенности определения центрального соотношения челюстей при повторном протезировании: Учебное пособие/Мирсаев Т. Д., — Екатеринбург: Издательский Дом «ТИРАЖ», 2022. — 22 с.

ISBN 978-5-6053641-2-2

Обобщены данные современных исследований о методике определения центрального соотношения челюстей. Материал иллюстрирован 12 рисунками. Учебное пособие предназначено для врачей-стоматологов, преподавателей, аспирантов, клинических ординаторов, студентов стоматологических факультетов.

Составитель:

Мирсаев Тимур Дамирович, к. м. н., доцент кафедры ортопедической стоматологии и стоматологии общей практики

Ответственный редактор:

Жолудев Сергей Егорович, доктор медицинских наук, профессор, декан стоматологического факультета, заведующий кафедрой ортопедической стоматологии и стоматологии общей практики ФГБОУ ВО «Уральский государственный медицинский университет» Минздрава России

Рецензенты:

Филимонова Ольга Ивановна, доктор медицинских наук, профессор, заведующая кафедрой ортопедической стоматологии и ортодонтии ФГБОУ ВО «Южно-Уральский государственный медицинский университет» Минздрава России;
Брагин Александр Витальевич, доктор медицинских наук, профессор, директор института стоматологии, заведующий кафедрой ортопедической и хирургической стоматологии с курсом ЛОР-болезней ФГБОУ ВО «Тюменский государственный медицинский университет» Минздрава России

УДК 616.314-77

ББК 56.6

© Автор, 2022

© ФГБОУ ВО УГМУ

Минздрава России, 2022

ISBN 978-5-6053641-2-2

ОСОБЕННОСТИ ОПРЕДЕЛЕНИЯ ЦЕНТРАЛЬНОГО СООТНОШЕНИЯ ЧЕЛЮСТЕЙ ПРИ ПОВТОРНОМ ПРОТЕЗИРОВАНИИ

Вопросы:

1. Что такое центральная окклюзия (ЦО)?
2. Что такое центральное соотношение челюстей?
3. Определение понятий «высота нижнего отдела лица в состоянии относительного функционального покоя жевательных мышц», «высота нижнего отдела лица в центральной окклюзии», «межалвеолярная высота».
4. Методы определения высоты нижней отдела лица?
5. Последовательность и методика определения центрального соотношения челюстей при анатомо-функциональном способе определения высоты нижнего отдела лица.
6. Определение центрального соотношения челюстей с помощью аппарата АОЦО.
7. Определение центрального соотношения челюстей с помощью электромиостимуляции и кинезиографии.

Представленный клинический этап при протезировании больных с полным отсутствием зубов авторы интерпретируют многообразно и называют определение прикуса, определение центральной окклюзии, определение центрального соотношения челюстей (Бетельман А. И., Бынин Б. Н., 1947; Курляндский В. Ю., 1953, и др.). Б. Р. Вайнштейн (1974) называет этот этап «определение ориентиров для построения элементов прикуса».

Центральная окклюзия — это положение, с которого нижняя челюсть начинает свой путь и в котором его завершает.

Центральная окклюзия — положение функциональное, а не статическое. В течение жизни высота центральной окклюзии меняется и зависит от стертости и наличия жевательных зубов. Состояния эти сочетаются с изменениями в ВНЧС.

Центральная окклюзия характеризуется максимальным контактом всех режущих и жевательных поверхностей зубов;

мышцы в положении центральной окклюзии развивают наибольшую тягу.

Имеется возможность зафиксировать снижение мышечной тяги между центральной окклюзией и снижением высоты прикуса, а при повышении высоты центральной окклюзии разница в мышечной тяге не определяется (Воронов А. П., 1986), и в этом положении происходит наиболее эффективное дробление пищи, собственно жевательные и височные мышцы на обеих сторонах сокращаются одновременно и равномерно, средняя линия лица совпадает с линией, проходящей между центральными резцами верхней и нижней челюстей, суставные головки располагаются у основания скатов суставных бугорков.

Л. В. Ильина-Маркосян (1973) ввела понятие о «Привычной окклюзии», которая характеризуется различными смещениями нижней челюсти. При этих смещениях отсутствует координированная работа жевательной мускулатуры и ВНЧС.

Brill и соавт. (1959) различают еще и ретрузивное (крайне заднее) положение нижней челюсти, из которого она не может быть смещена дистально, так как ее смещение ограничивают связки сустава. При ретрузивном положении нижняя челюсть смещается кзади от центральной окклюзии на 0,5–1 мм и в 90% случаев не совпадает с центральной окклюзией. Перечисленные положения нижней челюсти по отношению к верхней необходимо знать, так как в клинической практике с ними иногда приходится встречаться.

При протезировании больных, у которых отсутствуют все зубы, определяют центральное соотношение челюстей, а не центральную окклюзию, так как на этом этапе имеются восковые окклюзионные валики, а не зубные ряды.

Определить центральное соотношение челюстей — это, значит, определить наиболее оптимальное в функциональном отношении положение нижней челюсти по отношению к верхней в трех взаимно перпендикулярных плоскостях — вертикальной, сагиттальной и трансверсальной.

По А. С. Щербакову, Е. Н. Гаврилову, В. Н. Трезубову, Е. Н. Жулёву, центральное положение нижней челюсти в пространстве лицевого скелета определяется сомкнутыми в центральной

окклюзии зубными рядами. А при отсутствии зубов — головками нижней челюсти, занимающими в суставных ямках симметричное наиболее дистальное непринужденное положение, когда еще возможны трансверсальные движения нижней челюсти. Соотношение верхней и нижней челюсти, когда нижняя находится в центральном положении, также называется центральным.

Выявление центрального соотношения челюстей при наличии зубов-антагонистов не составляет большого труда. Сложнее сделать это, если утрачены все зубы. Если в первом случае все сводится лишь к определению и регистрации центральной окклюзии зубов, то во втором необходимо определить наиболее выгодное в функциональном отношении положение челюстей в трех взаимно перпендикулярных плоскостях: фронтальной, сагиттальной и горизонтальной, не имея указанных ориентиров.

Естественно, что с усложнением задачи увеличивается и возможность ошибок.

При определении центрального соотношения челюстей в случае полного отсутствия зубов необходимо учитывать состояние *относительного функционального покоя жевательной мускулатуры*. Его следует рассматривать как начальный и конечный момент любого движения нижней челюсти (предокклюзионное состояние). Жевательная мускулатура при этом находится в состоянии некоторого тонуса (функционального), причем степень сокращения отдельных мускулов — минимальная, дающая относительный покой (физиологическое равновесие) всей жевательной мускулатуре.

Состояние относительного физиологического равновесия клинически характеризуется свободным смыканием губ при наличии промежутка между зубными рядами — 2–4 мм в среднем.

Суставная головка при этом находится у основания ската суставного бугорка.

Расстояние между двумя точками, расположенными в вертикальной плоскости на верхней и нижней челюстях в центральном их соотношении (Subnasale, расположенная у основания перегородки носа, и Gnation — самая выступающая часть

подбородка), носит название функциональной высоты нижнего отдела лица. При присутствии антагонизирующих пар зубов при плотном их смыкании в состоянии центральной окклюзии и при максимальном сокращении мускулатуры определяют окклюзионную высоту или морфологическую высоту нижнего отдела лица в центральной окклюзии, которая уменьшена по сравнению с высотой физиологического покоя в среднем на 2–3 мм.

По этому, чтобы получить высоту нижнего отдела лица в центральной окклюзии, необходимо от высоты нижнего отдела лица в положении относительного функционального покоя вычесть 2–3 мм ($H_{ц. ок.} = H_{пок.} - 2-3 \text{ мм}$).

Так же имеется понятие *«межальвеолярная высота»*. Им принято обозначать расстояние между краями десен антагонизирующих челюстей при наличии зубов и между альвеолярными дугами при потере зубов во фронтальном отделе. Межальвеолярная высота так же, как и высота нижнего отдела лица, индивидуально различна и устанавливается при центральном смыкании зубных рядов. Межальвеолярная высота и высота нижнего отдела лица взаимосвязаны при отсутствии антагонизирующих зубов. При наличии антагонизирующих зубов возможно увеличение межальвеолярной высоты за счет атрофии альвеолярного отростка и тела челюстей без изменения высоты нижнего отдела лица.

Для определения высоты нижнего отдела лица предложены методы: анатомический, антропометрический, анатомо-функциональный, фотографический.

Анатомический метод основан на восстановлении правильной конфигурации лица протезируемого. Гизи и Келлер (Kehler) рекомендуют для определения высоты прикуса пользоваться следующими анатомическими признаками, обеспечивающими эстетический оптимум лица: губы не западают, спокойно, без напряжения соприкасаются друг с другом на всем протяжении; носогубные складки ясно выражены, углы рта приподняты; круговая мышца рта свободно функционирует.

Анатомический метод является весьма субъективным, поэтому в клинике в настоящее время используются антропоме-

трический и анатомо-физиологический методы определения высоты нижнего отдела лица.

Антропометрический метод основан на принципе пропорциональности строения человеческого тела и, в частности, отдельных частей лица.

Антропометрических методов несколько. Наиболее распространены следующие.

1. *Канторовича* — деление лица на 3 равные части (1 — от границы волосистой части лба до середины линии надбровных дуг — верхняя, или церебральная, треть лица; 2 — от середины линии надбровных дуг до края крыла носа — средняя, или респираторная, треть лица; 3 — от края крыла носа до нижней части подбородка — нижняя, или дигестивная, треть лица). С возрастом увеличивается верхняя треть лица (отодвигается граница волосистой части лба), уменьшается нижняя треть лица (вследствие потери зубов); относительно неизменной остается только средняя часть лица, измерив которую, легко получить высоту нижнего отдела лица.

2. *Водсворта-Уайта* (видоизменение метода Канторовича) — деление лица на две равные части: от середины зрачка до линии смыкания губ и от основания крыла носа до нижней части подбородка.

3. *Юпитца* — деление лица в крайнем и среднем отношениях циркулем золотого сечения. Цейсинг [Zeising, 1854] указывал, что человеческое тело проявляет в своих отдельных частях пропорции «золотого сечения». Золотое сечение — это деление в крайнем и среднем отношении. Делить лицо или его часть в крайнем и среднем отношении — значит делить на две неравные части, из которых большая относится к целому так, как меньшая относится к большей. Для практического применения принципа «золотого сечения» Герингером (1893) был изобретен циркуль, указывающий автоматически точку золотого деления и потому названный им «золотым циркулем». Он состоит из двух частей: большого (наружного) и малого (внутреннего) циркулей, расположенных друг к другу в обратном направлении. Точка вращения ножек малого циркуля лежит на линии, соединяющей острия ножек наружного циркуля, и при всех положениях делит эту линию в крайнем и среднем

отношениях. Пользуясь данной методикой при определении высоты нижней трети лица у беззубых больных, прикусные валики корректируют до тех пор, пока точка вращения малого циркуля не ляжет на вершину кончика носа, при сохранении наружной ножки циркуля на точке Gnation.

Фотографический метод определения высоты нижнего отдела лица.

Проводят измерения расстояния между центрами зрачков на фотографии и у пациента, определяют расстояние между подносовой и подбородочной точками на фотоснимке пациента (рис. 1).

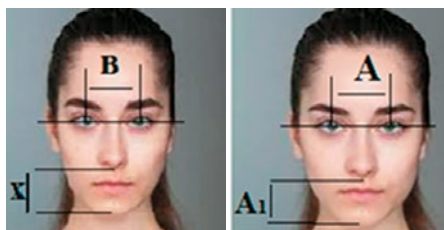


Рис. 1. Измерения на лице пациента (а) и его фотографии (б)

Из полученных данных составляется пропорция, в которой межзрачковое расстояние так относится к высоте нижнего отдела лица на фотографии, как межзрачковое расстояние пациента к искомой высоте нижнего отдела лица.

$$X = (A1 \times B) / A$$

- X — искомая высота нижнего отдела лица пациента,
- A — межзрачковое расстояние на фото пациента,
- B — межзрачковое расстояние пациента,
- A1 — высота нижнего отдела на фото пациента.

Функциональные методы. Габер предложил применять жесткие базисы и определять высоту центрального соотношения челюстей с помощью гнатодинамометра. Поскольку мышцы в положении центральной окклюзии развивают наибольшую мышечную тягу, Габер ориентировался по наибольшим показателям гнатодинамометра. Для определения положения нижней челюсти впереди верхнего воскового валика укрепляли маленький штифт, на восковом валике нижней

челюсти — металлическую пластинку с регистрирующим столиком, покрытым тонким слоем воска. Штифт должен касаться поверхности столика. Больному предлагали производить движения нижней челюсти в стороны до утомления. На столике штифтом очерчивается угол приблизительно 120° (рис. 2). Расположение штифта на вершине угла и будет показывать центральное соотношение челюстей.

Существует внутриротовой метод регистрации центрального соотношения челюстей, разработанный Б. Т. Черных и С. И. Хмелевским (1973). Суть метода заключается в том, что на жестких базисах верхней и нижней челюстей с помощью воска укрепляют регистрирующие пластинки. На верхней металлической пластинке укреплен штифт, а нижняя покрыта тонким слоем воска. При выполнении различных движений нижней челюстью на нижней пластинке, покрытой воском, появляется ясно выраженный угол, в области вершины которого следует искать центральное соотношение челюстей (рис. 2). Затем поверх нижней пластинки накладывают тонкую целлулоидную пластинку с углублениями, совмещая углубление с вершиной угла, и приливают ее воском. Больному вновь предлагают закрыть рот и, если опорный штифт попал в углубление пластинки, базисы закрепляют по бокам гипсовыми блоками, удаляют из полости рта и переносят на гипсовые модели челюстей.

Наибольшее распространение получил *анатомо-функциональный метод* определения высоты нижнего отдела лица, основанный на использовании высоты относительного функционального покоя в сочетании с анатомическими данными или с функциональными пробами. Из анатомии известно, что при правильной форме лица губы смыкаются свободно, без напряжения; носогубные и подбородочные складки слегка выражены, углы рта немного опущены.

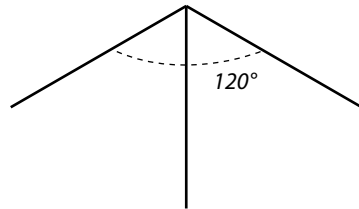


Рис. 2. Графическое изображение движений нижней челюсти




Рис. 3. Восковые базисы с окклюзионными валиками на гипсовых моделях верхней и нижней челюстей

Определение центрального соотношения в полости рта.

Проводится в следующей последовательности:

1. Припасовка воскового базиса с окклюзионным валиком верхней челюсти в полости рта (рис. 3), при которой проводятся последовательно:

- оформление вестибулярного овала;
- определение высоты

верхнего окклюзионного валика;

- создание окклюзионной (протетической) плоскости.

2. Определение высоты нижней трети лица в состоянии функционального покоя;

3. Припасовка окклюзионного нижнего валика к верхнему.

4. Закрепление (фиксация центрального соотношения челюстей) окклюзионных валиков;

5. Нанесение клинических ориентиров для подбора зубов, только после повторной проверки правильности определения центрального соотношения челюстей.

Оформление вестибулярного овала — оформление будущей вестибулярной поверхности зубных рядов.

Этот этап складывается из формирования вестибулярной поверхности окклюзионного верхнего валика, при этом необходимо ориентироваться по внешнему виду больного (отсутствии западений щек, губ, насколько разглажены носогубные складки). Нужно обязательно соблюдать симметричность выраженности анатомических образований.

Определение высоты окклюзионного верхнего валика — будущей высоты центральных резцов верхней челюсти.

При спокойном положении губ у лиц, имеющих все зубы, режущий край передних зубов, включая клыки, располагается на уровне разреза губ или ниже на 1–2 мм (рис. 4).

Линия, по которой располагаются режущие края верхних фронтальных зубов, должна быть параллельна линии, соединя-

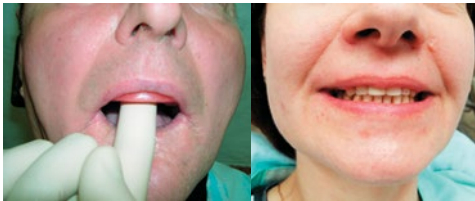

Рис. 4. Ориентиры для определения высоты окклюзионного верхнего валика (расположение режущего края резцов на 2 мм ниже верхней губы)



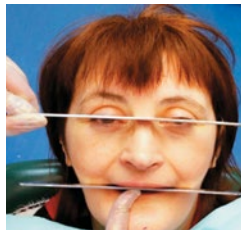Рис. 5. Шпатели для гипса

ющей зрочки — зрачковой линии, для создания окклюзионной (протетической) плоскости во фронтальном отделе.

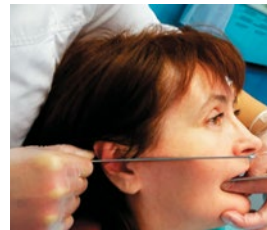
Протетические плоскости принято определять, ориентируясь на зрачковую и носо-ушную линии. В этих целях обычно применяются линейки или шпатели для замешивания гипса (рис. 5).

Для установления зрачковой линии один шпатель накладывают на окклюзионный валик в области фронтальных зубов, а другой — на переносицу так, чтобы он соответствовал середине зрачков (рис. 6а).

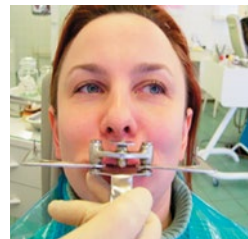
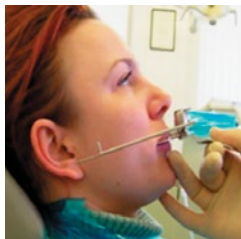Параллельность линеек свидетельствует о правиль-



а

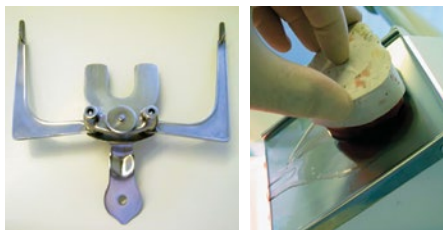


б



в

Рис. 6. Формирование протетической плоскости во фронтальном (а) и боковом (б) отделах при помощи шпателей для гипса и фронтальном и боковых отделах при помощи аппарата Ларина (в)



а
Рис. 7. Прибор Ларина (а),
аппарат Нэйша (б)

ности формирования окклюзионной плоскости в переднем отделе прикусного валика.

Затем формируют окклюзионную плоскость в боковых отделах. При определении окклюзионной плоскости используют шпатели, которые располагают соответ-

ственно носоушной линии, соединяется центр козелка уха и нижний край крыла носа, а другая линейка или шпатель располагается сагиттально на окклюзионном валике в боковом отделе (рис. 6б). Корректируя прикусной валик, нужно добиваться параллельности по плоскости с носоушной линией. Поверхность должна быть идеально гладкой. В процессе работы с восковыми базисами необходимо проверять их прилегание на гипсовой модели, а для предупреждения деформации регулярно охлаждать в холодной воде. Для более быстрого и точного определения окклюзионных плоскостей и коррекции прикусных валиков предложены: прибор Н. И. Ларина, аппарат Нэйша (рис. 7).

Далее определяют высоту нижней трети лица анатомо-функциональным методом:

— после нанесения на кожу двух точек (у основания перегородки носа и на подбородке большого) пациент вовлекается в непродолжительный разговор, по окончании которого губы свободно смыкаются;

— врач измеряет расстояние между двумя указанными точками (функциональная высота), расстояние между точками фиксируют на бумаге, на восковой пластинке или с помощью циркуля;

При определении «высоты функционального покоя» следят за тем, чтобы голова пациента была правильно расположена, мышцы расслаблены. Иногда предлагают произвести глотательные движения и через некоторое время фиксируют высоту.

Можно, также воспользоваться пробой предложенной **Кемени**: пациента усаживают с несколько запрокинутой кзади головой, просят максимально открыть рот и медленно закрывать его, при этом следят за тем, чтобы мимическая мускулатура была расслаблена.

В тот момент, когда верхняя губа без напряжения соприкасается с нижней по всей линии смыкания губ, врач даёт команду стоп и фиксирует высоту нижней трети лица между ранее нанесенными на коже лица точками. При проведении пробы ранее припасованный окклюзионный верхний валик должен находиться в полости рта пациента, поддерживая западающую верхнюю губу.

Затем следует — припасовка нижнего валика по верхнему. Обычно при введении в полость рта нижнего базиса с окклюзионным валиком отмечается контакт только в боковых отделах, поэтому в этой области валик срезают шпателем или используют аппарат Нэйша. По высоте нижний валик необходимо припасовать таким образом, чтобы при смыкании челюстей расстояние между отмеченными точками было меньше, чем при функциональном покое, на 2–3 мм. По периметру нижний окклюзионный валик должен быть идентичен верхнему. Одним из основных моментов, обеспечивающих успех работы, является равномерный, плоскостной контакт валиков при их смыкании.

Существует много способов фиксации валиков (скобки, сепарационные диски, фиксация разогретым шпателем, жидким гипсом и т. п.).

Чаще применяют следующий способ фиксации центрального соотношения челюстей. На верхнем валике, в области первых премоляров и моляров острым шпателем делают по две непараллельные друг другу насечки, а на нижний окклюзионный валик накладывают хорошо разогретую полоску воска. Врач укладывает указательные пальцы в области жевательных зубов, предлагая больному коснуться кончиком языка задней трети твердого неба и в таком положении сомкнуть челюсти. В насечки верхней челюсти входит разогретый воск, создавая замки, а разогретая пластинка воска выдавливается из-под валиков, в результате чего завышения высоты нижнего

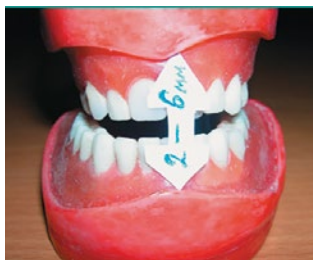

Рис. 8. Разговорная фонетическая проба

отдела лица не происходит. Затем окклюзионные валики выводят из полости рта, охлаждают и срезают излишки раздавленного воска. Несколько раз проводят проверку правильности фиксации центрального соотношения челюстей. На данном этапе можно выполнить разговорные, фонетические пробы.

При произнесении гласных, звуков расстояние между верхним и нижним окклюзионными валиками

должно быть 2 мм, а при разговоре 2–6 мм (рис. 8).

Для проверки правильности определения высоты нижнего отдела лица, формирования протетической плоскости и фиксации мезиодистального соотношения вывести восковые базисы с окклюзионными валиками изо рта и опустить в холодную воду. Установить их на модели, затем разъединить верхний и нижний базисы. Повторно ввести базисы и установить их на челюсти. Просят пациента медленно закрыть рот. Если все ретенционные нарезки совпадут с соответствующими им выступами воска на нижнем валике, то все этапы проведены верно.

Заканчивают этап определения центрального соотношения челюстей нанесением линий-ориентиров и подбором соответствующих по форме и цвету зубов.

Линии-ориентиры — это средняя линия лица, линии клыков, линия улыбки.

Средняя линия — это воображаемая линия, проходящая между центральными резцами. Она наносится следующим образом: от волосистой части головы опускается строго вниз по середине лица. Не сбиваясь с этой линии, наносят нарезку на вестибулярной поверхности верхнего окклюзионного валика.

Линии клыков — это линии, проходящие по оси клыков, соответствуют в большинстве случаев линиям вертикально идущим вниз из точек делящих на равные части отрезки, соединяющие основание крыла носа с углом рта.

Линию шеек передних зубов (или линию улыбки) проводят по границе с красной каймой верхней губы при улыбке.

Средняя линия является ориентиром для постановки центральных резцов. Линия клыков определяет ширину передних 6 зубов, линия шеек — высоту передних зубов (рис. 9).

При большой степени атрофии альвеолярных отростков верхней и альвеолярной части нижней беззубых челюстей, плохой фиксации восковых базисов с окклюзионными валиками определение центрального соотношения челюстей целесообразно проводить на жестких базисах, которые гораздо лучше фиксируются, не деформируются, не смещаются на челюстях и на которых в дальнейшем можно производить постановку искусственных зубов.

Методика определения центрального соотношения челюстей с помощью аппарата АОЦО функционально-физиологический метод (рис. 10).

Аппарат АОЦО позволяет определить высоту нижней трети лица с точностью до $\pm 0,5$ мм. Аппарат имеет устройство для регистрации сигналов, поступающих со специального датчика усилия, который размещается на опорной пластине в полости рта. Результаты усилий мышц могут фиксироваться в килограммах.

В комплект аппарата входит набор опорных пластин для различных по размеру челюстей, а также опорных штифтов и имитаторов датчика усилия.

Изготовленные жесткие индивидуальные ложки-базисы припасовывают во рту, и после укорочения края на 1–2 мм

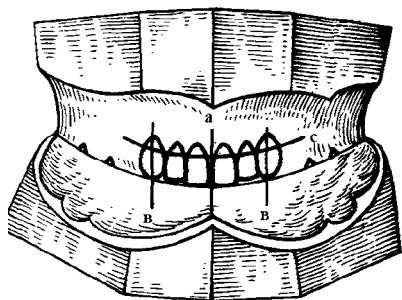


Рис. 9. Средняя линия лица (а), линии клыков (в), линия улыбки (с)




Рис. 10. Аппарат АОЦО

и окантовки ортокором функционально оформляют. На индивидуальной нижней ложке укрепляют параллельно зрачковой линии опорную пластину с датчиком усилия в области первых моляров (рис. 11.), а на верхней — специальную металлическую опорную площадку, входящую в комплект прибора, (рис. 12). Площадка ориентируется выше гребня альвеолярного отростка верхней челюсти на 2 мм, параллельно протетической плоскости и зрачковой линии занимая пространство от резцов до первых моляров.

Подготовленные таким образом ложки вводят в полость рта и на имитаторе датчика усилия устанавливают опорный штифт, который соответствует расстоянию между челюстями в состоянии физиологического покоя. При данном соотношении расстояние между челюстями заведомо завышено. На опорную пластину верхней базисной ложки наносят тонкий слой расплавленного воска и, разместив ложки на челюстях, предлагают больному сжать челюсти и сделать несколько движений нижней челюстью вперед и в стороны. При этом на опорной площадке верхней челюсти штифт оставит следы линий пересекающихся в одной точке — стартовой (рис. 12). Из стартовой точки начинается любое движение нижней челюсти. Эта точка, в которой датчик усилия подключают к регистрирующей части прибора АОЦО и предлагают больному несколько раз сжать челюсть. При этом регистрируется усилие, которое развивает весь комплекс мышечного аппарата с учетом податливости слизистой

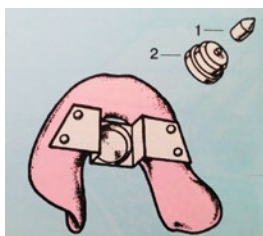


Рис. 11. Нижняя жесткая индивидуальная ложка-базис с укрепленной опорной пластиной:
1 — штифт; 2 — имитатор датчика

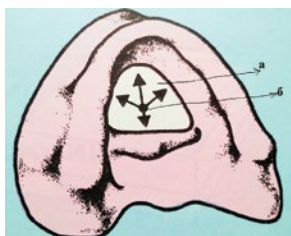


Рис. 12. Верхняя жесткая индивидуальная ложка-базис с опорной площадкой
(а), стартовая точка (б)

оболочки и других показателей, так как соотношение челюстей имитируется опорным штифтом. Последний не только ограничивает смыкание челюстей, но и балансирует всю систему и передает усилие на протезное ложе.

Зарегистрировав данное усилие, производят замену штифта на меньший размер с промежутком 0,5 мм. Больному вновь предлагают несколько раз максимально сжать челюсти. Изменяя размер штифта, регистрируют положение, когда мышцы способны развивать максимальное усилие. Именно это вертикальное соотношение челюстей является той отправной точкой, от которой ведется отсчет всех остальных параметров центрального соотношения. Следует отметить, что как только расстояние между челюстями станет меньше, чем требуется для оптимальной функции, даже на 0,5 мм, моментально уровень развиваемого усилия снизится. Изменение расстояния в 0,5 мм четко регистрируется и сказывается на функции зубочелюстной системы. Определив вертикальное соотношение челюстей, извлекают нижнюю базисную ложку, проводят замену датчика давления на его имитатор со штифтом, который подобрали в результате измерений, и вновь вводят ложку в полость рта.

Следующий этап — индивидуализация окклюзионной поверхности. Данный этап может осуществляться как традиционными методами, под контролем опорного штифта, так и с помощью воско-карборундовых валиков, которые позволяют добиться максимального эффекта. После укрепления валиков на ложках с опорными площадками, имитатором датчика и штифтом их вводят в полость рта, при этом валики делают такими, чтобы штифт не доходил до верхней опорной площадки на 1,5–2,0 мм. Притирку валиков производят под строгим контролем штифта, при котором невозможно снижение прикуса, а центральное соотношение челюстей легко проконтролировать по расположению штифта на вершине фигуры начерченной на опорной площадке верхней челюсти (рис. 12). Затем фиксируют конструктивное взаимоотношение челюстей с помощью силиконовых регистратов устанавливаемых на нижней индивидуальной ложке.

С помощью внутриротового устройства целесообразно провести также снятие функциональных слепков под давле-

нием штифта или силиконовых регистратов. Это позволит учесть не только податливость слизистой оболочки, но и смоделировать нагрузку на нее в процессе пользования протезом и отразить особенности протезного ложа, возникающие в процессе функции в слепке а, следовательно, и модели, по которой изготавливают протез. С помощью лицевой дуги определяют позицию верхней индивидуальной ложки относительно анатомических ориентиров черепа. Модели устанавливают в артикулятор и производят постановку зубов.

Определение центрального соотношения челюстей с помощью электромиостимуляции и кинезиографии

В основе метода лежит последовательное воздействие на топографическую зону тройничного ганглия сверхнизкочастотными импульсными токами, создание комплексной двусторонней миорелаксации, запись траектории движений нижней челюсти во время процедуры и фиксация пространственного положения нижней челюсти по середине отрезка, ограничивающего полученную траекторию. Данный метод показан в основном: при повышенной стираемости зубов, отсутствии зубов в боковых отделах, планировании ортодонтического лечения, контроля после ортопедического лечения.

Особенности повторного протезирования при полном отсутствии зубов:

У пациентов, пользующихся продолжительное время съемными протезами, вырабатываются стойкие привычки, изменение которых тем труднее, чем старше возраст. Некоторые просьбы пациентов объясняются многолетними привычками и принесут успех лечению, т. е. повысят эффективность протезирования, а иногда и предупредят неудачи.

По имеющимся в литературе данным каждый 4-й пациент, получивший протез, вовсе не пользуется им из-за неудовлетворительного качества или плохой фиксации в полости рта. Именно по — этому, одним из методов повторного протезирования пациентов с полной потерей зубов стал метод дублирования (Пискур В. В., 2012).

Показания к использованию методики дублирования:

- пациенты пожилого возраста, которые в течение длительного срока пользовались полными съемными протезами на верхнюю и нижнюю челюсти и были ими довольны, но в настоящее время отмечают плохую фиксацию протезов и их изношенность;
- пациенты, у которых в анамнезе отмечается плохая адаптация и проблемы с использованием съемными протезами,

если им показано изготовление копий наиболее удачных из предыдущих протезов с внесением в конструкцию контролируемых изменений;

- ранее изготовленные непосредственные протезы, в тех случаях, когда необходима их замена по причине резорбции кости после удаления зубов;
- изготовление новых протезов с восстановлением межальвеолярной высоты и сохранением прежней формы базиса и размеров зубов;
- изготовление нового протеза при частых поломках старого (трещины, переломы базиса);
- желание пациента иметь несколько абсолютно одинаковых протезов.

Изготовление полных съемных пластиночных протезов по общепринятой методике включает в себя 9 этапов, а предложенная методика дублирования состоит из меньшего количества клиничко-лабораторных этапов (5), что позволяет оптимизировать ортопедическое лечение при повторном протезировании пациентов с полным отсутствием зубов. Клинические этапы: обследование пациента, постановка диагноза, определение ортопедического плана лечения и выбор конструкции протеза, изучение старых зубных протезов в полости рта и вне её, дублирование имеющихся протезов, получение функциональных оттисков при жевательном давлении и в центральном соотношении челюстей; проверка восковой конструкции протезов; припасовка и наложение протезов.

Лабораторные этапы: отливка моделей, изготовление воскового базиса, постановка искусственных зубов; окончательное изготовление протезов (замена воска на пластмассу).

Пациент получает при повторном протезировании новые протезы идентичные тем, которыми он пользовался ранее. Использование методики дублирования полных съемных протезов при повторном протезировании позволяет избежать или уменьшить проблемы адаптации к вновь изготовленным протезам, которые незначительно конструктивно отличаются от протезов, изготовленных при первичном обращении за ортопедической помощью.

Литература:

1. Копейкин В. Н., Миргазизов М. З. Ортопедическая стоматология // Учебник для студентов стоматологических факультетов медицинских вузов. — М.: «Медицина», — 2001. С. 320.
2. Цимбалистов А. В., Войтецкая И. В., Михайлова Е. С., Садиков Р. А. Функциональная диагностика в ортопедической стоматологии // Медицинский бизнес. — № 4 (82). — 2001.
3. Калинина Н. В., Загорский В. А. Протезирование при полной потере зубов. — М., 1990.
4. Щербаков А. С., Гаврилов Е. И., Трезубов В. Н., Жулев Е. Н. Ортопедическая стоматология. — СПб., 1997.
5. Трезубов В. Н., Щербаков А. С., Мишнёв Л. М. Ортопедическая стоматология пропедевтика и основы частного курса // Учебник для медицинских вузов. — СПб.: СпецЛит, 2001. — 480 с.: ил.
6. Лебеденко И. Ю., Ибрагимов Т. И., Ряховский А. Н. Функциональные и аппаратурные методы исследования в ортопедической стоматологии. Учебное пособие. — М.: ООО «Медицинское информационное агентство», 2003. — 128 с.: ил.
7. Лебеденко И. Ю., Каливладжиян Э. С. Ортопедическая стоматология // учебник для студентов учреждений высшего профессионального образования, по специальности 060105.65 «Стоматология» по дисциплине «Ортопедическая стоматология» — М.: ГЭОТАР — МЕДИА, 2011- 640с.: ил.
8. Фисюнов А. Д., Хромченко А. П. Курс лекций по ортопедической стоматологии. // Витебск, 2013. — 253 с.
9. Лебеденко И. Ю., Арутюнов С. Д., Ряховский А. Н. Ортопедическая стоматология. Национальное руководство. — М.: ГЭОТАР — МЕДИА, 2016. — 824 с.: ил.
10. Цуканова, Ф. Н. Изготовление съёмных пластиночных протезов при полном отсутствии зубов на нижней челюсти с III типом атрофии по И. М. Оксману/Ф. Н. Цуканова, И. В. Линченко // Актуальные вопросы современной стоматологии: Материалы конференции, посвященной 75-летию Волгоградского государственного медицинского университета, 45-летию кафедры терапевтической стоматологии и 40-летию кафедры ортопедической стоматологии/Под общ. ред. акад. В. И. Петрова. — Волгоград: ООО «Бланк», 2010. -Том № 67. — 248 с.
11. Marxkors, R. Съёмные стоматологические реставрации/R. Marxkors. М.: ИА Дент. — 2006. — 320 с.
12. Dawson, P. E. Functional occlusion: from TMJ to smile design/P. E. Dawson. St. Louis. — Mosby, 2007. — 347 p.

Мирсаев Тимур Дамирович

ОСОБЕННОСТИ ОПРЕДЕЛЕНИЯ ЦЕНТРАЛЬНОГО
СООТНОШЕНИЯ ЧЕЛЮСТЕЙ ПРИ ПОВТОРНОМ
ПРОТЕЗИРОВАНИИ

Учебное пособие

ISBN 978-5-6053641-2-2

*Редактор Суворова Любовь Владимировна
Корректор Горбунова Елена Леонидовна
Оформление, верстка Амромин Илья Михайлович*

Оригинал-макет подготовлен:
Издательский Дом "ТИРАЖ"
г. Екатеринбург
Тел./факс: (343) 311-51-04
+7 (908) 920-84-78
E-mail: ps-press@mail.ru
www.dental-press.ru