

DOI: 10.18481/2077-7566-2023-19-4-100-106  
УДК 616.31-085

## ОПЫТ ПРИМЕНЕНИЯ ИМПЛАНТАТОВ СО СКОШЕННЫМ КРАЕМ ПЛАТФОРМЫ

Самсонов А. Р., Ашурко И. П., Тарасенко С. В., Туманова Е. М., Абакаров М. М.

*Первый Московский государственный медицинский университет имени  
И. М. Сеченова (Сеченовский Университет), г. Москва, Россия*

### Аннотация

**Цель** — сравнительный анализ применения имплантатов с измененной конфигурацией шейки и стандартных имплантатов с дополнительной костной пластикой.

**Материалы и методы.** в исследовании были включены 34 пациента с частичным отсутствием зубов в сочетании с горизонтальным дефектом альвеолярной кости. в 1-й группе (n = 15) устанавливались имплантаты со скошенным краем платформы, во 2-й группе (n = 19) — имплантаты стандартного дизайна с направленной костной регенерацией (НКР). Первичной конечной точкой исследования являлся уровень вертикальной резорбции кости в области шейки имплантата через 6 месяцев после операции. Вторичными конечными точками являлись: оценка боли (ВАШ) и отека, ширины прикрепленной десны, количества принимаемых обезболивающих, качества жизни и здоровья (ОНП-14).

**Результаты.** Уровень вертикальной резорбции через 6 месяцев у пациентов в 1-й группе составил  $0,04 \pm 0,04$  мм мезиально и  $0,06 \pm 0,05$  мм дистально, у пациентов во 2-й группе — мезиально  $1,06 \pm 0,35$  мм и дистально  $1,00 \pm 0,39$  мм. Длительность операции составила 31 (29–34,5) минут и 87 (75,5–101) минуты у пациентов 1-й и 2-й групп соответственно. Применение имплантатов со скошенным краем платформы характеризовалось меньшей интенсивностью боли первые 7 суток после операции ( $p < 0,001$ ), меньшим потреблением НПВС на 1, 3, 5, 7 сутки ( $p = 0,002, <0,001, <0,001$  и  $0,008$  соответственно), меньшей выраженностью коллатерального отека ( $p < 0,001$ ), меньшим суммарным баллом ОНП-14 ( $p = 0,047$ ) на 7-е сутки. Через 4 месяца ширина прикрепленной кератинизированной десны составила 3,6 (3–3,8) мм у пациентов в 1-й группе и 2 (1,5–2,1) мм во 2-й группе.

**Заключение.** Применение имплантатов со скошенным краем платформы характеризуется меньшим уровнем вертикальной резорбции и позволяет обеспечить более комфортный послеоперационный период.

**Ключевые слова:** имплантация, направленная костная регенерация, НКР, костная пластика, скошенный край платформы, скошенный имплантат

Авторы заявили об отсутствии конфликта интересов.

**Андрей Романович САМСОНОВ** ORCID ID 0000-0002-6062-9084

*аспирант кафедры хирургической стоматологии института стоматологии им. Е. В. Боровского, Первый Московский государственный медицинский университет им. И. М. Сеченова, г. Москва, Россия*  
+7 (926) 6625127

*andsamsonov\_rom@mail.ru*

**Игорь Павлович АШУРКО** ORCID ID 0000-0001-9862-2657

*к.м.н., доцент кафедры хирургической стоматологии института стоматологии им. Е. В. Боровского, Первый Московский государственный медицинский университет им. И. М. Сеченова, г. Москва, Россия*  
*ashurko@yandex.ru*

**Светлана Викторовна ТАРАСЕНКО** ORCID ID 0000-0001-8595-8864

*д.м.н., профессор по кафедре госпитальной хирургической стоматологии и челюстно-лицевой хирургии, зав. кафедрой хирургической стоматологии Института стоматологии им. Е. В. Боровского, Первый Московский государственный медицинский университет им. И. М. Сеченова, г. Москва, Россия*  
*prof\_tarasenko@rambler.ru*

**Елизавета Максимовна ТУМАНОВА** ORCID ID 0009-0001-2279-2788

*студентка V курса института стоматологии им. Е. В. Боровского, Первый Московский государственный медицинский университет им. И. М. Сеченова, г. Москва, Россия*  
*mistelisaveta@yandex.ru*

**Магомед Мурадович АБАКАРОВ** ORCID ID 0009-0000-0780-0615

*студент V курса института стоматологии им. Е. В. Боровского, Первый Московский государственный медицинский университет им. И. М. Сеченова, г. Москва, Россия*  
*milkdrink26@gmail.com*

**Адрес для переписки: Андрей Романович САМСОНОВ**

*121059, г. Москва, ул. Можайский вал, д. 11, Институт стоматологии им. Е. В. Боровского Сеченовского университета, кафедра хирургической стоматологии*  
+7 (926) 6625127

*andsamsonov\_rom@mail.ru*

---

### Образец цитирования:

Самсонов А. Р., Ашурко И. П., Тарасенко С. В., Туманова Е. М., Абакаров М. М.

ОПЫТ ПРИМЕНЕНИЯ ИМПЛАНТАТОВ СО СКОШЕННЫМ КРАЕМ ПЛАТФОРМЫ. Проблемы стоматологии. 2023; 4: 100-106.

© Самсонов А. Р. и др., 2023

DOI: 10.18481/2077-7566-2023-19-4-100-106

---

Поступила 15.12.2023. Принята к печати 11.01.2024

DOI: 10.18481/2077-7566-2023-19-4-100-106

## EXPERIENCE IN USING IMPLANTS WITH A SLOPED PLATFORM EDGE

**Samsonov A.R., Ashurko I. P., Tarasenko S.V., Tumanova E.M., Abakarov M.M.**

*First Moscow State Medical University named after I.M. Sechenov (Sechenov University), Moscow, Russia*

### Annotation

**Purpose:** Comparative analysis of the use of implants with modified neck configuration and standard implants with additional bone grafting.

**Materials and methods:** 34 patients with partial tooth loss combined with a horizontal defect of the alveolar bone were included in the study. In group 1 (n = 15) implants with sloped platform edge were placed, in group 2 (n = 19) implants of standard design with directed bone regeneration (GBR) were placed. The primary end point of the study was the level of vertical bone resorption in the implant neck area 6 months after the operation. Secondary endpoints were: pain (VAS) and oedema scores, width of attached gingiva, number of analgesics taken, quality of life and health (OHIP-14).

**Results:** The level of vertical resorption after 6 months in patients in group 1 was  $0.04 \pm 0.04$  mm mesially and  $0.06 \pm 0.05$  mm distally, in patients in group 2 mesially  $1.06 \pm 0.35$  mm and distally  $1.00 \pm 0.39$  mm. The use of implants with sloped edge of the platform was characterized by lower pain intensity the first 7 days after surgery ( $p < 0,001$ ), lower severity of collateral edema ( $p < 0,001$ ), lower consumption of NSAIDs on 1, 3, 5, 7 days ( $p = 0,002, <0,001, <0,001$  and  $0,008$ , respectively), lower total OHIP-14 score ( $p = 0,047$ ) on 7 days. After 4 months, the width of attached keratinized gingiva was 3.6 (3–3.8) mm in patients in group 1 and 2 (1.5–2.1) mm in group 2.

**Conclusion:** The use of implants with a sloped platform edge is characterized by a lower level of vertical resorption and allows for a more comfortable postoperative period.

**Keywords:** *implantation, directed bone regeneration, GBR, bone grafting, sloped edge of the platform, slope implant*

The authors declare no conflict of interest.

**Andrey R. SAMSONOV** ORCID ID 0000-0002-6062-9084

Postgraduate Student of the Department of Surgical Dentistry, E.V. Borovsky Institute of Dentistry, First Moscow State Medical University named after I.M. Sechenov (Sechenov University), Moscow, Russia

+7 (926) 6625127

andsamsonov\_rom@mail.ru

**Igor P. ASHURKO** ORCID ID 0000-0001-9862-2657

PhD in Medical sciences, Associate Professor of the Department of Surgical Dentistry, E.V. Borovsky Institute of Dentistry, First Moscow State Medical University named after I.M. Sechenov (Sechenov University), Moscow, Russia

ashurko@yandex.ru

**Svetlana V. TARASENKO** ORCID ID 0000-0001-8595-8864

Grand PhD in Medical sciences, Professor, Head of the Department of Surgical Dentistry, E.V. Borovsky Institute of Dentistry, First Moscow State Medical University named after I.M. Sechenov (Sechenov University), Moscow, Russia

prof\_tarasenko@rambler.ru

**Elizaveta M. TUMANOVA** ORCID ID 0009-0001-2279-2788

5<sup>th</sup> year Student, E.V. Borovsky Institute of Dentistry, First Moscow State Medical University named after I.M. Sechenov (Sechenov University), Moscow, Russia

mistelisiveta@yandex.ru

**Magomed M. ABAKAROV** ORCID ID 0009-0000-0780-0615

5<sup>th</sup> year Student, E.V. Borovsky Institute of Dentistry, First Moscow State Medical University named after I.M. Sechenov (Sechenov University), Moscow, Russia

milkdrink26@gmail.com

**Correspondence address: Andrey R. SAMSONOV**

121059, Moscow, st. Mozhaisky Val, 11, Institute of Dentistry named after: E.V. Borovsky, Sechenov University, Department of Surgical Dentistry

+7 (926) 6625127

andsamsonov\_rom@mail.ru

**For citation:**

Samsonov A.R., Ashurko I. P., Tarasenko S.V., Tumanova E.M., Abakarov M.M.

EXPERIENCE IN USING IMPLANTS WITH A SLOPED PLATFORM EDGE. *Actual problems in dentistry.* 2023; 4: 100-106. (In Russ.)

© Samsonov A.R. et al., 2023

DOI: 10.18481/2077-7566-2023-19-4-100-106

Received 15.12.2023. Accepted 11.01.2024

## Введение

В современной стоматологии дентальная имплантация является одним из ключевых методов восстановления зубных рядов [2, 4]. С развитием технологий и появлением новых концепций в имплантологии особое положение занимают дентальные имплантаты с измененным дизайном, одними из которых являются имплантаты со скошенной шейкой. Скошенный дизайн платформы предполагает стабильность уровня кости и мягких тканей в условиях горизонтальной атрофии альвеолярного гребня [9].

Горизонтальный дефицит кости, независимо от природы атрофии, может стать препятствием для успешной имплантации [7, 11], в то время как применение методов увеличения объема кости, несмотря на их эффективность, сопряжено с рисками интраоперационных и послеоперационных осложнений, а также с увеличением продолжительности операции и периода реабилитации [5].

Использование имплантатов со скошенной шейкой (скошенным краем платформы) — относительно новый подход в области стоматологической имплантации. Имплантаты с подобным дизайном шейки позволяют избежать потенциальных осложнений при проведении хирургических вмешательств по наращиванию кости, что сокращает период реабилитации и делает процедуру более доступной и предсказуемой [10, 14].

## Материалы и методы

На кафедре хирургической стоматологии Института стоматологии им. Е. В. Боровского Первого МГМУ им. И. М. Сеченова (Сеченовский университет) были обследованы и прооперированы 34 пациента с диагнозом «частичное отсутствие зубов» (МКБ-10: K08.1 — потеря зубов вследствие несчастного случая, удаления или локальной периодонтальной болезни) в дистальном отделе нижней челюсти, у которых был выявлен дефицит ширины альвеолярного гребня. Пациенты были распределены на две группы в зависимости от используемого метода реабилитации беззубого участка челюсти: в 1-й группе ( $n = 15$ ) использовался имплантат Astra tech Osseospeed TX Profile (Dentsply Sirona, Швеция) с измененным дизайном шейки, во 2-й группе ( $n = 19$ ) использовался имплантат Astra tech OsseoSpeed TX (Dentsply Sirona, Швеция) с дополнительной направленной костной регенерацией (НКР). в исследование были включены 27 женщин и 7 мужчин в возрасте от 24 до 64 лет. Пациенты всех групп были сопоставимы по возрасту ( $p = 0,547$ ) (средний возраст пациентов составил  $40,7 \pm 10,6$ ) и полу.

Работа выполнена в соответствии с этическими принципами проведения биомедицинских исследований, сформулированными в Хельсинкской декларации Всемирной медицинской ассоциации.

Одобрение на проведение исследования (№22-21 от 09.12.2021) было выдано локальным этическим комитетом Первого МГМУ им. И. М. Сеченова Минздрава России (Сеченовского Университета). Все пациенты подписывали добровольное информированное согласие на участие в исследовании.

Статистический анализ и визуализация полученных данных проводились с использованием среды для статистических вычислений R 4.3.1 (R Foundation for Statistical Computing, Вена, Австрия).

Описательные статистики для категориальных переменных представлены в виде абсолютной и относительной частот, для количественных переменных — в виде медианы (1–3-й квартили). Для сравнения групп в отношении категориальных переменных использовался точный тест Фишера. Для сравнения двух групп в отношении количественных и порядковых показателей использовался тест Манна–Уитни. Для сравнения динамики изменений количественных и порядковых показателей использовались смешанные модели пропорциональных шансов с включением термина взаимодействия между периодом наблюдения и индикатором группы. Различия считали статистически значимыми при  $p < 0,05$ .

Начало операции выполняли по стандартному протоколу имплантации. После проведения инфильтрационной анестезии проводили разрез по середине альвеолярного гребня в области отсутствующего зуба, откидывали полнослойный слизисто-надкостничный лоскут. Далее пациентам 1-й группы проводили установку имплантата со скошенным краем платформы по протоколу, рекомендованному производителем, устанавливали формирователь десневой манжеты. Слизисто-надкостничный лоскут укладывали на место и ушивали вокруг формирователя десневой манжеты без натяжения при помощи шовного материала Prolene 6/0 (Johnson & Johnson, США). Через 3 месяца приступали к изготовлению ортопедической конструкции (рис 1.).

Пациентам 2-й группы устанавливали имплантат стандартного дизайна. После установки имплантата у пациентов 2-й группы выполняли дополнительные вертикальные разрезы по вестибулярной поверхности в области соседних зубов (или один вертикальный разрез), отслаивали трапецевидный (или L-образный) слизисто-надкостничный лоскут. в области вестибулярного дефекта и обнаженных витков резьбы имплантата укладывали ксеногенный костнопластический материал Bio-Oss (S) (Geistlich Biomaterials, Швейцария). Поверх материала укладывали коллагеновую мембрану Bio-Gide (Geistlich Biomaterials, Швейцария), которую фиксировали при помощи титановых пинов. Далее при помощи линейного разреза надкостницы проводили мобилизацию слизисто-надкостничного лоскута и ушивали рану без натяжения при помощи П-образных и простых узловых швов шовным материалом Prolen 6/0 (Johnson & Johnson,

США). Через 4 месяца пациентам проводили этап раскрытия имплантатов и устанавливали формирователь десневой манжеты. Через 2 недели приступали к изготовлению ортопедической конструкции. Таким образом, через 6 месяцев после проведения операции у пациентов обеих групп был завершен этап ортопедического лечения.

Первичной конечной точкой исследования являлся уровень вертикальной резорбции кости в области шейки имплантата через 6 месяцев после проведения операции. Данный параметр определяли при помощи анализа радиофизиографии, проведенной на аппарате Vatech EzSensor (Vatech, Ю. Корея) при рентген-нагрузке 2мкЗв через 6 месяцев после проведения операции (после завершения протезирования). Исследование рентгенограммы проводили при помощи рентгеновского программного обеспечения на 27-дюймовом мониторе (ASUS) с разрешением экрана 2560×1440 пикселей. Оценку уровня маргинальной кости проводили при помощи измерительного инструмента, встроенного в программу. Опорной точкой для измерения является плечо имплантата на медиальной и дистальной сторонах.

Вторичными конечными точками являлись: длительность операции, оценка боли, количества принимаемых обезболивающих препаратов (Нимесулид, 100 мг), коллатерального отека мягких тканей, качества жизни и здоровья, ширины кератинизированной десны с вестибулярной поверхности.

Длительность операции определялась в минутах от момента первого разреза до последнего шва.

Для оценки послеоперационной боли использовали десятибалльную шкалу ВАШ, где «0» обозначало отсутствие боли, «10» — невыносимую боль. Эту шкалу пациент заполнял самостоятельно на 1, 3, 5, 7, 90-е сутки.

Количество принимаемых пациентом обезболивающих препаратов (Нимесулид, 100 мг) оценивали по таблице, которую пациенты заполняли самостоятельно на 1, 3, 5, 7-е сутки после операции.

Оценку коллатерального отека проводили при помощи визуальной оценки на 1, 3, 5, 7-е сутки: «0» — отсутствие отека, «1» — средний отек, «2» — интенсивный отек.

Для оценки качества жизни пациента использовали опросник ОНПР-14, который пациент заполнял самостоятельно перед операцией и на 7, 90, 180-е сутки. в ОНПР-14 14 вопросов о состоянии жизни, здоровья и субъективных ощущений пациента, где оценка «0» говорит о отсутствии проблемы, «4» — о высокой озабоченности пациента данной проблемой.

Ширину кератинизированной десны измеряли при помощи пародонтологического зонда с измерительными насечками в щечно-язычном направлении в момент операции и через 6 месяцев (после завершения протезирования в обеих группах).

## Результаты исследования

Все пациенты, включенные в исследование, были прооперированы и впоследствии завершили лечение. у них не наблюдалось существенных различий относительно исходных параметров альвеолярного гребня в области адентии.

Уровень вертикальной резорбции кости относительно платформы имплантата через 6 месяцев после проведения операции как мезиально, так и дистально был менее выражен у пациентов 1-й группы ( $p < 0,001$ ). Так, у пациентов 1-й группы

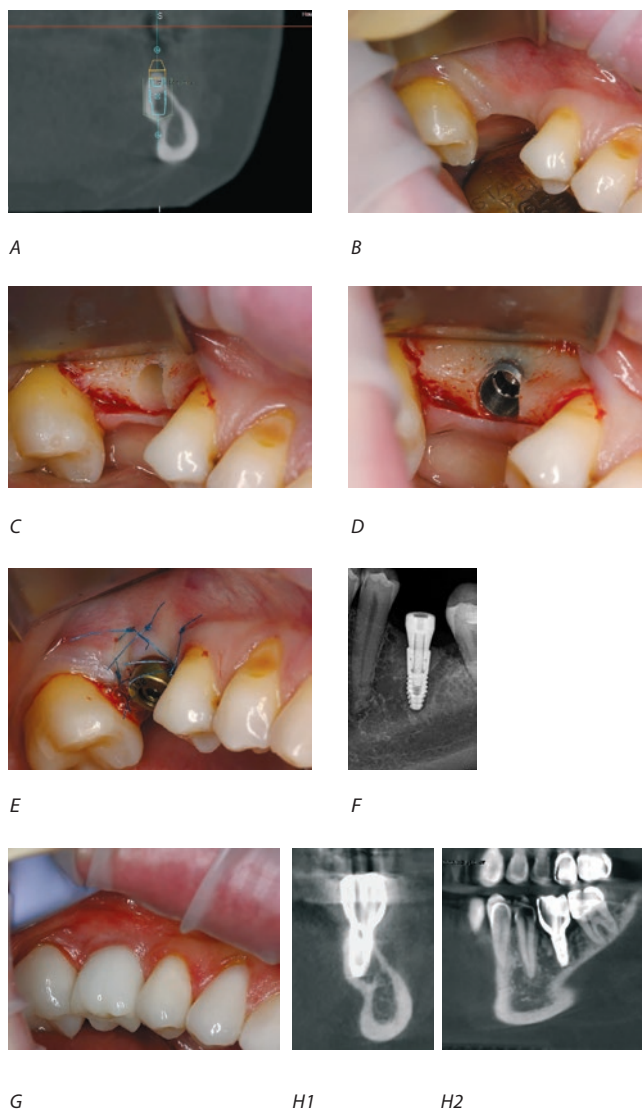


Рис 1. А — планирование имплантации, В — вид альвеолярного гребня, дефект вестибулярного контура, С — подготовка ложа под имплантат, D — позиционирование имплантата, E — наложение швов, F — RVG, G — установка постоянной ортопедической конструкции, H1,2 — Срезы КЛКТ после фиксации ортопедической конструкции

Fig. 1. A — implantation planning, B — view of the alveolar ridge, defect of the vestibular contour, C — implant site is formed, D — implant installation, E — suturing, F — RVG, G — installation of a permanent orthopedic structure, H1,2 — CBCT slices after fixation of the orthopedic structure



резорбция кости с медиальной и дистальной поверхностей составила  $0,04 \pm 0,04$  мм и  $0,06 \pm 0,05$  мм соответственно. у пациентов 2-й группы резорбция с медиальной поверхности составила  $1,06 \pm 0,35$  мм и с дистальной —  $1,00 \pm 0,39$  мм (рис. 2).

Медиана длительности операции составила 31 (29–34,5) минут и 87 (75,5–101) минуты у пациентов 1-й и 2-й групп соответственно.

Пациенты 1-й группы отмечали менее выраженную послеоперационную боль на 1, 3, 5-е сутки после операции ( $p < 0,001$ ). Это также коррелирует с меньшим потреблением обезболивающих препаратов пациентами данной группы. Через 3 и 6 месяцев после операции различий между группами выявлено не было (табл. 2).

Таблица 1

**Динамика выраженности послеоперационной боли и количества потребляемых обезболивающих препаратов**

Table 1. Dynamics of the severity of postoperative pain and the number of painkillers consumed

Визуальная аналоговая шкала боли (баллы)			
	1 группа медиана (Q1-Q3)	2 группа медиана (Q1-Q3)	p-value
1 сутки	2 (1,5–2)	4 (3–5)	<0,001
3 сутки	1 (1–1)	3 (2–4)	<0,001
5 сутки	0 (0–0,5)	1 (1–2)	<0,001
7 сутки	0 (0–0)	1 (0–1)	<0,001
НПВС (количество Нимесулид 100 мг / день)			
1 сутки	1 (1–2)	2 (2–3)	<0,001
3 сутки	1 (0–1)	2 (2–3)	<0,001
5 сутки	0 (0–0)	1 (1–2)	<0,001
7 сутки	0 (0–0)	0 (0–1)	0,002

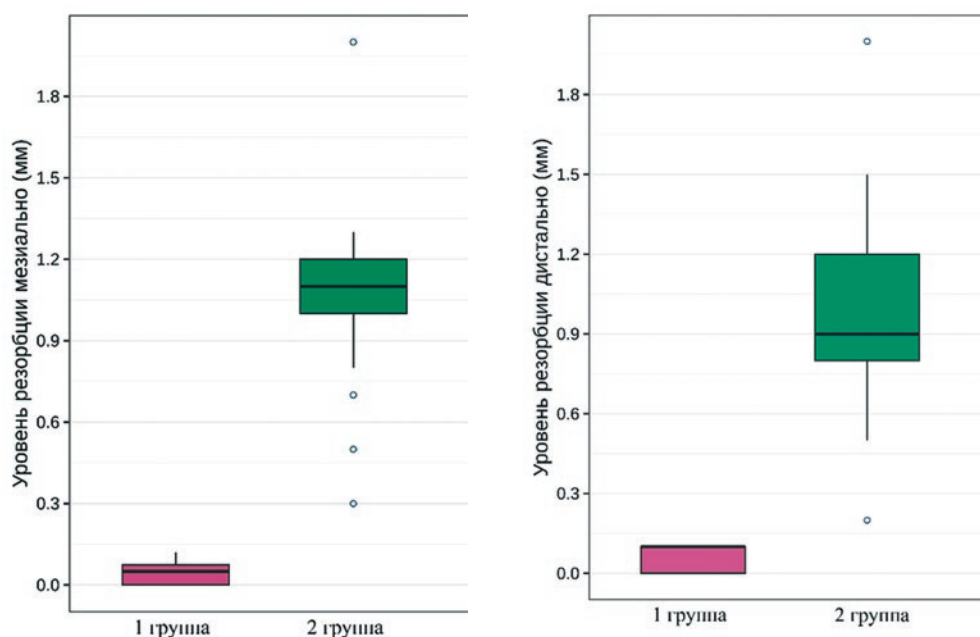


Рис. 2. Уровень вертикальной резорбции кости через 6 месяцев после оперативного вмешательства (мм)

Fig 2. Level of vertical bone resorption 6 months after surgery (mm)

У пациентов 1-й группы коллатеральный отек мягких тканей средней выраженности наблюдали только на 1 и 3 сутки после операции. При этом у большей части пациентов 2-й группы на 1 и 3 сутки после операции наблюдали более выраженный отек мягких тканей, который у некоторых пациентов сохранялся до 5 суток. К 7 суткам у большинства пациентов 2-й группы отека не наблюдали (рис. 3).

Менее выраженный коллатеральный отек и послеоперационная боль у пациентов 1-й группы также коррелировали с меньшим снижением качества жизни у пациентов, что продемонстрировано меньшим суммарным баллом по данным анкет ОНПР-14 на 7-е сутки после проведения операции ( $p < 0,001$ ). При этом необходимо отметить, что статистически значимых различий в оценке качества жизни до операции между пациентами обеих групп не выявлено ( $p = 0,807$ ). К моменту окончания лечения статистически значимых различий также не выявили, хотя есть определенная тенденция в сторону более полного восстановления качества жизни и здоровья у пациентов 1-й группы (табл. 3).

После завершения ортопедического лечения ширина прикрепленной десны с вестибулярной поверхности была статистически значимо больше у пациентов 1-й группы по сравнению с пациентами 2-й группы. Медиана ширина прикрепленной десны составила 3,7 (3,4–4) мм и 2 (1,4–2) мм у пациентов 1-й и 2-й групп соответственно.

**Обсуждение**

На сегодняшний день дентальная имплантация является одним из самых востребованных методов восстановления целостности зубных рядов [3]. Один из факторов, влияющих на прогноз функци-

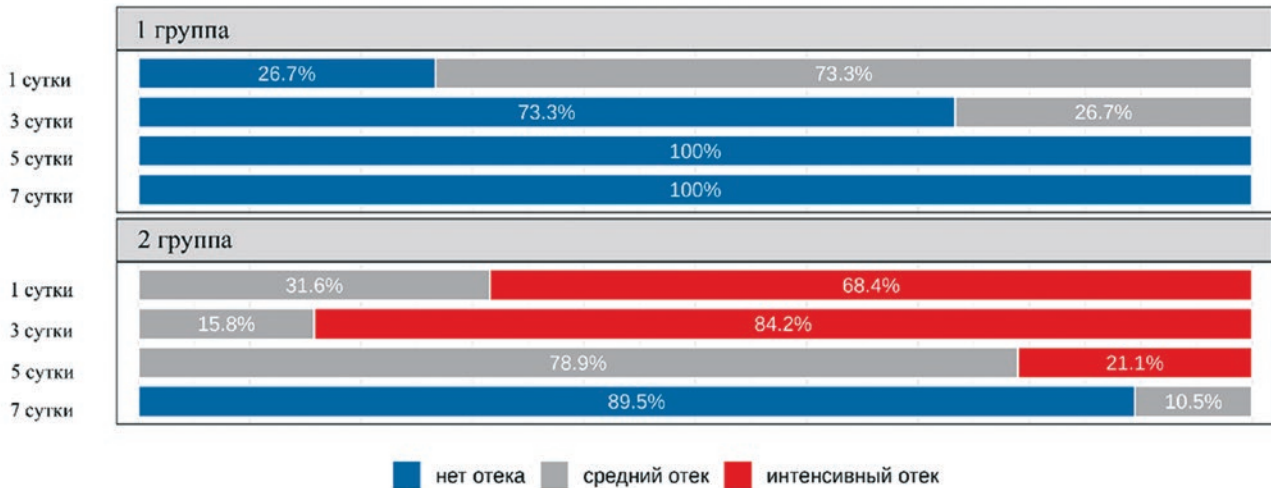


Рис. 3. Динамика выраженности коллатерального отека мягких тканей после операции (%)

Fig. 3. Dynamics of the severity of collateral soft tissue edema after surgery (%)

онирования имплантата, — окружающий объем кости, атрофия которой после удаления зуба зачастую препятствует установке имплантата без проведения дополнительных костнопластических операций [15]. в то же время использование методов по наращиванию кости увеличивает срок реабилитации пациентов и повышает риск развития осложнений [1].

В последние годы все большую популярность приобретают методы реабилитации с применением денальных имплантатов, которые позволяют избежать костнопластических операций. Один из методов — применение имплантатов со скошенным краем платформы. в данной статье описан сравнительный анализ применения имплантата со скошенным краем платформы и имплантата со стандартным дизайном, установленным в сочетании с направленной костной регенерацией.

По результатам данного исследования все имплантаты у пациентов обеих групп успешно интегрировались.

Величина вертикальной резорбции кости при установке имплантата со скошенным краем платформы в настоящем исследовании была сопоставима с данными, полученными в исследовании Ноэлкен Р. и соавт. (Noelken R. et al., 2012), в котором она составила 0,02–0,03 мм через 4 месяца после операции. При этом уровень вертикальной резорбции кости у пациентов, которым проводили установку имплантатов стандартного дизайна в сочетании с НКР, был статистически более выражен по сравнению с пациентами 1-й группы, что коррелирует с данными авторов других исследований Чен Х., Гу Т., Лай Х., Гу Х. (Chen H. et al., 2022). Авторы исследования отмечают, что уровень резорбции кости при направленной костной регенерации с установкой имплантата может продолжаться с 6 по 9 месяц после завершения

Таблица 2  
Динамика оценки качества жизни пациентов (OHIP-14)

Table 2. Dynamics of assessment of patients' quality of life (OHIP-14)

Суммарный балл OHIP-14	1 группа среднее ( $\pm$ SD) медиана (Q1-Q3)	2 группа среднее ( $\pm$ SD) медиана (Q1-Q3)	p-value
до операции	4,8 ( $\pm$ 5,1) 5 (0–6,5)	4,7 ( $\pm$ 2,5) 4 (3–6,5)	0,807
7 сутки	8,1 ( $\pm$ 4,8) 8 (4,5–11)	13,6 ( $\pm$ 4,7) 12 (11–14)	<0,001
120 сутки	1,9 ( $\pm$ 1,7) 2 (1–2)	4,5 ( $\pm$ 8) 1 (0–5,5)	0,743
180 сутки	0 ( $\pm$ 0) 0 (0–0)	1,5 ( $\pm$ 3,4) 0 (0–1)	0,056

протезирования [7]. Из этого можно предполагать, что разница между группами настоящего исследования может быть еще более выражена в отдаленном периоде наблюдения. в то же время уровень вертикальной резорбции кости через 1 год после установки имплантата со скошенным краем платформы, по данным различных авторов, находится в диапазоне 0.29–0.54 мм (Noelken R. et al., 2012) (Aldirdas Puisys et al., 2020) [12, 13].

Уменьшение ширины кератинизированной десны в послеоперационном периоде у пациентов 2-й группы обусловлено проведением дополнительных разрезов для мобилизации слизисто-надкостничного лоскута, что является необходимостью при выполнении костнопластических операций.

По данным настоящего исследования, выраженность боли и коллатерального отека статистически были значимо выше у пациентов, которым проводили НКР, что напрямую влияло на качество жизни пациентов.

Полученные данные согласуются с результатами исследования Де Брейкер Т. и соавт. (De Bruyckere T. Et al., 2020), в котором авторы также отмечали формирование гематом и более выраженный коллатеральный отек на 1, 3 и 7-е сутки после операции у пациентов после проведения направленной костной регенерации в сравнении с пациентами, у которых при имплантации применяли только мягкотканую аугментацию [8].

## Заключение

Применение имплантатов со скошенным краем платформы характеризуется меньшим уровнем вертикальной резорбции и позволяет обеспечить более комфортный послеоперационный период.

## Литература/References

1. Волков А.В., Потопов М.Б., Назарян Д.Н., Смбалян Б.С., Захаров Г.К., Федосов А.В. Морфологические аспекты аутотрансплантации костной ткани. Пластическая хирургия и эстетическая медицина. 2020;1:21-29. [A.V. Volkov, M.B. Potapov, D.N. Nazaryan, B.S. Smbatyan, G.K. Zakharov, A.V. Fedosov. Morphological aspects of bone tissue transplantation. 2020;1:21-29. (In Russ.)]. <https://elibrary.ru/wviuwp>
2. Ермак Е.Ю., Олесова В.Н., В. Париллов В.В., Николаенко М.Г. Отдаленные результаты использования имплантатов XIV в клинической практике. Российский стоматологический журнал. 2013;5:8-11. [E.Yu. Ermak, V.N. Olesova, V.V. Parilov, M.G. Nikolaenko. Remote results of using xiv implants in clinical practice. Russian Dental Journal. 2013;5:8-11. (In Russ.)]. <https://elibrary.ru/item.asp?id=21184241>
3. Никитина Л.И., Громова А.С. Стоматологическая реабилитация больных с полной (вторичной) адентией с использованием денальных имплантатов. Евразийский Медицинский Журнал. 2022;3:29-35. [L.I. Nikitina, A.S. Gromova. Dental rehabilitation of patients with complete (secondary) adentia using dental implants. Acta Medica Eurasica. 2022;3:29-35. (In Russ.)]. <https://elibrary.ru/item.asp?id=49505849>
4. Цициашвили А.М., Панин А.М., Лепилин А.В., Чувилкин В.И., Ахмедов Г.Д. Хирургическое лечение пациентов с использованием имплантатов при частичном отсутствии зубов в условиях дефицита костной ткани. Стоматология. 2019;98(1):30-33. [A.M. Tsitsiashvili, A.M. Panin, A.V. Lepilin, V.I. Chuvilkin, G.D. Akhmedov. Implant surgery in partially edentulous patients with alveolar bone deficiency. Stomatologiya. 2019;98(1):30-33. (In Russ.)]. <https://doi.org/10.17116/stomat20199801130>
5. Barbu H.M., Iancu S.A., Rapani A., Stacchi C. Guided Bone Regeneration with Concentrated Growth Factor Enriched Bone Graft Matrix (Sticky Bone) vs. Bone-Shell Technique in Horizontal Ridge Augmentation: A Retrospective Study // J Clin Med. – 2021;10(17):3953. <https://doi.org/10.3390/jcm10173953>
6. Chappuis V., Araújo M.G., Buser D. Clinical relevance of dimensional bone and soft tissue alterations post-extraction in esthetic sites // Periodontol 2000. – 2017;73:73-83. <https://doi.org/10.1111/prd.12167>
7. Chen H., Gu T., Lai H., Gu X. Evaluation of hard tissue 3-dimensional stability around single implants placed with guided bone regeneration in the anterior maxilla: A 3-year retrospective study // J Prosthet Dent. – 2022;128(5):919-927. <https://doi.org/10.1016/j.prosdent.2021.02.015>
8. De Bruyckere T., Cosyn J., Younes F., Hellyn J., Bekx J., Cleymaet R., Eghbali A. A randomized controlled study comparing guided bone regeneration with connective tissue graft to re-establish buccal convexity: One-year aesthetic and patient-reported outcomes // Clin Oral Implants Res. – 2020;31(6):507-516. <https://doi.org/10.1111/clr.13587>
9. Donati M., Noelken R., Fiorellini J., Gellrich N.C., Parker W., Berglund T. Implants placed in an alveolar ridge with a sloped configuration. A 3-year prospective multicenter study // Clin Oral Implants Res. – 2023;34(1):13-19. <https://doi.org/10.1111/clr.14012>
10. Mendoza-Azpur G., de la Fuente A., Chavez E., Valdivia E., Khoully I. Horizontal ridge augmentation with guided bone regeneration using particulate xenogenic bone substitutes with or without autogenous block grafts: A randomized controlled trial // Clin Implant Dent Relat Res. – 2019;21:521-530. <https://doi.org/10.1111/cid.12740>
11. Menchini-Fabris G.B., Toti P., Crespi R., Crespi G., Cosola S., Covani U. A Retrospective Digital Analysis of Contour Changing after Tooth Extraction with or without Using Less Traumatic Surgical Procedures // J Clin Med. – 2022;11(4):922. <https://doi.org/10.3390/jcm11040922>
12. Noelken R., Donati M., Fiorellini J., Gellrich N.C., Parker W., Wada K., Berglund T. Soft and hard tissue alterations around implants placed in an alveolar ridge with a sloped configuration // Clin Oral Implants Res. – 2014;25(1):3-9. <https://doi.org/10.1111/clr.12079>
13. Puisys A., Auzbikaviciute V., Vindasiute-Narbutė E., Zukauskas S., Vaicėkauskas K., Razuškevičius D. Crestal bone stability after flapless placement of sloped implants with immediate temporization in edentulous mandible. A prospective comparative clinical trial // Clin Exp Dent Res. – 2021;7(2):131-136. <https://doi.org/10.1002/cre2.352>
14. Tay J.R.H., Lu X.J., Lai W.M.C. et al. Clinical and histological sequelae of surgical complications in horizontal guided bone regeneration: a systematic review and proposal for management // International Journal of Implant Dentistry. – 2020;6:76. <https://doi.org/10.1186/s40729-020-00274-y>
15. Wimmer L., Petrakakis P., El-Mahdy K., Herrmann S., Nolte D. Implant-prosthetic rehabilitation of patients with severe horizontal bone deficit on mini-implants with two-piece design-retrospective analysis after a mean follow-up of 5 years // International Journal of Implant Dentistry. – 2021;7(1):71. <https://doi.org/10.1186/s40729-021-00353-8>