

ACTUAL PROBLEMS IN DENTISTRY

Проблемы

ТОМАТОЛОГИИ

ISSN: 2077-7566 (Print)

ISSN: 2412-9461 (Online)

19 (3) 2023

НАУКА • СОТРУДНИЧЕСТВО • РЕЗУЛЬТАТ!



ПРЕДСЕДАТЕЛЬ РЕДАКЦИОННОЙ КОЛЛЕГИИ

Ковтун О. П. — заслуженный врач РФ, академик РАН, доктор медицинских наук, профессор, ректор, Уральский государственный медицинский университет (г. Екатеринбург, Россия)

ГЛАВНЫЙ (НАУЧНЫЙ) РЕДАКТОР ЖУРНАЛА

Жолудев С. Е. — заслуженный врач РФ, доктор медицинских наук, профессор, декан стоматологического факультета, заведующий кафедрой ортопедической стоматологии и стоматологии общей практики, Уральский государственный медицинский университет (г. Екатеринбург, Россия)

ЗАМ. ГЛАВНОГО РЕДАКТОРА

Мандра Ю. В. — доктор медицинских наук, профессор, директор Института стоматологии, профессор кафедры терапевтической стоматологии и преподаватель стоматологических заболеваний, Уральский государственный медицинский университет (г. Екатеринбург, Россия)

РЕДАКЦИОННАЯ КОЛЛЕГИЯ:

Алямовский В. В. — доктор медицинских наук, профессор, профессор кафедры пародонтологии, Московский государственный медико-стоматологический университет (г. Москва, Россия)

Асташина Н. Б. — доктор медицинских наук, заведующая кафедрой ортопедической стоматологии, Пермский государственный медицинский университет им. академика Е. А. Вагнера (г. Пермь, Россия)

Байриков И. М. — член-корреспондент РАН, доктор медицинских наук, профессор, заведующий кафедрой челюстно-лицевой хирургии, Самарский государственный медицинский университет (г. Самара, Россия)

Бимбас Е. С. — доктор медицинских наук, профессор, заведующая кафедрой стоматологии детского возраста и ортодонтии, Уральский государственный медицинский университет (г. Екатеринбург, Россия)

Брагин А. В. — доктор медицинских наук, профессор, декан стоматологического факультета, заведующий кафедрой ортопедической и хирургической стоматологии с курсом ЛОР-болезней, Тюменский государственный медицинский университет (г. Тюмень, Россия)

Гилева О. С. — профессор, доктор медицинских наук, заведующая кафедрой терапевтической стоматологии и преподаватель стоматологических заболеваний, Пермский государственный медицинский университет им. акад. Е. А. Вагнера (г. Пермь, Россия)

Гранот И. — доктор медицинских наук, заведующий отделением госпитальной оральной медицины, Институт челюстно-лицевой хирургии, оральной медицины и стоматологии, Медицинский факультет университета Бар Илан, Медицинский центр Галилеи (г. Нагария, Израиль)

Григорьев С. С. — доктор медицинских наук, профессор, заведующий кафедрой терапевтической стоматологии и преподаватель стоматологических заболеваний, Уральский государственный медицинский университет (г. Екатеринбург, Россия)

Демьяненко С. А. — доктор медицинских наук, доцент, заведующая кафедрой стоматологии и ортодонтии, Крымская государственная медицинская академия им. С. И. Георгиевского ФГАОУ ВО «КФУ им. В.И. Вернадского», президент Ассоциации стоматологов Республики Крым (Крым, Россия)

Есаян Л. К. — доктор медицинских наук, доцент, декан стоматологического факультета, заведующий кафедрой терапевтической стоматологии, Ереванский государственный медицинский университет (г. Ереван, Армения)

Жулев Е. Н. — доктор медицинских наук, профессор, профессор кафедры ортопедической стоматологии и ортодонтии, Приволжский исследовательский медицинский университет (г. Нижний Новгород, Россия)

Иноятов А. Ш. — доктор медицинских наук, профессор, заместитель советника президента Узбекистана по вопросам молодежи, науки, образования, здравоохранения, культуры и спорта (г. Бухара, Узбекистан)

Костина И. Н. — доктор медицинских наук, доцент, профессор кафедры хирургической стоматологии, отоларингологии и челюстно-лицевой хирургии, Уральский государственный медицинский университет (г. Екатеринбург, Россия)

Латюшина Л. С. — доктор медицинских наук, доцент, заведующая кафедрой хирургической стоматологии и ЧЛХ, Южно-Уральский государственный медицинский университет (г. Челябинск, Россия)

Ломиашвили Л. М. — доктор медицинских наук, профессор, декан стоматологического факультета, заведующая кафедрой терапевтической стоматологии, Омский государственный медицинский университет (г. Омск, Россия)

Майер Георг — профессор Грайфсвальдского Университета им. Эрнста Морица Арндта, доктор медицинских наук, руководитель Центра стоматологии и лечения заболеваний ротовой полости и челюстно-лицевой системы Университета г. Грайфсвальд, почетный президент Германского Общества научных исследований в области стоматологии (г. Грайфсвальд, Германия)

Мирсаева Ф. З. — доктор медицинских наук, профессор кафедры хирургической стоматологии, Башкирский государственный медицинский университет (г. Уфа, Россия)

Митронин А. В. — доктор медицинских наук, профессор, декан стоматологического факультета, заведующий кафедрой кариеологии и эндодонтии, МГМСУ им. А. И. Евдокимова (г. Москва, Россия)

Олесова В. Н. — заслуженный деятель науки РФ, заслуженный врач РФ, доктор медицинских наук, профессор, заведующая кафедрой клинической стоматологии и имплантологии, Институт повышения квалификации Федерального медико-биологического агентства России (г. Москва, Россия)

Рогожников Г. И. — заслуженный деятель науки РФ, доктор медицинских наук, профессор, профессор кафедры ортопедической стоматологии, Пермский государственный медицинский университет им. акад. Е. А. Вагнера (г. Пермь, Россия)

Салеев Р. А. — доктор медицинских наук, декан стоматологического факультета, профессор кафедры ортопедической стоматологии, Казанский государственный медицинский университет (г. Казань, Россия)

Тер-Погосян Г. Ю. — доктор медицинских наук, профессор, заведующий кафедрой детской стоматологии и ортодонтии, Ереванский государственный медицинский университет (г. Ереван, Армения)

Токмакова С. И. — доктор медицинских наук, профессор, зав. кафедрой терапевтической стоматологии, Алтайский государственный медицинский университет (г. Барнаул, Россия)

Трунин Д. А. — доктор медицинских наук, профессор, директор института стоматологии, Самарский государственный медицинский университет, главный внештатный специалист-стоматолог Приволжского федерального округа, главный внештатный специалист по стоматологии Министерства здравоохранения Самарской области, академик АДИ, лауреат Государственной премии РФ в области науки и техники (г. Самара, Россия)

Тупикова Л. Н. — доктор медицинских наук, профессор, профессор кафедры ортопедической стоматологии, Алтайский государственный медицинский университет (г. Барнаул, Россия)

Усманова И. Н. — доктор медицинских наук, профессор кафедры терапевтической стоматологии с курсом ИДПО, Башкирский государственный медицинский университет (г. Уфа, Республика Башкортостан)

Харитонов М. П. — доктор медицинских наук, профессор, главный внештатный специалист-стоматолог МЗ РФ в УрФО, главный врач Свердловской областной стоматологической поликлиники, профессор кафедры ортопедической стоматологии и стоматологии общей практики, Уральский государственный медицинский университет (г. Екатеринбург, Россия)

Чуйкин С. В. — Заслуженный врач РФ и Республики Башкортостан, действительный член Европейской Ассоциации черепно-челюстно-лицевых хирургов, д.м.н., профессор, заведующий кафедрой стоматологии детского возраста и ортодонтии, челюстно-лицевой хирург, лауреат международной гуманитарной премии ICFP (Всемирного фонда расщелины губы и неба), Башкирский государственный медицинский университет (г. Уфа, Россия)

Шемонаев В. И. — доктор медицинских наук, профессор, заведующий кафедрой ортопедической стоматологии с курсом клинической стоматологии, Волгоградский государственный медицинский университет (г. Волгоград, Россия)

Юдина Н. А. — доктор медицинских наук, профессор, Белорусская медицинская академия последипломного образования (г. Минск, республика Беларусь)

Яременко А. И. — доктор медицинских наук, профессор, проректор по учебной работе, заведующий кафедрой стоматологии хирургической и ЧЛХ, Первый Санкт-Петербургский государственный медицинский университет им. И. П. Павлова, Президент СТАР (г. Санкт-Петербург, Россия)

РЕДАКЦИОННЫЙ СОВЕТ:

Астанбеков М. А. — кандидат медицинских наук, профессор, декан медицинского факультета, Ошский государственный университет (г. Ош, Республика Кыргызстан)

Вагнер В. Д. — доктор медицинских наук, профессор кафедры стоматологии ГБУ Департамента здравоохранения Москвы, Московский областной научно-исследовательский клинический институт им. М. Ф. Владимирского (МОНИКИ) (г. Москва, Россия)

Кисельникова Л. П. — доктор медицинских наук, профессор, заведующая кафедрой детской терапевтической стоматологии, Московский государственный медико-стоматологический университет им. Е. И. Евдокимова (г. Москва, Россия)

Лебеденко И. Ю. — заслуженный деятель науки РФ, доктор медицинских наук, профессор, заведующий кафедрой ортопедической стоматологии, Российский университет дружбы народов, заведующий лабораторией разработки и физикохимических испытаний стоматологических материалов, Центральный научно-исследовательский институт стоматологии и челюстно-лицевой хирургии (г. Москва, Россия)

Леонтьев В. К. — заслуженный деятель науки РФ, лауреат Государственной премии РФ в области науки и техники, доктор медицинских наук, профессор, академик РАН (г. Москва, Россия)

Таиров У. Т. — заслуженный деятель науки и техники Республики Таджикистан, доктор медицинских наук, профессор, председатель ассоциации стоматологов, главный стоматолог Республики Таджикистан (г. Душанбе, Республика Таджикистан)

CHAIRMAN OF THE EDITORIAL BOARD

O. P. Kovtun, Honored Doctor of Russia, Academician of Russian Academy of Sciences, Doctor of Medical Science, Professor, Rector, Ural State Medical University (Ekaterinburg, Russia)

CHIEF EDITOR

S. E. Zholudev, Honored Doctor of the RF, Doctor of Medical Science, Professor, Dean of the Dentistry Faculty, Head of the Orthopedic Dentistry and General Practice Dentistry Department, Ural State Medical University (Ekaterinburg, Russia)

DEPUTY EDITOR

Yu. V. Mandra, Doctor of Medical Science, Professor, Director of the Institute of Dentistry, Professor of the Therapeutic and Preclinical Dentistry Department, Ural State Medical University (Ekaterinburg, Russia)

EDITORIAL BOARD

V. V. Alyamovskiy, Doctor of Medical Science, Professor, Professor of the Department of Periodontology, Moscow State University of Medicine and Dentistry (Moscow, Russia) (Krasnoyarsk, Russia)

N. B. Astashina, Grand PhD in Medical Sciences, Professor, Head of the Department of Orthopedic Dentistry, Perm State Medical University named after Academician E.A. Wagner (Perm, Russia)

I. M. Bayrikov, Corresponding member RAS, Doctor of Medical Sciences, Professor, Head of the Department of Maxillofacial Surgery, Samara State Medical University (Samara, Russia)

E. S. Bimbas, Doctor of Medical Science, Professor, Head of the Pediatric Dentistry and Orthodontics Department, Ural State Medical University (Ekaterinburg, Russia)

A. V. Bragin, Doctor of Medical Science, Dean Dentistry Faculty, Head of the Department of Orthopedic and Surgical Dentistry with a course of ENT diseases of Tyumen State Medical Academy (Tyumen, Russia)

S. V. Chuykin, Honored Doctor of the Russian Federation and the Republic of Bashkortostan, Winner of the ICPF – International Humanitarian Award, Actual member of the European Association for Cranio-Maxillo-Facial Surgery, MD, Professor, Head of Department pediatric dentistry and orthodontics, Bashkir State Medical University (Ufa, Russia)

S. A. Demyanenko, Doctor of Medical Science, Docent, Head of the Dentistry and Orthodontology Department of Crimean State Medical Academy named after S.I. Georgievsky FGAOU VO "KFU named after V.I. Vernadsky" (Crimea, Russia)

Lazar Esayan, Doctor of Medical Science, Docent, Dean of the Dentistry faculty, Head of the Therapeutic Dentistry Department, Erevan State Medical University (Erevan, Armenia)

O. S. Gileva, Doctor of Medical Science, Professor, Head of the Therapeutic and Preclinical Dentistry Department, Perm State Medical University named after E. A. Wagner (Perm, Russia)

Yigal Granot, Doctor of Medical Sciences, Head of the Department of Hospital Oral Medicine, Institute of Oral and Maxillofacial Surgery, Oral Medicine and Dentistry, Bar Ilan University School of Medicine, Galilee Medical Center (Nahariya, Israel)

S. S. Grigorjev, Grand PhD in Medical sciences, Professor, Head of Department of Preventive Dentistry and Propeudetics of Dental Disease, Ural State Medical University (Ekaterinburg, Russia)

A. S. Inoyatov, Doctor of Medical Science, Professor, Deputy Adviser to the President of Uzbekistan on Youth, Science, Education, Health, Culture and Sports (Bukhara, Uzbekiston)

M. P. Kharitonova, Honored Doctor of the RF, Doctor of Medical Science, Professor, Professor of the Department of Orthopedic Dentistry and General Practice Dentistry of Ural State Medical University (Ekaterinburg, Russia)

I. N. Kostina, Doctor of Medical Science, Docent, Professor, Department of Surgical Dentistry, of Otolaryngology and Maxillofacial Surgery of Ural State Medical University (Ekaterinburg, Russia)

L. S. Latyushina, Doctor of Medical Sciences, Associate Professor, Head of the Department of Surgical Dentistry and Maxillary Surgery, South Ural State Medical University (Chelyabinsk, Russia)

L. M. Lomiashvili, Doctor of Medical Science, Professor, Dean of the Dentistry Faculty, Head of the Therapeutic Dentistry Department, Omsk State Medical University (Omsk, Russia)

Georg Mayer, Doctor of Medical Science, Professor, Head of the Centre for Dental, Oral and Maxillofacial Medicine of the University of Greifswald, Honorary President of the German Society for Research in Dentistry (Greifswald, Germany)

A. V. Mitronin, Doctor of Medical Sciences, Professor, Dean of the Faculty of Dentistry, Head of the Department of Cariesology and Endodontics, Moscow State University of Medicine and Dentistry named after A.I. Evdokimov (Moscow, Russia)

F. Z. Mirsaeva, Grand PhD in Medical sciences, Professor of the Department of Surgical Dentistry, Bashkir State Medical University (Ufa, Russia)

V. N. Olesova, Honored Scientist of the RF, Honored Doctor of the RF, Doctor of Medical Science, Professor, Head of the Clinical Dentistry and Implantology Department of the Institute for Advanced Studies of the Federal Medical Biological Agency (Moscow, Russia)

G. I. Rogozhnikov, Honored Scientist of the RF, Doctor of Medical Science, Professor, Professor of the Orthopedic Dentistry Department, Perm State Medical University (Perm, Russia)

R. A. Saleev, Doctor of Medical Sciences, Dean of the Faculty of Dentistry, Professor of the Department of Prosthetic Dentistry, Kazan State Medical University (Kazan, Russia)

V.I. Shemonaev, Grand PhD in Medical Sciences, Professor, Head of the Department of Orthopedic Dentistry with a Course in Clinical Dentistry, Volgograd State Medical University (Volgograd, Russia)

G. Yu. Ter-Poghosyan, Dr. Sci. (Med.), Professor, Head Chair of Children's Dentistry and Orthodontics Department, Erevan State Medical University (Erevan, Armenia)

S. I. Tokmakova, Grand PhD in Medical Sciences, Professor, Department of Therapeutic Dentistry, Altai State Medical University (Barnaul, Russia)

D. A. Trunin, Doctor of Medical Science, Professor, Head of Dentistry Division of Samara State Medical University, Chief Dental Practitioner of the Volga Federal District (Samara, Russia)

L. N. Tupikova, Doctor of Medical Sciences, Professor, Professor of the Department of Orthopedic Dentistry, Altai State Medical University of the Ministry of Health of Russia (Barnaul, Russia)

I. N. Usmanova, Doctor of Medical Science, Professor of the Department of therapeutic dentistry with IAPE course of Bashkir State Medical University (Ufa, Russia)

N. A. Yudina, Doctor of Medical Science, Professor, Belarusian Medical Academy of Postgraduate Education (Minsk, Republic of Belarus)

A. I. Yaremenko, Doctor of Medical Sciences, Professor, Vice-Rector for Academic Affairs, Head of the Department of Dentistry and Maxillofacial Surgery, First Saint Petersburg State Medical University named after I.P. Pavlov, President of the Russian Dental Association (St. Petersburg, Russia)

E. N. Zhulev, Doctor of Medical Science, Professor, Honored Figure of Russian Higher Education, Professor of the Orthopedic Dentistry and Orthodontology Department, Privolzhsky Research Medical University (Nizhny Novgorod, Russia)

EDITORIAL COUNCIL

M. A. Arstanbekov, Honored Doctor of the Kyrgyz Republic, PhD (Medicine), Professor, Dean of the Dentistry Faculty of State Osh Medical University (Osh, The Kyrgyz Republic)

V. D. Vagner, Honored Doctor of the RF, Doctor of Medical Science, Professor of the Department of Dentistry of the State Budget Institution of the Moscow Health Department, Moscow Regional Research Institute named after M.F. Vladimirovsky (Moscow, Russia)

L. P. Kiselnikova, Honored Scientist of the Russian Federation, Doctor of Medicine Sci., Professor, Head of the Department of Orthopedic Dentistry, Peoples' Friendship University of Russia, Head of the Laboratory for the Development and Physical and Chemical Tests of Dental Materials of the Central Scientific and Research Institute of Dentistry and Maxillofacial Surgery (Moscow, Russia)

I. Yu. Lebedenko, Honored Scientist of the RF, Doctor of Medical Science, Professor, Head of the Laboratory of development and physical-chemical testing of stomatological materials, the Central Research Institute of Dental and Maxillofacial Surgery (Moscow, Russia)

V. K. Leontiev, Honored Scientist of the RF, Laureate of the State Prize of the Russian Federation in the field of science and technology, Doctor of Medical Science, Professor, Academician of Russian Academy of Science (Moscow, Russia)

U. T. Tairov, Honored Worker of Science and Technology of the Republic Tajikistan, Dr. Sci. (Med.), Professor, Chairman Association of Dentists, Chief Dentist of the Republic of Tajikistan (Dushanbe, Republic of Tajikistan)

СОДЕРЖАНИЕ

ОСНОВАТЕЛЬ ЖУРНАЛА: Ронь Галина Ивановна**УЧРЕДИТЕЛИ:****ФГБОУ ВО «Уральский государственный медицинский университет» Минздрава России**

620028, г. Екатеринбург, ул. Репина, д. 3

ИП Суворова Любовь Владимировна

620109, г. Екатеринбург, ул. Металлургов, д. 4А, кв. 3

ИЗДАТЕЛЬ: Издательский Дом "ТИРАЖ"**ИП СУВОРОВА Любовь Владимировна**

620109, г. Екатеринбург, ул. Металлургов, д. 4А, кв. 3

Редакция:

Главный редактор	Жолудев Сергей Егорович
Зам. главного редактора	Мандра Юлия Владимировна
Ответственный редактор-корректор	Голикова Мария Валерьевна
Библиограф	Носова Олеся Александровна
Статистический редактор, редактор по этике	Жук Александр Владимирович
Дизайн, верстка, препресс:	Амромин Илья Михайлович

Все публикуемые статьи рецензируются.

Рекламуемые в журнале товары и услуги должны иметь официальное разрешение российских органов здравоохранения. Перепечатка только с письменного разрешения редакции.

В рекламных блоках и объявлениях сохранены стиль и орфография рекламодателей.

Журнал зарегистрирован в Федеральной службе по надзору за соблюдением законодательства в сфере массовых коммуникаций и охране культурного наследия.

Свидетельство о регистрации серия ПИ № ФС77-77640

от 29 января 2020 г.

ISSN 2077-7566

Журнал «Проблемы стоматологии» включен в Научную электронную библиотеку **eLibrary, URichs** и Российский индекс научного цитирования (РИНЦ), имеет импакт-фактор выше 1.0

Журнал включен в перечень ВАК с января 2016 года.

Для подписки в электронном каталоге «Почта России» индекс 96973.

Иллюстрация на обложке Герард Дюу.

Адрес редакции:

почтовый адрес: 620109, Екатеринбург, Металлургов, 4А-3

факт. адрес: 620014, Екатеринбург, пр. Ленина, 16 (кафедра ортопедической стоматологии и стоматологии общей практики УГМУ)

Рекламно-издательский отдел:**Тел.:** +7 (908) 920-84-78**Email:** ps-press@mail.ru **Сайт:** www.dental-press.ru

Дата выхода в свет 25.11.2023

Формат 60x84¹/₈ 18,02 усл. печ. л. Бумага мелованная.

Тираж 3000 экз.

Отпечатано в типографии Book Expert

Цена договорная

Авторам!

Заявленные тематические разделы журнала не ограничивают авторов в выборе темы публикации, при наличии интересного, актуального материала рубрикация может быть расширена. Представленный к публикации материал может иметь самый разнообразный характер: от постановки проблемных теоретических вопросов, предложений разработки новых направлений стоматологии до анализа результатов конкретных исследований. Приветствуется публикация статей о редких клинических наблюдениях.

Рукописи статей загружаются на сайт www.dental-press.ru

Предоставляемый материал должен соответствовать правилам оформления, опубликованным на сайте.

Перед публикацией статьи рецензируются.

Подробнее на сайте WWW.DENTAL-PRESS.RU

Журнал, публикации, архив статей

ЛЕКЦИИ И ЛИТЕРАТУРНЫЕ ОБЗОРЫ

ОБЗОР СОВРЕМЕННЫХ МЕТОДОВ ЛЕЧЕНИЯ КРАСНОГО ПЛОСКОГО ЛИШАЯ СЛИЗИСТОЙ ОБОЛОЧКИ РТА	5
Буторова А. В., Нагаева М. О., Волкова Т. Н., Шестель А. И., Волкова Е. В.	
СОВРЕМЕННЫЙ ВЗГЛЯД НА ТЕОРИЮ ПАТОГЕНЕЗА РАДИКУЛЯРНЫХ КИСТ (ОБЗОР ЛИТЕРАТУРЫ)	13
Пиотрович А. В., Латышина Л. С.	
АНАЛИЗ ЭПИДЕМИОЛОГИИ ОСНОВНЫХ СТОМАТОЛОГИЧЕСКИХ ЗАБОЛЕВАНИЙ У ЖИТЕЛЕЙ СЕЛЬСКИХ ТЕРРИТОРИЙ	19
Сафонова А. В., Лебедев С. Н., Брагин А. В., Мамчиц Е. В., Копытов А. А., Куратов И. А.	
ОСОБЕННОСТИ СОСТОЯНИЯ ОРГАНОВ И ТКАНЕЙ РТА У ЛИЦ С МЕТАБОЛИЧЕСКИМ СИНДРОМОМ В АСПЕКТЕ ОРТОПЕДИЧЕСКОЙ СТОМАТОЛОГИЧЕСКОЙ РЕАБИЛИТАЦИИ С ИСПОЛЬЗОВАНИЕМ ДЕНТАЛЬНЫХ ИМПЛАНТАТОВ (ОБЗОР ЛИТЕРАТУРЫ)	29
Стафеев А. А., Викторова И. А., Ломиашвили Л. М., Хижук А. В.	

ТЕРАПЕВТИЧЕСКАЯ СТОМАТОЛОГИЯ / ОРИГИНАЛЬНЫЕ ИССЛЕДОВАНИЯ

КИНЕТИКО-ДИНАМИЧЕСКИЕ ПАРАМЕТРЫ ОЧИЩАЮЩЕГО, ПРОТИВОВОСПАЛИТЕЛЬНОГО И РЕМИНЕРАЛИЗИРУЮЩЕГО ДЕЙСТВИЯ НОВОЙ ЗУБНОЙ ПАСТЫ ПРОТИВ КУРЕНИЯ	37
Еловикова Т. М., Ермишина Е. Ю., Саблина С. Н., Григорьев С. С., Мандра Ю. В., Кошечев А. С., Жегалина Н. М.	
АНАЛИЗ ОСВОЕНИЯ МАНУАЛЬНЫХ НАВЫКОВ РЕСТАВРАЦИИ МОЛЯРОВ СТАРШЕКУРСНИКАМИ СТОМАТОЛОГИЧЕСКОГО ФАКУЛЬТЕТА	42
Еловикова Т. М., Саблина С. Н., Григорьев С. С., Мандра Ю. В., Кошечев А. С., Макарова Н. А., Жегалина Н. М.	
ИНФЕКЦИОННЫЙ ЭНДОКАРИТ В ПРАКТИКЕ ВРАЧА-СТОМАТОЛОГА: КЛИНИЧЕСКИЙ СЛУЧАЙ.	47
Закроева А. Г., Еловикова Т. М., Саблина С. Н., Дорохина К. Р., Григорьев С. С., Фоминых М. И., Кошечев А. С.	
МЕТОДОЛОГИЧЕСКИЕ ПРИНЦИПЫ ЛЕЧЕНИЯ ХЕЙЛИТОЗА НА КРАЙНЕМ СЕВЕРЕ.	53
Исаева Л. И., Борисова Э. Г., Хрусталева Ю. А.	

ПАРОДОНТОЛОГИЯ / ОРИГИНАЛЬНЫЕ ИССЛЕДОВАНИЯ

КЛИНИКО-ЛАБОРАТОРНАЯ ОЦЕНКА ЭФФЕКТИВНОСТИ ПРИМЕНЕНИЯ ФАРМАКОЛОГИЧЕСКОЙ КОМПОЗИЦИИ КОМБИНИРОВАННОГО ДЕЙСТВИЯ ПРИ ЛЕЧЕНИИ ПАРОДОНТИТА У ЛИЦ С НЕДОСТАТОЧНОЙ ПРИВЕРЖЕННОСТЬЮ ЛЕЧЕНИЮ	58
Дзюба Е. В., Нагаева М. О.	
ВЛИЯНИЕ СРЕДСТВ ИНДИВИДУАЛЬНОЙ ГИГИЕНЫ ПОЛОСТИ РТА НА ДИНАМИКУ ПАРОДОНТОЛОГИЧЕСКОГО СТАТУСА БЕРЕМЕННЫХ ЖЕНЩИН	64
Шиянова А. Д., Орехова Л. Ю., Кудрявцева Т. В., Прохорова О. В., Березкина И. В., Тасаева Е. А.	

ХИРУРГИЧЕСКАЯ СТОМАТОЛОГИЯ И ИМПЛАНТОЛОГИЯ

ОРИГИНАЛЬНЫЕ ИССЛЕДОВАНИЯ	
ПРИЧИНЫ УДАЛЕНИЯ ЗУБОВ У ПАЦИЕНТОВ ПСИХИАТРИЧЕСКОГО СТАЦИОНАРА	69
Ильина Р. Ю., Мухамеджанова Л. Р.	
ЗАВИСИМОСТЬ УРОВНЕЙ МАРКЕРОВ КОСТНОГО МЕТАБОЛИЗМА ОТ СТАДИИ МЕДИКАМЕНТОЗНОГО ОСТЕОНЕКРОЗА ЧЕЛЮСТЕЙ	75
Спевак Е. М., Христофорандо Д. Ю., Гандыль К. С., Долгалев Ал. Ан., Елисеева Е. В.	
КЛИНИЧЕСКИЙ СЛУЧАЙ СИНДРОМА ЧЕРЕПНО-КЛЮЧЕВОГО ДИЗОСТОЗА: КЛИНИЧЕСКИЕ И РЕНТГЕНОЛОГИЧЕСКИЕ ПРОЯВЛЕНИЯ	80
Чуйкин С. В., Давлетшин Н. А., Чуйкин О. С., Макушева Н. В., Кучук К. Н., Билак А. Г.	

СТОМАТОЛОГИЯ ДЕТСКОГО ВОЗРАСТА, ПРОФИЛАКТИКА И ОРТОДОНТИЯ

ОРИГИНАЛЬНЫЕ ИССЛЕДОВАНИЯ	
ОСЛОЖНЕННЫЙ КАРИЕС В ПОСТОЯННЫХ НЕСФОРМИРОВАННЫХ ЗУБАХ У ДЕТЕЙ: ЭФФЕКТИВНОСТЬ ЛЕЧЕНИЯ	85
Ожгихина Н. В., Терешкина Д. Г., Брусницына Е. В., Иощенко Е. С.	
ИЗУЧЕНИЕ ОЧИЩАЮЩЕГО ЭФФЕКТА СПРЕЯ ДЛЯ ПРОФИЛАКТИКИ КАРИЕСА, СОДЕРЖАЩЕГО STREPTOCOCCUS THERMOPHILUS ЛИЗАТ И ПРЕБИОТИКИ, КАК ПРОМЕЖУТОЧНОГО СРЕДСТВА ГИГИЕНЫ РТА	91
Улитовский С. Б., Садовский В. В., Калинина О. В., Леонтьев А. А., Русакова Е. Ю., Буков Д. О.	
ХАРАКТЕРИСТИКА РАСПРОСТРАНЕННОСТИ ЗАБОЛЕВАНИЙ СЛИЗИСТОЙ ОБОЛОЧКИ РТА У ДЕТЕЙ ДОШКОЛЬНОГО ВОЗРАСТА В ЗАВИСИМОСТИ ОТ ТИПА СЕМЬИ И МОРОФУНКЦИОНАЛЬНОГО РАЗВИТИЯ РЕБЕНКА	96
Хадыева М. Н., Галиуллин А. Н.	
ИЗМЕНЕНИЕ БИОХИМИЧЕСКИХ ПОКАЗАТЕЛЕЙ РОТОВОЙ ЖИДКОСТИ У ЗДОРОВЫХ ЛИЦ РАЗНЫХ ВОЗРАСТНЫХ ГРУПП И ПРИ СОПУТСТВУЮЩИХ ЗАБОЛЕВАНИЯХ.	103
Чуйкин О. С., Топольницкий О. Э., Кучук К. Н., Чуйкин С. В., Давлетшин Н. А., Макушева Н. В., Акатьева Г. Г., Егорова Е. Г., Басыров Т. Р.	

ОРТОПЕДИЧЕСКАЯ СТОМАТОЛОГИЯ / ОРИГИНАЛЬНЫЕ ИССЛЕДОВАНИЯ

МЕЖДИСЦИПЛИНАРНЫЙ ПОДХОД К ДИАГНОСТИКЕ И ЛЕЧЕНИЮ ПАЦИЕНТОВ С ДИСФУНКЦИОНАЛЬНЫМ СОСТОЯНИЕМ ВИСОЧНО-НИЖНЕЧЕЛЮСТНОГО СУСТАВА	108
Мартюшева М. В., Асташина Н. Б., Щеколова Н. Б.	
СРАВНЕНИЕ ТРАДИЦИОННОЙ И ЦИФРОВЫХ ТЕХНОЛОГИЙ ИЗГОТОВЛЕНИЯ ЭПИТЕЗА УШНОЙ РАКОВИНЫ	114
Мурашов М. А., Степанова С. Ю., Платонова М. С., Гринденко С. С., Дерезина С. А.	
ОБОСНОВАНИЕ ИСПОЛЬЗОВАНИЯ ДОРЗАЛЬНО НАКЛОНЕННЫХ ДИСТАЛЬНЫХ ИСКУССТВЕННЫХ ОПОР ПРОТЯЖЕННЫХ ИМПЛАНТАЦИОННЫХ ПРОТЕЗОВ У ПОЖИЛЫХ ПАЦИЕНТОВ	119
Паршин Ю. В., Мишнев М. Л., Трезубов В. Н., Розов Р. А.	

ВОПРОСЫ СТОМАТОЛОГИЧЕСКОГО ОБРАЗОВАНИЯ

РЕЗУЛЬТАТЫ ВНЕДРЕНИЯ ДИСТАНЦИОННЫХ ОБРАЗОВАТЕЛЬНЫХ ТЕХНОЛОГИЙ НА ПРИМЕРЕ ПОКАЗАТЕЛЕЙ ГОСУДАРСТВЕННОЙ ИТОГОВОЙ АТТЕСТАЦИИ СТУДЕНТОВ СТОМАТОЛОГИЧЕСКОГО ФАКУЛЬТЕТА УГМУ ЗА 2019, 2020 И 2022 ГОДЫ	126
Жолудев С. Е., Козыменко А. Н., Дрегалкина А. А., Гайнетдинов М. Р.	

ВОПРОСЫ ОРГАНИЗАЦИИ СТОМАТОЛОГИЧЕСКОЙ ПОМОЩИ

ХАРАКТЕРИСТИКА ОБЪЕМА СТОМАТОЛОГИЧЕСКОЙ ТЕРАПЕВТИЧЕСКОЙ ПОМОЩИ, ОКАЗАННОЙ В ВИДЕ ПЛАТНЫХ МЕДИЦИНСКИХ УСЛУГ	132
Вагнер В. Д., Маркина Л. А., Лосев Ф. Ф., Богомолов Д. Э.	

Founder of the magazine: Galina I. RON

FOUNDERS:

Ural State Medical University, Federal State Budgetary
Educational Institution of Higher Education, the Ministry
of Health of the Russian Federation
620028, Ekaterinburg, st. Repina, 3

Sole proprietor Liubov Vladimirovna Suvorova
620109, Ekaterinburg, st. Metallurgov, 4A-3

Publisher:

Sole proprietor Liubov Vladimirovna Suvorova
TIRAZH Publishing House
620109, Ekaterinburg, st. Metallurgov, 4A-3

Editorial staff:

Chief editor Sergey Egorovich Zholudev
Deputy chief editor Julia Vladimirovna Mandra
Executive copy editor Maria Valeryevna Golikova
Bibliographer Olesya Aleksandrovna Nosova
Statistical editor, ethics editor Aleksandr Vladimirovich Zhuk
Design, makeup, prepress Ilya Michaylovich Amromin

All the materials being published are reviewed.

All the products and services advertised in the journal are to have a regulatory approval of the health authorities of Russia.

Copying is subject to the written approval of the editorial board. Style and spelling in advertisements are quoted exactly as provided by advertisers.

The journal is registered by the Russian Federal Surveillance Service for Compliance with the Law in Mass Communications and Cultural Heritage Protection.

The certificate of registration is ПИ № ФС 77-77640 dated January 01.08.2020.

ISSN 2077-7566

Actual problems in dentistry is included in the Scientific Electronic Library and the system of the Russian Scientific Citation Index (RSCI) and has an impact factor more 1.0

The journal has been included in the list of periodicals approved by the High Attestation Commission since January 2016.

The index of subscription in the electronic catalog "Russian Post" is 96973

The editorial office address:

Postal address: 620109, Ekaterinburg, st. Metallurgov, 4A-3
Business address: 620014, Ekaterinburg, prospect Lenina, 16
(Department of Orthopedic Dentistry and General Dentistry, USMU)

Advertising and Publishing Department:

Tel: +7 (908) 920-84-78

Email: ps-press@mail.ru

Site: www.dental-press.ru

Passed for printing on 25.01.2023

Print size 60x84 $\frac{1}{8}$ 18,02 conventional printed sheets. Coated paper. The edition of 3000 copies.

Printed in Book Expert Print Shop.

The price is negotiable.

Information for authors!

The declared subjects of the journal sections do not restrict the authors' choice of the article subject; given that the material is interesting and relevant, the rubrication can be extended.

Submitted materials can be of the most various kinds: from problematic theoretical issues definition and proposals for development of new directions in dentistry to an analysis of specific research results.

Submitting articles concerning rare clinical observations is welcome.

Manuscripts are to be uploaded on the website

www.dental-press.ru

Submitted materials are to comply with the submission guidelines published on the website.

Before publishing articles are peer reviewed.

For details see the website

WWW.DENTAL-PRESS.RU

THE JOURNAL, publications, the article archive

LECTURES AND REVIEWS

REVIEW OF MODERN METHODS OF TREATMENT OF LICHEN PLANUS OF THE ORAL MUCOSA	5
Butorova A.V., Nagaeva M.O., Volkova T.N., Shestel A.I., Volkova E.V.	
MODERN VIEW ON THE THEORIES OF PATOGENESIS OF RADICULAR CYSTS (LITERATURE REVIEW)	13
Piotrovich A.V., Latyushina L.S.	
THE ANALYSIS OF THE EPIDEMIOLOGY OF DENTAL DISEASES IN THE POPULATION LIVING IN THE RURAL AREAS	19
Safonova A.V., Lebedev S.N., Bragin A.V., Mamchits E.V., Kopytov A.A., Kuratov I.A.	
FEATURES OF THE CONDITION OF ORGANS AND TISSUE OF THE ORAL IN PERSONS WITH METABOLIC SYNDROME IN THE ASPECT OF ORTHOPEDIC DENTAL REHABILITATION USING DENTAL IMPLANTS (LITERATURE REVIEW)	29
Stafeev A.A., Viktorova I.A., Lomiashvili L.M., Khizhuk A.V.	

THERAPEUTIC DENTISTRY / ORIGINAL RESEARCH PAPERS

KINETICS AND DYNAMICS OF CLEANING EFFICACY, ANTI-INFLAMMATORY AND REMINERALIZING EFFECTS OF THE NEW NO-SMOKING TOOTH PASTE	37
Elovikova T.M., Ermishina E.Yu., Sablina S.N., Grigorjev S.S., Mandra Y.V., Koscheev A.S., Zhegalina N.M.	
ANALYSIS OF MASTERING MOLAR RESTORATION MANUAL SKILLS BY SENIOR DENTAL STUDENTS	42
Elovikova T.M., Sablina S.N., Grigorjev S.S., Mandra Y.V., Koscheev A.S., Makerova N.A., Zhegalina N.M.	
INFECTIVE ENDOCARDITIS IN DENTAL PRACTICE: A CASE STUDY	47
Zakroeva A.G., Elovikova T.M., Sablina S.N., Dorokhina K.R., Grigorjev S.S., Fominykh M.I., Koscheev A.S.	
METHODOLOGICAL PRINCIPLES OF TREATING CHEILITIS IN THE FAR NORTH	53
Isaeva L.I., Borisova E.G., Khrustaleva Yu.A.	

PERIODONTAL DISEASES / ORIGINAL RESEARCH PAPERS

CLINICAL AND LABORATORY EVALUATION OF THE EFFICACY OF A PHARMACOLOGICAL COMPOSITION OF COMBINED ACTION IN THE TREATMENT OF PERIODONTITIS IN SUBJECTS WITH POOR ADHERENCE TO TREATMENT	58
Dzyuba E.V., Nagaeva M.O.	
INFLUENCE OF PERSONAL ORAL HYGIENE PRODUCTS ON THE DYNAMICS OF PERIODONTAL STATUS OF PREGNANT WOMEN.	64
Shiyanova A.D., Orekhova L.Y., Kudryavtseva T.V., Prokhorova O.V., Berezkina I.V., Tasaeva E.A.	

SURGICAL DENTISTRY AND IMPLANTOLOGY / ORIGINAL RESEARCH PAPERS

CAUSES OF DENTAL REMOVAL IN PSYCHIATRIC PATIENTS	69
Ilyina R.J., Muchamedzhanova L.R.	
DEPENDENCE OF LEVELS OF BONE METABOLISM MARKERS ON THE STAGE OF MEDICATION-RELATED OSTEOECROSIS OF THE JAWS	75
Spevak E.M., Christoforano D.Yu., Gandylyan K.S., Dolgalev A.I., Eliseeva E.V.	
CLINICAL CASE OF CRANIOCLAVICAL DYSOSTOSIS SYNDROME: CLINICAL AND X-RAY MANIFESTATIONS	80
Chuykin S.V., Davletshin N.A., Chuykin O.S., Makusheva N.V., Kuchuk K.N., Bilak A.G.	

PEDIATRIC DENTISTRY, PROPHYLAXIS AND ORTHODONTICS

ORIGINAL RESEARCH PAPERS

COMPLICATED CARIES IN PERMANENT IMPERFORMED TEETH IN CHILDREN: EFFECTIVENESS OF TREATMENT	85
Ozhgikhina N.V., Tereshkina D.G., Brusnitsyna E.V., Ioshchenko E.S.	
THE STUDY OF THE CLEANING EFFECT OF THE SPRAY FOR THE PREVENTION OF CARIES INCLUDING LYSATE FROM STREPTOCOCCUS THERMOPHILUS AND PREBIOTICS AS AN INTERMEDIATE MEANS OF ORAL HYGIENE.	91
Ulitskiy S.B., Sadovskiy V.V., Kalinina O.V., Leontiev A.A., Rusakova E.Yu., Bukov D.O.	
CLINICAL AND STATISTICAL ANALYSIS OF THE PREVALENCE OF ORAL MUCOSAL DISEASES IN PRESCHOOL CHILDREN DEPENDING ON FAMILY TYPE AND MORPHOFUNCTIONAL DEVELOPMENT OF THE KID	96
Khadyeva M.N., Galiullin A.N.	
CHANGES IN BIOCHEMICAL INDICATORS OF ORAL FLUID IN HEALTHY INDIVIDUALS OF DIFFERENT AGE GROUPS AND WITH RELATED DISEASES	103
Chuykin O.S., Topolnitsky O.Z., Kuchuk K.N., Chuykin S.V., Davletshin N.A., Makusheva N.V., Akat'yeva G.G., Egorova E.G., Basyrov T.R.	

ORTHOPEDIC DENTISTRY / ORIGINAL RESEARCH PAPERS

A INTERDISCIPLINARY APPROACH TO THE DIAGNOSIS AND TREATMENT OF PATIENTS WITH A DYSFUNCTIONAL CONDITION OF THE TEMPOROMANDIBULAR JOINT	108
Martyusheva M.V., Astashina N.B., Shchekolova N.B.	
COMPARISON OF CONVENTIONAL AND DIGITAL TECHNOLOGIES FOR MAKING THE EAR EPITHESES	114
Murashov M.A., Stepanova S.Yu., Platonova M.S., Grindenko S.S., Derezhina S.A.	

ORTHOPEDIC DENTISTRY ORIGINAL RESEARCH PAPERS

RATIONALE FOR THE USE OF DORSALLY TILTED DISTAL ARTIFICIAL SUPPORTS FOR EXTENDED IMPLANT PROSTHESES IN ELDERLY PATIENTS.	119
Parshin Yu.V., Mishnev M.L., Trezubov V.N., Rozov R.A.	

ISSUES OF DENTAL EDUCATION

THE RESULTS OF THE INTRODUCTION OF DISTANCE LEARNING TECHNOLOGIES ON THE EXAMPLE OF THE INDICATORS OF THE STATE FINAL CERTIFICATION OF STUDENTS OF THE FACULTY OF DENTISTRY OF USMU FOR 2019, 2020 AND 2022.	126
Zholudev S.E., Kozmenko A.N., Dregalkina A.A., Kotikova A.Y., Gainetdinov M.R.	

CHALLENGES OF ORGANISING DENTAL CARE

CHARACTERISTICS OF THE VOLUME OF DENTAL THERAPEUTIC CARE PROVIDED IN THE FORM OF PAID MEDICAL SERVICES	132
Vagner V.D., Markina L.A., Losev F.F., Bogomolov D.E.	

DOI: 10.18481/2077-7566-2023-19-3-5-12

УДК 611.31:616.516

ОБЗОР СОВРЕМЕННЫХ МЕТОДОВ ЛЕЧЕНИЯ КРАСНОГО ПЛОСКОГО ЛИШАЯ СЛИЗИСТОЙ ОБОЛОЧКИ РТА

Буторова А. В., Нагаева М. О., Волкова Т. Н., Шестель А. И., Волкова Е. В.

Тюменский государственный медицинский университет, г. Тюмень, Россия

Аннотация

Цель исследования — систематизировать научную информацию о методах лечения красного плоского лишая слизистой оболочки полости рта, представленную в современной отечественной и зарубежной литературе.

Методология. Изучены данные специальной литературы с использованием научных поисковых библиотечных баз данных: Google Scholar, PubMed Central, Elibrary. Поиск оригинальных научных публикаций осуществлялся по ключевым словам. Настоящий обзор включает анализ 48 научных источников.

Результаты. Обзор литературы позволил выделить ряд общих принципов лечения красного плоского лишая слизистой оболочки рта, выявить различные уже изученные медикаментозные и немедикаментозные методы лечения красного плоского лишая слизистой оболочки рта, применяемые как местно, так и системно, а также ряд побочных эффектов, возникающих при применении определенных методов лечения, и, в связи с этим, указать на актуальность проблемы и обосновать ее практическую значимость, что связано с необходимостью разработки новых, более эффективных, персонализированных методов лечения данного заболевания.

Заключение. Несмотря на множество уже изученных методов терапии красного плоского лишая слизистой оболочки рта, лечение данного заболевания на сегодняшний день является актуальной проблемой для врачей-стоматологов и требует особого внимания. Необходимо учитывать, что к применению различных медикаментозных и немедикаментозных методов лечения пациентов с диагнозом «красный плоский лишай слизистой оболочки рта» имеются определенные противопоказания, поэтому встает вопрос о поиске новых, более доступных и безопасных методов лечения, в особенности при тяжелых формах течения данного заболевания.

Ключевые слова: красный плоский лишай, заболевания слизистой оболочки рта, местное лечение, системное лечение, медикаментозное лечение

Авторы заявили об отсутствии конфликта интересов.

Анна Вадимовна БУТОРОВА ORCID ID 0000-0003-0861-3277

аспирант кафедры терапевтической стоматологии, Тюменский государственный медицинский университет, г. Тюмень, Россия
gurinapaika@bk.ru

Марина Олеговна НАГАЕВА ORCID ID 0000-0003-0835-3962

к.м.н., доцент, заведующая кафедрой терапевтической стоматологии, Тюменский государственный медицинский университет, г. Тюмень, Россия
nagaeva_m@mail.ru

Татьяна Николаевна ВОЛКОВА ORCID ID 0009-000-5083-1011

к.м.н., доцент, заведующая кафедрой терапевтической стоматологии, Тюменский государственный медицинский университет, г. Тюмень, Россия
11.02.tatyana@mail.ru

Анна Игоревна ШЕСТЕЛЬ ORCID ID 0009-0008-7415-2521

студентка 4 курса института клинической медицины, Тюменский государственный медицинский университет, г. Тюмень, Россия
nagaeva_m@mail.ru

Екатерина Владимировна ВОЛКОВА ORCID ID 0009-0008-7915-1325

студентка 3 курса института стоматологии, Тюменский государственный медицинский университет, г. Тюмень, Россия
11.02.tatyana@mail.ru

Адрес для переписки: Марина Олеговна НАГАЕВА

625023, г. Тюмень, Одесская, 54. Кафедра терапевтической стоматологии, ФГБОУ ВО Тюменский ГМУ.

+7 (982) 9139890

nagaeva_m@mail.ru

Образец цитирования:

Буторова А. В., Нагаева М. О., Волкова Т. Н., Шестель А. И., Волкова Е. В.

ОБЗОР СОВРЕМЕННЫХ МЕТОДОВ ЛЕЧЕНИЯ КРАСНОГО ПЛОСКОГО ЛИШАЯ СЛИЗИСТОЙ ОБОЛОЧКИ РТА. Проблемы стоматологии. 2023; 3: 5-12.

© Буторова А. В. и др., 2023

DOI: 10.18481/2077-7566-2023-19-3-5-12

Поступила 09.10.2023. Принята к печати 06.11.2023

DOI: 10.18481/2077-7566-2023-19-3-5-12

REVIEW OF MODERN METHODS OF TREATMENT OF LICHEN PLANUS OF THE ORAL MUCOSA

Butorova A.V., Nagaeva M.O., Volkova T.N., Shestel A.I., Volkova E.V.

Tyumen State Medical University, Tyumen, Russia

Annotation

Objectives. To systematize scientific information about the methods of treatment of lichen planus of the oral mucosa, presented in modern domestic and foreign literature.

Methodology. The data of special literature were studied using scientific search library databases: Google Scholar, PubMed Central, Elibrary. The search for original scientific publications was carried out by keywords. This review includes an analysis of 48 scientific sources.

Results. A review of the literature allowed us to identify a number of general principles for the treatment of lichen planus of the oral mucosa, to identify various drug and non-drug methods of treating lichen planus of the oral mucosa that have already been studied, used both locally and systemically, as well as a number of side effects that occur when using certain treatment methods, and, in this regard, to indicate the urgency of the problem and substantiate its practical significance, which is associated with the need to develop new, more effective, personalized methods of treating this disease.

Conclusion. Despite the many methods of therapy of lichen planus of the oral mucosa that have already been studied, the treatment of this disease is currently an urgent problem for dentists and requires special attention. It should be borne in mind that there are certain contraindications to the use of various medicinal and non-medicinal methods of treating patients with a diagnosis of lichen planus of the oral mucosa, therefore, the question arises of finding new, more affordable and safe methods of treatment, especially in severe forms of the course of this disease.

Keywords: *lichen planus, diseases of the oral mucosa, local treatment, systemic treatment, drug treatment*

The authors declare no conflict of interest.

Anna V. BUTOROVA ORCID ID 0000-0003-0861-3277

1st year Postgraduate Student of Full-time Study of the Specialty Dentistry, Tyumen State Medical University, Tyumen, Russia
gurinanauka@bk.ru

Marina O. NAGAEVA ORCID ID 0000-0003-0835-3962

PhD in Medical Sciences, Associate Professor of the Department, Head of the Department of Therapeutic Dentistry, Tyumen State Medical University, Tyumen, Russia
nagaeva_m@mail.ru

Tatiana N. VOLKOVA ORCID ID 0009-000-5083-1011

PhD in Medical Sciences, Associate Professor, Head of the Department of Therapeutic Dentistry, Tyumen State Medical University, Tyumen, Russia
11.02.tatyana@mail.ru

Anna I. SHESTEL ORCID ID 0009-0008-7415-2521

4th year Student of the Institute of Clinical Medicine, Tyumen State Medical University, Tyumen, Russia
nagaeva_m@mail.ru

Ekaterina V. VOLKOVA ORCID ID 0009-0008-7915-1325

3rd year Student of the Institute of Dentistry, Tyumen State Medical University, Tyumen, Russia
11.02.tatyana@mail.ru

Correspondence address: Marina O. NAGAEVA

625023, Tyumen, Odesskaya St, 54. Department of Therapeutic Dentistry, Tyumen State Medical University
+7 (982) 9139890
nagaeva_m@mail.ru

For citation:

Butorova A.V., Nagaeva M.O., Volkova T.N., Shestel A.I., Volkova E.V.

REVIEW OF MODERN METHODS OF TREATMENT OF LICHEN PLANUS OF THE ORAL MUCOSA. Actual problems in dentistry. 2023; 3: 5-12. (In Russ.)

© Butorova A.V. et al., 2023

DOI: 10.18481/2077-7566-2023-19-3-5-12

Received 09.10.2023. Accepted 06.11.2023

Введение

Красный плоский лишай (КПЛ) — аутоиммунное заболевание с хроническим течением, неуточненным этиопатогенезом, многообразием триггерных факторов, высоким риском озлокачествления. Распространенность красного плоского лишая во всем мире составляет от 0,22 до 5% [6]. В общей структуре заболеваемости среди населения КПЛ составляет 0,1–2%, а среди болезней слизистой оболочки полости рта достигает 30–35% [26]. Злокачественная трансформация регистрируется в 0,4–3% случаев [11, 24, 40]. Проблема эффективного лечения красного плоского лишая является актуальной, что связано со значительным влиянием данного заболевания на качество жизни, риском малигнизации, рецидивирующим течением и недостаточной эффективностью терапии.

Цель работы — систематизировать научную информацию о методах лечения красного плоского лишая слизистой оболочки полости рта (КПЛ СОР), представленную в современной отечественной и зарубежной литературе.

Материалы и методы

Проведен поиск и анализ современной специальной научно-методической литературы с использованием научных поисковых библиотечных баз данных: PubMed Central, Google Scholar, Elibrary. Поиск материала осуществлялся по ключевым словам. Основу для обзора литературы составили 48 источников.

Результаты и их обсуждение

КПЛ является полиэтиологическим заболеванием со сложным патогенезом и разнообразными клиническими проявлениями, требующим системного подхода к лечению. Общие принципы лечения КПЛ изложены в федеральных клинических рекомендациях, в которых отмечается, что выбор метода лечения при КПЛ СОР зависит от степени выраженности и локализации клинических проявлений, формы и длительности заболевания, сведений об эффективности ранее проводимой терапии. Лечение практически любого заболевания основывается на ряде общих принципов, к которым можно отнести комплексный характер лечения (этиотропное, патогенетическое, симптоматическое), учет индивидуального состояния пациентов, наличия сопутствующей патологии, особенностей стоматологического статуса [9].

Медикаментозное лечение является основным при КПЛ СОР и может осуществляться местно и системно. Системная терапия более обоснована при тяжелом течении КПЛ. В местную терапию при болевом синдроме включают анестетики, комбинированные препараты с местноанестезирующим действием: сальвин (на основе шалфея лекарствен-

ного листьев экстракта), камистад, холисал [15]. Так как при КПЛ СОР большинство исследователей выявляют нарушения микробиоценоза, активацию условно-патогенных микроорганизмов, риски присоединения вторичной инфекции при эрозивно-язвенной форме, возникает необходимость в антисептической обработке слизистой оболочки рта. С этой целью используются антисептики широкого спектра действия, препараты с компонентами растительного происхождения: стоматофит экстракт жидкий (на основе экстрактов ромашки цветков и шалфея листьев), сальвин (на основе шалфея лекарственного листьев экстракта) [7].

Для подавления воспаления местно применяют нестероидные противовоспалительные средства: холисал, топические глюкокортикостероидные препараты — бетаметазон крем, мазь, триамцинолон мазь, флуоцинолона ацетонид крем, гель, клобетазол [9]. Доказаны также терапевтические эффекты местного применения комбинированного препарата триамцинолона 0,1% с гиалуроновой кислотой 0,2% в лечении КПЛ СОР [44]. Основным недостатком топических кортикостероидов является их низкая адгезия к слизистой оболочке. Обработку эрозивных поражений, расположенных на десне и на твердом небе, можно проводить с помощью адгезивной пасты в индивидуальной капле, что позволяет точно контролировать время контакта и гарантирует воздействие препарата на всю поверхность поражения [27]. Большинство исследований показали, что локальное использование топических кортикостероидов при нанесении на слизистую оболочку безопасно при непродолжительном курсе. Длительное применение данной группы препаратов, особенно в виде полоскания рта, может привести к подавлению надпочечников у пациентов с КПЛ СОР, что требует частого последующего контроля [19, 37]. В частности, средство для полоскания рта с бетаметазоном в концентрации 0,137 мг/мл продемонстрировало значительную эффективность в ускорении заживления эрозий в течение 2 недель и удлинении межрецидивного интервала. Однако при длительном применении указанных препаратов отмечен ряд побочных эффектов: нарушение метаболических процессов в почках, костной ткани, эндокринной системе [7, 23].

В случае неэффективности глюкокортикостероидов назначают ретиноиды для наружного применения: изотретиноин, игазон, неотиказон, этретионат, действие которых заключается в уменьшении интенсивности воспалительных реакций, влиянии на состояние клеточных мембран и нормализации процессов пролиферации, что, в свою очередь, ведет к уменьшению ретикулярных и бляшечных поражений [8]. Однако их применение сопряжено со множеством побочных эффектов с повышением уровня триглицеридов и ферментов печени в сыворотке крови и тератогенностью

[23, 36]. При резистентных формах КПЛ СОР возможно применение циклоспорина в качестве жидкости для полоскания рта и на адгезивных основах. Во время лечения циклоспорином необходим мониторинг креатинина плазмы, артериального давления, содержания в крови калия, мочевой кислоты, билирубина, трансаминаз, липидного профиля для своевременной коррекции дозировки и режима приема препарата [42].

В качестве местной иммуностимулирующей терапии многие исследователи для лечения предлагают использовать имудон, лизобакт, полиоксидоний в таблетках для рассасывания, которые способствуют увеличению количества иммунокомпетентных клеток, повышают выработку лизоцима и интерферона, иммуноглобулина А в слюне [2, 7]. В комплексное лечение предлагается включать лимфотропную терапию, которая заключается в применении 15% раствора ксантинола никотината и 1,5% раствора дерината в заушную область, подкожно [16].

С целью нормализации обменных процессов в организме и эпителии СОР рекомендуется применять эпителизирующие препараты: масляные растворы жирорастворимых витаминов (токоферол, ретинола ацетат), средства на основе депротенинизированного диализата из крови телят (солкосериловая мазь, желе актовегина); метилурациловая мазь; масло шиповника, облепиховое масло; каротолин алоэ древовидного листа (линимент) и др. [7]. Учитывая противовоспалительные и иммуномодулирующие свойства витамина D, его влияние на пролиферацию и дифференцировку кератиноцитов, а также возможное воздействие на иммунопосредованный этиопатогенез красного плоского лишая, витамин D и его производные могут использоваться в качестве безопасного и эффективного метода лечения КПЛ СОР. Витамин D / аналоги способствуют восстановлению нормального профиля эпидермального цитокератина, тем самым дополнительно объясняя его терапевтический эффект при КПЛ СОР [45].

Одним из предложенных вариантов лечения является применение селена в сочетании с витаминами А, С и Е (селен АПФ) при лечении эрозивно-язвенного КПЛ в качестве дополнения к местным кортикостероидам и противогрибковому средству, применение комбинации которых заметно снижает болевую чувствительность и способствует заживлению [18].

В настоящее время ведется множество исследований по разработке местных комбинированных препаратов для применения при КПЛ СОР. Например, при ассоциации КПЛ с *Helicobacter pylori* применяют композиции на основе кремнийорганического глицерогидрогеля с добавлением висмута трикалия дицитрата в комплексной терапии КПЛ СОР, в результате которой отмечается эффективное купирование болевого синдрома [13]. Применение лекарственной композиции, состоящей из тизоля (аквакомплекс гли-

церосольвата титана) и L-аргинина, при эрозивно-язвенной форме КПЛ СОР способствует ускорению эпителизации и уменьшению сроков репаративной регенерации слизистой полости рта, а применение комбинации тизоля и лидазы способствует исчезновению чувства стянутости и шероховатости [10, 13].

В случае тяжелого течения КПЛ слизистой оболочки полости рта, резистентного к проводимой местной терапии, пациентам рекомендуется системное лечение. Учитывая основной патогенетический механизм в развитии КПЛ, рекомендуют назначение противовоспалительных средств с иммуносупрессивной активностью: бетаметазон, триамцинолон, флуоцинолона ацетонид, клобетазол, при тяжелой форме используется преднизолон и нестероидные средства, производные фенотиазина. Рекомендуется применение антималярийных препаратов (плаквенил, далагил, хингамин, резохин), обладающих иммунодепрессивным и антипролиферативным действием. Однако некоторые исследования показывают, что производные хинолина перестают действовать при остро протекающем воспалении и вызывают побочные эффекты (ухудшение состояния органов зрения, кроветворной, мочевыделительной систем) [14]. Доказана эффективность применения комбинированного препарата «Пресоцил», в состав которого входят хингамин, преднизолон и ацетилсалициловая кислота. Указанная комбинация оказывает противовоспалительный и антиаллергический эффект (подавление реакции гиперчувствительности замедленного типа) [33]. Среди иммуносупрессивных препаратов для лечения тяжелых форм КПЛ хорошо себя зарекомендовал микофенолат мофетил, который обычно используется при трансплантации органов. Однако могут возникнуть побочные эффекты, такие как желудочно-кишечные расстройства и снижение уровня периферических лейкоцитов [3].

По данным некоторых исследователей, простым, эффективным и безопасным является применение низких доз гепарина, лишенных антикоагулянтных свойств, ингибирующих активность гепараназы Т-лимфоцитов, которые имеют решающее значение для миграции Т-клеток в ткани-мишени. Гепарин вводится подкожно и не вызывает побочных эффектов [27].

Также при КПЛ в качестве иммунодепрессанта применяется эфализумаб, который представляет собой рекомбинантное гуманизованное моноклональное антитело к Ig G, G1, которое связывается с этой молекулой адгезии и вызывает улучшение течения КПЛ СОР за счет снижения активации Т-лимфоцитов, что, в свою очередь, приводит к уменьшению эрозий на слизистой оболочке. Вводится один раз в неделю в виде подкожной инъекции [29, 43]. При резистентных к лечению форм КПЛ возможно применение цитостатика метотрексата,

однако необходимо учитывать его негативное влияние на функции печени [29, 33, 41, 44].

При лечении эрозивно-язвенной формы КПЛ в качестве иммуномоделирующих препаратов рекомендуется применять препарат «Ликопид», стимулирующий функциональную (бактерицидную, цитотоксическую) активность фагоцитов, усиливающий презентацию ими антигенов, пролиферацию Т- и В-лимфоцитов, повышающий синтез специфических антител, нормализующий баланс Th1/Th²-лимфоцитов, и «Галавит», который способствует нормализации фагоцитарной активности моноцитов или макрофагов, бактерицидной активности нейтрофилов и цитотоксической активности НК-клеток [12, 17].

Одним из потенциальных альтернативных вариантов лечения КПЛ является применение плазмы, обогащенной тромбоцитами, полученной из крови пациента, содержащей в 3–5 раз больше тромбоцитов, чем нормальная концентрация, обнаруживаемая в крови [35]. Тромбоцитарная плазма содержит биоактивные молекулы, такие как факторы роста, цитокины и молекулы клеточной адгезии. Биологическое обоснование использования такой плазмы в регенеративной медицине включает дегрануляцию тромбоцитов, что позволяет высвободить факторы роста, корректируя воспалительную реакцию и способствуя пролиферации и дифференцировке клеток в ткани-мишени [30].

Применение модулятора активности ферментов кварцетина, ингибирующего пролиферацию и миграцию Т-лимфоцитов при КПЛ, приводит к значительному повышению уровня IFN- γ и снижению уровня IL-6, нарушению баланса Th1/Th2 для модуляции иммунной системы [48].

Антибиотики (пенициллин, доксициклин, тетрациклин, макролиды и др.) применяют по строгим показаниям при тяжелой форме КПЛ СОР с учетом чувствительности организма, аллергологического анамнеза и рисков нежелательных эффектов [15].

У пациентов с КПЛ СОР часто наблюдается несбалансированная продукция воспалительных цитокинов, инфильтрация Т-клеток и нарушение регуляции апоптоза, что ведет к дисбиозу микробиоты полости рта, выступающему в роли триггера развития КПЛ СОР. В связи с этим применяют пробиотики, которые проявляют антагонистическое действие в отношении условно-патогенной микробиоты, улучшая тем самым характер течения КПЛ СОР [46, 47].

При доказанной роли персистирующей вирусной инфекции эффективно применение противовирусных препаратов: ацикловира, фамцикловира, бонафтона, а также препаратов, индуцирующих интерферон, что приводит к уменьшению воспаления на слизистой оболочке рта [9, 29].

Так как течение КПЛ СОР часто осложняется нарушением биоциноза и развитием кандидоза, рекомендуют применять антимикотические препараты с учетом чувствительности [7].

Для снижения уровня медиаторов воспаления рекомендуют применять антигистаминные препараты, такие как тавегил, супрастин, гистаглобулин и другие [14].

Стресс является триггером возникновения КПЛ, а наличие заболевания и характер течения красного плоского лишая слизистой оболочки рта влияют на качество жизни и психологическое состояние пациентов. Поэтому коррекция психоэмоционального статуса при КПЛ является обоснованной. Некоторые авторы рекомендуют применять нейротропные средства: транквилизаторы (элениум, сибазон, реланиум), седативные препараты (корень валерианы, корвалол (валокордин), трава пустырника, персен-форте, новопассит, настойка пиона) [9, 29, 39]. Помимо вышперечисленного, рекомендуется использовать компламин (ксантинола никотинат) 500 мг, никотиновую кислоту 1% р-р, никотинамид 0,5 г, трентал 400 мг, пентоксифиллин, витамины Р, РР, С, антиагреганты (аспирин), ангиопротекторы (ангинин, эскузан) — препараты, улучшающие микроциркуляцию, усиливающие кровоток в капиллярах, улучшающие клеточный метаболизм в тканях, коллатеральное кровообращение, нормализующие проницаемость сосудов, уменьшающие периваскулярный отек [20, 34].

Использование антиаритмических препаратов, таких как этmozин, новокаинамид, кордарон, неогилуритмал, этагизин, оказывает положительное влияние на течение заболевания, блокируя экссудативную и пролиферативную стадии воспаления, влияя на микроциркуляцию и кислородный обмен, нормализуя проницаемость сосудов, понижая активность кининов и гиалуронидазы [26, 41].

Из нетрадиционных методов лечения используют гирудотерапию, в основе которой лежит действие гирудины — мощного антикоагулянта, препятствующего образованию тромбов и растворяющего уже состоявшиеся сгустки, тем самым нормализуя микроциркуляцию в области поражения [5, 36].

Хирургическое лечение с КПЛ СОР показано пациентам с изолированными бляшками и незаживающими эрозиями. Криохирургия показана при эрозивном и лекарственно-устойчивом КПЛ СОР, но поражения могут развиваться во время заживления ран и рубцов [31]. Также клиническую эффективность показал метод хирургического иссечения и трансплантации бесклеточного дермального матрикса у пациентов с рефрактерным КПЛ СОР, по результатам которого хирургическое поле было плоским, с одинаковым покрытием слизистой оболочки и локальным рубцеванием. Рецидивов не выявлено [24].

В связи с длительностью течения данного заболевания, необходимостью проведения поддерживающей терапии в период ремиссии, а также с имеющимся риском возникновения побочных эффектов при медикаментозном лечении широко используются немедикаментозные методы терапии. Так, большую роль в лечении КПЛ играют физические методы лечения: озонотерапия, ультрафиолетовое облучение, ультрафонофорез, лекарственный электрофорез, местная дарсонвализация, лазеротерапия: излучение гелий-неонового лазера, чрескожная лазерная биостимуляция крови, электрофорез, гальванизация, экстракорпоральная фотохимиотерапия, диадинамометрия, дарсонвализация, гальванизация, КВЧ-терапия, криотерапия [14, 28, 32, 33]. Один из современных методов лечения — фотодинамическая терапия (ПУВА-терапия). Этот метод основан на применении фотосенсибилизатора метоксалена, который выделяет синглетный кислород и тем самым разрушает поврежденные клетки, а именно мембраны лизосом, и вызывает инактивацию белков [39]. Доказана высокая эффективность применения источников линейно поляризованного света аппаратом Биоптрон в лечении КПЛ СОР, особенно его деструктивных форм [2, 13, 33].

Для улучшения нейротрофических процессов при КПЛ рекомендуется использовать электросон, который нормализует функциональное состояние головного мозга, улучшает кровоснабжение. Целеобразно назначение гальванического воротника или электрофореза с бромом по Щербак, диатермии шейных симпатических узлов, рефлексотерапии. Доказана эффективность корпоральной акупунктуры, электроакупунктуры и комбинации этой методики с аурикулярной акупунктурой [7, 8, 16]. Отмечается эффект от применения транскраниальной электростимуляции (ТЭС), которая представляет собой метод селективной активации защитных (эндорфинергических и серотонинергических) механизмов мозга с помощью прямоугольных импульсных токов малой продолжительности (3–4 мс) и низкой частоты (50–200 Гц). Благодаря ТЭС процесс нормализации состояния эпителия СОР в области очагов поражения протекает в более короткие сроки. По некоторым данным, применение ТЭС позволяет исключить из схемы лечения седативные препараты [1, 10].

Стоматологическое лечение пациентов с оральными проявлениями КПЛ является неотъемлемой частью комплексной терапии и включает в себя проведение профессиональной гигиены, устранение очагов одонтогенной инфекции и травматических факторов, замену амальгамовых пломб, других материалов на основе смол и металлов, таких как никель. Нерациональное протезирование зубов является значимым фактором риска осложненного течения КПЛ и развития специфических КПЛ-ассоциированных

реакций СОПР. Поражения десны по типу десквамативного гингивита у пациентов с КПЛ СОР требуют постоянного контроля зубного налета, своевременной профессиональной гигиены полости рта, а также лечения пришеечного кариеса, наряду с применением местных кортикостероидов [27, 42]. В связи с тем, что практически значимым является вопрос о возникновении необходимости имплантации у пациентов с КПЛ, в ряде исследований отмечается отсутствие связи между приживаемостью имплантатов и КПЛ СОР [22, 38]. Планирование стоматологического лечения нужно проводить с учетом вероятности возникновения феномена Кебнера, который представляет собой появление свежих высыпаний на месте раздражения, наблюдающееся в острой (прогрессирующей) фазе некоторых дерматозов, о котором пациент должен быть предупрежден заранее и это должно быть отображено в информированном добровольном согласии.

Образ жизни и режим питания оказывают влияние на течение КПЛ СОР, эффективность терапии. В период обострения заболевания пациентам рекомендуется щадящий режим с ограничением физических и психоэмоциональных нагрузок [2, 5].

При КПЛ СОР необходимо придерживаться определенной диеты, исключающей пищевые продукты, вызывающие раздражение СОР: это консервированные продукты, искусственные добавки, продукты с высоким содержанием гистамина, гистаминолибераторы, алкогольные напитки, продукты, содержащие облигатные аллергены, сульфаты, красители [14, 45].

Поддерживающая терапия включает мотивацию, коррекцию гигиенических навыков, устранение вредных привычек, травматизации СОР, санацию полости рта, участие ведущих специалистов (дерматологов, иммунологов и др.), устранение очагов инфекции организма, осуществление контроля повторных визитов пациентов для поддержания стоматологического здоровья (диспансеризация). Из медикаментозных средств в качестве поддерживающей терапии пациентам с КПЛ СОР рекомендуют использовать топические ингибиторы кальциневрина (такролимус 0,1% мазь или пимекролимус 1% крем) [7, 11].

Заключение

Несмотря на множество описанных методов терапии красного плоского лишая слизистой оболочки рта, лечение данного заболевания на сегодняшний день является актуальной проблемой для врачей-стоматологов. Учитывая тот факт, что к применению различных методов лечения пациентов с диагнозом «красный плоский лишай слизистой оболочки рта» имеются определенные противопоказания, необходим поиск новых, более доступных и безопасных методов лечения, в особенности при тяжелом течении заболевания.

Литература/References

1. Баркова С.В. Эффективность применения транскраниальной электростимуляции с целью коррекции психофизиологического статуса больных красным плоским лишаем слизистой оболочки полости рта. Вестник ВолГМУ. 2007;1(21). [S.V. Barkova. The effectiveness of transcranial electrical stimulation in order to correct the psychophysiological status of patients with lichen planus of the oral mucosa. Bulletin of VolGМУ. 2007;1(21). (In Russ.)]. <https://doi.org/10.17816/dv89959>
2. Белёва Н.С. Совершенствование диагностики и комплексного лечения в системе диспансеризации больных красным плоским лишаем слизистой оболочки полости рта : автореф. дис. ... канд. мед. наук. Пермь, 2010:23. [N.S. Belyeva. Improvement of diagnostics and complex treatment in the system of medical examination of patients with lichen planus of the oral mucosa : abstract of the dissertation of the Candidate of Medical Sciences. Perm, 2010:23. (In Russ.)]. <https://elibrary.ru/item.asp?id=19317402>
3. Валиева С., Алексеева Е., Александров А., Добровольский А. Опыт применения микофенолата мофетила у больного системной красной волчанкой. Вопросы современной педиатрии. 2006;5(3):88-92. [S. Valieva, E. Alekseeva, A. Alexandrov, A. Dobrovolsky. The experience of using mycophenolate mofetil in a patient with systemic lupus erythematosus. Questions of modern pediatrics. 2006;5(3):88-92. (In Russ.)]. https://vsp.spr-journal.ru/jour/article/view/744?locale=ru_RU
4. Григорьев С.С., Жовтык П.Б., Летаева О.В. Красный плоский лишай слизистой оболочки рта. Обзор литературы. Уральский медицинский журнал. 2014;5(119):8-15. [S.S. Grigoriev, P.B. Zhovtyak, O.V. Letaeva. Lichen planus of the oral mucosa. Literature review. Ural Medical Journal. 2014;5(119):8-15. (In Russ.)]. <http://elib.usma.ru/handle/usma/14790>
5. Крайнов С.В., Попова А.Н. Гирудотерапия в стоматологической практике. Colloquium-Journal. 2018;8-2(19):19-21. [S.V. Krainov, A.N. Popova. Hirudotherapy in dental practice. Colloquium-Journal. 2018;8-2(19):19-21. (In Russ.)]. <http://doi.org/10.4103/0022-3859-74297>
6. Кубанова А.А. Дерматовенерология (Клинические рекомендации/ Российское общество дерматовенерологов). Москва : ДЭК-Пресс. 2010:428. [A.A. Kubanova. Dermatovenerology (Clinical recommendations/ Russian Society of Dermatovenerologists). Moscow : DEX-Press. 2010:428. (In Russ.)]. <https://www.rosmedlib.ru/book/RML0304V3.html>
7. Либик Т.В. Клиника, диагностика и лечение заболеваний пародонта у больных красным плоским лишаем слизистой оболочки полости рта : 14.01.14 «Стоматология» : диссертация на соискание ученой степени кандидата медицинских наук. Пермь, 2010:158. [T.V. Libik. Clinic, diagnosis and treatment of periodontal diseases in patients with lichen planus of the oral mucosa : 14.01.14 «dentistry» : dissertation for the degree of Candidate of Medical Sciences. Perm, 2010:158. (In Russ.)]. <https://elibrary.ru/item.asp?id=37307583>
8. Македонова Ю.А., Федотова Ю.М., Фирсова И.В. Современные аспекты лечения эрозивно-язвенной формы красного плоского лишая слизистой оболочки полости рта. Современные проблемы науки и образования. 2016;2.[Yu.A. Makedonova, Yu.M. Fedotova, I.V. Firsova, S.V. Poroykiy. Modern aspects of the treatment of erosive and ulcerative form of lichen planus of the oral mucosa. Modern problems of science and education. 2016;2. (In Russ.)]. <https://science-education.ru/article/view?id=24325>
9. Олисова О.Ю., Чикин В.В., Минеева А.А. Федеральные клинические рекомендации по ведению больных красным плоским лишаем. Москва. 2015. [O.Yu. Olsiova, V.V. Chikin, A.A. Mineeva. Federal clinical guidelines for the management of patients with lichen planus. Moscow. 2015. (In Russ.)]. <https://elibrary.ru/item.asp?id=83472890>
10. Осмоловская П.С. Оптимизация комбинированной терапии больных КПЛ с учетом патогенетических особенностей заболевания : 3.1.23. «Дерматовенерология» : диссертация на соискание ученой степени кандидата медицинских наук. Москва, 2022:147. [P.S. Osmolovskaya. Optimization of combined therapy of patients with CPL, taking into account the pathogenetic features of the disease : 3.1.23. «Dermatovenerology» : dissertation for the degree of Candidate of Medical Sciences. Moscow, 2022:147. (In Russ.)]. <https://sechenov.ru/upload/iblock/702/12vjwprq55hb5w2gyb0a8j5411zkw0/AVTOREFERAT-Osmolovskaya.pdf>
11. Поройский С.В., Македонова Ю.А., Изучение эффективности лекарственной композиции для лечения эрозивно-язвенной формы красного плоского лишая слизистой оболочки полости рта. Вестник ВолГМУ. 2017;3(63). [S.V. Poroykiy, Yu.A. Makedonova, I.V. Firsova. Study of the effectiveness of a medicinal composition for the treatment of erosive and ulcerative form of lichen planus of the oral mucosa. Bulletin of VolGМУ. 2017;3(63). (In Russ.)]. [https://doi.org/10.19163/1994-9480-2017-3\(63\)-84-88](https://doi.org/10.19163/1994-9480-2017-3(63)-84-88)
12. Рабинович О.Ф., Рабинович И.М., Пинегин Б.В. Применение иммунокорректирующего препарата «Ликоид» в комплексном лечении красного плоского лишая слизистой оболочки полости рта. Институт Стоматологии. 2001;12:29-34. [O.F. Rabinovich, I.M. Rabinovich, B.V. Pinegin. The use of the immunocorrecting drug «Lycopid» in the complex treatment of lichen planus of the oral mucosa. Institute of Dentistry. 2001;12:29-34. (In Russ.)]. <https://doi.org/10.17116/stomat201594240-46>
13. Решетникова Е.М., Утц С.Р., Слесаренко Н.А. Фототерапия в комплексном лечении больных красным плоским лишаем. Саратовский научно-медицинский журнал. 2013;9(3):530-533. [E.M. Reshetnikova, S.R. Utts, N.A. Slesarenko. Phototherapy in the complex treatment of patients with lichen planus. Saratov Scientific Medical Journal. 2013;9(3):530-533. (In Russ.)]. <https://ssmj.ru/2013/3/530>
14. Ронь Г.И., Епишева А.А. Влияние характера питания на течение красного плоского лишая слизистой оболочки полости рта. Проблемы стоматологии. 2015;2:19-23. [G.I. Ron, A.A. Ephisheva. The influence of the nature of nutrition on the course of red lichen planus of the oral mucosa. Actual Problems in dentistry. 2015;2:19-23. (In Russ.)]. <https://elibrary.ru/item.asp?id=23731231>
15. Серикова О.В., Калаев В.Н., Шумилович Б.Р., Соболева Н.А. Красный плоский лишай слизистой оболочки рта : современные методы диагностики и физические факторы в комплексной терапии. Воронеж : РИТМ. 2020:162. [O.V. Serikova, V.N. Kalaev, B.R. Shumilovich, N.A. Soboleva. Lichen planus of the oral mucosa: modern diagnostic methods and physical factors in complex therapy. Voronezh. 2020:162. (In Russ.)]. <https://www.elibrary.ru/item.asp?id=44866754>
16. Тиунова Н.В. Оптимизация комплексного лечения красного плоского лишая слизистой оболочки полости рта : 14.00.21 : автореферат диссертации на соискание ученой степени кандидата медицинских наук. Нижний Новгород. 2009:23. [N.V. Tiunova. Optimization of complex treatment of lichen planus of the oral mucosa : 14.00.21 : abstract of the dissertation for the degree of Candidate of Medical Sciences. Nizhny Novgorod, 2009:23. (In Russ.)]. <https://www.dissercat.com/content/optimizatsiya-kompleksnogo-lecheniya-krasnogo-ploskogo-lishaya-slizистой-obolochki-polosti-r>
17. Цветкова А.А. Иммунокорректирующая терапия заболеваний слизистой оболочки полости рта : автореф. Дис. ... канд. мед. наук. Москва, 2008:17. [A.A. Tsvetkova. Immunocorrecting therapy of diseases of the oral mucosa : abstract dis. ... cand. med. Sciences. Moscow, 2008:17. (In Russ.)]. <https://www.dissercat.com/content/immunokorregiruyushchaya-terapiya-zabolevaniy-slizистой-obolochki-polosti-rta>
18. Belal M.H. Management of symptomatic erosive-ulcerative lesions of oral lichen planus in an adult Egyptian population using Selenium-ACE combined with topical corticosteroids plus antifungal agent // Contemp Clin Dent. – 2015;6(4):454-460. <https://doi.org/10.4103/0976-237X.169837>
19. Carbone M., Goss E., Carrozzo M., Castellano S., Conrotto D., Broccoletti R. et al. Systemic and topical corticosteroid treatment of oral lichen planus: A comparative study with long-term follow-up // J Oral Pathol Med. – 2003;32(6):323-329. <https://doi.org/10.1034/j.1600-0714.2003.00173.x>
20. Carrozzo M. Oral lichen planus – a review // Minerva Stomatol. – 2009;58:519-537. <https://doi.org/10.1034/j.1703-0824.6823.90877.x>
21. Cheng A., Mann C. Oral erosive lichen planus treated with efalizumab // Arch Dermatol. – 2006;142(6):680-682. <https://doi.org/10.1001/archderm.142.6.680>
22. Chrcanovic B.R., Cruz A.F., Trindade R., Gomez R.S. Dental Implants in Patients with Oral Lichen Planus: A Systematic Review // Medicina (Kaunas). – 2020;56(2):53. <https://doi.org/10.3390/medicina56020053>
23. Gorouhi F., Davari P., Fazel N. Cutaneous and Mucosal Lichen Planus: A Comprehensive Review of Clinical Subtypes, Risk Factors, Diagnosis and Prognosis. 2014. <https://doi.org/10.1155/2014/742826>
24. Friedrich R.E. et al. Oral lichen planus in patients with chronic liver diseases Infection. 2013;31(6):383-386. <https://doi.org/10.1007/s15010-003-4074-5>
25. Fu Z.Z., Chen L.Q., Xu Y.X., Yue J., Ding Q., Xiao W.L. Treatment of oral lichen planus by surgical excision and acellular dermal matrix grafting: Eleven case reports and review of literature // World J Clin Cases. – 2021;9(6):1446-1454. <https://doi.org/10.12998/wjcc.v9.i6.1446>
26. Gonzalez-Moles M.A., Scully C. Vesiculo-erosive oral mucosal disease. Management with topical corticosteroids: (2) Protocols, monitoring of effects and adverse reactions, and the future // J Dent Res. – 2005;84(4):302-308. <https://doi.org/10.1177/154405910508400402>
27. Guiglia R., Di Liberto C., Pizzo G., Picone L., Lo Muzio L., Gallo P.D. et al. A combined treatment regimen for desquamative gingivitis in patients with oral lichen planus // J Oral Pathol Med. – 2007;36(2):110-116. <https://doi.org/10.1111/j.1600-0714.2007.00478.x>
28. Shamimul H., Sameer A., Ravi K., Rajat P., Thachil J., Shazina S. Oral lichen planus and associated comorbidities. 2019. https://doi.org/10.4103/jfmpc.jfmpc_749_19
29. Jajarm H.H., Falaki F., Shafaei H. A comparative study of toluidine blue-mediated photodynamic therapy versus topical corticosteroids in the treatment of erosive-atrophic oral lichen planus: a randomized clinical controlled trial (Randomized Controlled Trial) // Lasers Med. Sci. – 2015;30(5):1475-1480. DOI: 10.1007/s10103-014-1694-1
30. Jungell P., Malmstrom M. Cyclosporin A mouthwash in the treatment of oral lichen planus // Int J Oral Maxillofac Surg. – 1996;25(1):60-62. <https://doi.org/10.1007/s10103-014-1694-1>
31. Kramer M.E., Keaney T.C. Systematic review of platelet-rich plasma (PRP) preparation and composition for the treatment of androgenetic alopecia // J. Cosmet. Dermatol. – 2018;17:666-671. <https://doi.org/10.1111/jocd.12679>
32. Lavanya N., Jayanthi P., Rao U.K., Ranganathan K. Oral lichen planus: An update on pathogenesis and treatment // J. Oral Maxillofac. Pathol. – 2011;15:127-132. <https://doi.org/10.4103/0973-029X.84474>
33. Lodi G., Manfredi M., Mercadante V., Murphy R., Carrozzo M. Interventions for treating oral lichen planus: corticosteroid therapies // Cochrane Database Syst Rev. – 2020;2(2):CD001168. <https://doi.org/10.1002/14651858.CD001168.pub3>

34. Morais N.C. et al. Anti-inflammatory effect of low-level laser and light-emitting diode in zymosan-induced arthritis // *Photomed Laser Surg.* – 2010;28(2):227-232. <https://doi.org/10.1089/pho.2008.2422>.
35. Mutafighieva M.Z., Draganova-Filipova M.N., Zagorchev P.I., Tomov G.T. Oral Lichen Planus - Known and Unknown: a Review // *Folia Med (Plovdiv).* – 2018;60(4):528-535. <https://doi.org/10.2478/folmed-2018-0017>.
36. Pavlovic V., Ciric M., Jovanovic V., Stojanovic P. Platelet Rich Plasma: A short overview of certain bioactive components // *Open Med.* – 2016;11:242-247. <https://doi.org/10.1515/med-2016-0048>.
37. Petruzzi M., Lucchese A., Lajolo C., Campus G., Lauriteno D., Serpico R. Topical retinoids in oral lichen planus treatment: An overview // *Dermatology.* – 2013;226:61-67. <https://doi.org/10.1159/000346750>.
38. Plemons J.M., Rees T.D., Zachariah N.Y. Absorption of a topical steroid and evaluation of adrenal suppression in patients with erosive lichen planus // *Oral Surg Oral Med Oral Pathol.* – 1990;69(6):688-693. [https://doi.org/10.1016/0030-4220\(90\)90349-W](https://doi.org/10.1016/0030-4220(90)90349-W)
39. Razmara F., Khayamzadeh M., Shabankare G. Applying dental implant therapy in patients with oral lichen planus: a review of literature // *Int J Implant Dent.* – 2020;6(1):21. <https://doi.org/10.1186/s40729-020-00216-8>.
40. Rebora A. Lichen planus: European guidelines for the treatment of dermatological diseases. Moscow : «MEDpress-inform». 2008:371-374. <https://doi.org/10.1111/jdv.16464>.
41. Saeed S., Choudhury P., Ahmad S.A., Alam T., Panigrahi R., Aziz S., Kaleem S.M., Priyadarshini S.R., Sahoo P.K., Hasan S. Vitamin D in the Treatment of Oral Lichen Planus: A Systematic Review // *Biomedicines.* – 2022;10(11):2964. <https://doi.org/10.3390/biomedicines10112964>.
42. Sahebamee M., Arbabi-Kalati F. Management of oral lichen planus // *Arch Iranian Med.* – 2005;8(4):252-256. https://www.academia.edu/24109796/Management_of_Oral_Lichen_Planus
43. Salgado D.S., Jeremiah F., Cappella M.V., Onofre M.A., Massucato E.M.S., Orrico S.R.P. Plaque control improves the painful symptoms of oral lichen planus gingival lesions. A short-term study // *J Oral Pathol Med.* – 2013;42(10):728-732. <https://doi.org/10.1111/jop.12093>.
44. Silva E.L., Lima T.B., Rados P.V., Visioli F. Efficacy of topical non-steroidal immunomodulators in the treatment of oral lichen planus: a systematic review and meta-analysis // *Clin Oral Investig.* – 2021;25(9):5149-5169. <https://doi.org/10.1007/s00784-021-04072-7>.
45. Thornhill M.H., Pemberton M.N., Simmons R.K., Thearker E.D. Amalgam- contact hypersensitivity lesions and oral lichen planus // *Oral Surg Oral Med Oral Pathol Oral Radiol Endod.* – 2003;95(3):291-299. <https://doi.org/10.1067/moe.2003.115>.
46. Zanetta P., Ormelli M., Amoroso A., Pane M., Azzimonti B., Squarzanti D.F. Probiotics as Potential Biological Immunomodulators in the Management of Oral Lichen Planus: What's New? // *Int J Mol Sci.* – 2022;23(7):3489. <https://doi.org/10.3390/ijms23073489>
47. Zhang Z., Zhang Y., Zhao Z., Li P., Chen D., Wang W., Han Y., Zou S., Jin X., Zhao J., Liu H., Wang X., Zhu W. Paeoniflorin drives the immunomodulatory effects of mesenchymal stem cells by regulating Th1/Th2 cytokines in oral lichen planus // *Sci Rep.* – 2022;12(1):18678. <https://doi.org/10.1038/s41598-022-23158-0>
48. Zhao Z., Wang L., Zhang M., Zhou C., Wang Y., Ma J., Fan Y. Reveals of quercetin's therapeutic effects on oral lichen planus based on network pharmacology approach and experimental validation // *Sci Rep.* – 2022;12(1):1162. <https://doi.org/10.1038/s41598-022-04769-z>.

DOI: 10.18481/2077-7566-2023-19-3-13-18

УДК – 616.314.165-003.4-089-092

СОВРЕМЕННЫЙ ВЗГЛЯД НА ТЕОРИИ ПАТОГЕНЕЗА РАДИКУЛЯРНЫХ КИСТ (ОБЗОР ЛИТЕРАТУРЫ)

Пиотрович А. В., Латюшина Л. С.

Южно-Уральский государственный медицинский университет, г. Челябинск, Россия

Аннотация

Предмет исследования. Радикалярная киста является наиболее распространенным типом одонтогенных опухолеподобных образований челюстей воспалительной природы, с частотой встречаемости 52–68% от числа всех диагностируемых челюстных кистозных образований. Обзор литературных источников последних лет, связанных с изучением патогенеза, выявил различные, часто противоречивые концепции патогенеза данной патологии, что не позволяет выделить решающую теорию развития радикалярных кист, определяющую начало ее образования.

Цель — изучить особенности патогенетического развития радикалярных кист по данным литературы.

Методология. В рамках настоящей статьи проведен анализ публикаций из баз данных PubMed, Google, eLibrary и Cyberleninka. В поиск были включены полнотекстовые статьи. Основной отбор материалов осуществлялся по ключевым словам.

Результаты. Значительная часть исследователей считают, что патогенез радикалярных кист — это многофакторный, иммунологически контролируемый процесс с тесной функциональной взаимосвязью всех составляющих, при первостепенном причинном факторе в виде бактериальной инвазии. Локализованные внутри корневого канала микроорганизмы инициируют иммунопатологический процесс, в ответ на который регистрируется тканевая реакция в форме хронизации воспаления. Патологические процессы контролируются флокотенами, регуляция которых может выходить за рамки последовательного их координирования. Как правило, это приводит к повреждению тканей, продуктом которого являются патологические образования, в том числе и радикалярная киста.

Выводы. В статье представлены современные данные по ключевым факторам патогенеза, этиологическому, морфологическому, в контексте теории образования кисты как иммунологически контролируемого процесса.

Ключевые слова: радикалярная киста, образование радикалярных кист, Эндодонтические инфекции, периодонтитопатогенные микроорганизмы, апикальный периодонтит

Авторы заявили об отсутствии конфликта интересов.

Альбина Викторовна ПИОТРОВИЧ ORCID ID 0000-0003-0168-2819
к.м.н., доцент кафедры хирургической стоматологии и ЧЛХ, Южно-Уральский
государственный медицинский университет, г. Челябинск, Россия
piatvik@mail.ru

Лариса Сергеевна ЛАТЮШИНА ORCID ID 0000-0002-4548-7874
д.м.н., доцент, заведующая кафедрой хирургической стоматологии и ЧЛХ, Южно-Уральский
государственный медицинский университет, г. Челябинск, Россия
+7 (912) 7736242
latyushinal@mail.ru

Адрес для переписки: Альбина Викторовна ПИОТРОВИЧ
454092, Россия, г. Челябинск, ул. Воровского, д. 64
+7 (912) 7736242
piatvik@mail.ru

Образец цитирования:

Пиотрович А. В., Латюшина Л. С.

СОВРЕМЕННЫЙ ВЗГЛЯД НА ТЕОРИИ ПАТОГЕНЕЗА РАДИКУЛЯРНЫХ КИСТ (ОБЗОР ЛИТЕРАТУРЫ). Проблемы стоматологии. 2023; 3: 13-18.

© Пиотрович А. В. и др., 2023

DOI: 10.18481/2077-7566-2023-19-3-13-18

Поступила 04.10.2023. Принята к печати 31.10.2023

DOI: 10.18481/2077-7566-2023-19-3-13-18

MODERN VIEW ON THE THEORIES OF PATOGENESIS OF RADICULAR CYSTS (LITERATURE REVIEW)

Piotrovich A.V., Latyushina L.S.

South Ural State Medical University, Chelyabinsk, Russia

Annotation

The subject. Radicular cyst is the most common type of odontogenic tumors of the jaws of inflammatory type, with an incidence of 52–68% of all diagnosed jaw cystic sacs. A review of literary sources in recent years related to the study of cystogenesis has revealed various concepts of the pathogenesis of this pathology. It does not allow us to identify a decisive theory for the development of radicular cysts that determines the beginning of its formation.

Objectives. To study the features of the pathogenetic development of radicular cysts, according to the literature.

Methodology. Within the framework of this article, the analysis of publications from the databases PubMed, Google, eLibrary and Cyberleninka. The search included full-text articles. The main selection of materials was carried out by keywords.

Results. However, a significant portion of researchers believe that the cystogenesis of radicular cysts is a multifactorial, immunologically controlled process with a close functional relationship of all components, with the primary causative factor being bacterial invasion. Microorganisms localized inside the root canal initiate an immunopathological process, in response to which a tissue reaction is recorded in the form of chronic inflammation. Pathophysiological processes are controlled by flogogens. The regulation of them may go beyond their sequential coordination. As a rule, this leads to tissue damage, the product of which is pathological formations, including a radicular cyst.

Conclusions. The article presents modern data on the key factors of cystogenesis – etiological, morphological in the context of the theory of cyst sacs as an immunologically controlled process.

Keywords: *radicular cysts, formation of radicular cysts, Endodontic infections, periodontopathogenic microorganisms, apical periodontitis*

The authors declare no conflict of interest.

Albina V. PIOTROVICH ORCID ID 0000-0003-0168-2819

PhD in Medical Sciences, Associate Professor, Department of Surgical Dentistry and Maxillofacial Surgery, South Ural State Medical University, Chelyabinsk, Russia
pialvik@mail.ru

Larisa S. LATUSHINA ORCID ID 0000-0002-4548-7874L

Grand PhD in Medical Sciences, Associate Professor, Head of the Department of Surgical Dentistry and Maxillofacial Surgery, South Ural State Medical University, Chelyabinsk, Russia
latyushinal@mail.ru

Correspondence address: Albina V. PIOTROVICH

64 Vorovsky street, 454092 Chelyabinsk, Russia
+7 (912) 7736242
pialvik@mail.ru

For citation:

Piotrovich A.V., Latyushina L.S.

СОВРЕМЕННЫЙ ВЗГЛЯД НА ТЕОРИИ ПАТОГЕНЕЗА РАДИКУЛЯРНЫХ КИСТ (ОБЗОР ЛИТЕРАТУРЫ). Actual problems in dentistry. 2023; 3: 13-18. (In Russ.)

© *Piotrovich A.V. et al., 2023*

DOI: 10.18481/2077-7566-2023-19-3-13-18

Received 04.10.2023. Accepted 31.10.2023

Введение

По статистическим данным, радикулярная киста (РК) является наиболее распространенным типом кист, поражающих альвеолярную кость, и составляет около 52–68% из всех диагностируемых челюстных кистозных образований [1]. Одонтогенное опухолеподобное образование рассматривается как воспалительно-реактивное заболевание [2]. Чаще кистозному перерождению подвергаются передняя группа зубов на верхней челюсти и премоляры на нижней челюсти [3]. По данным клинических исследований М. А. Чибисовой (2017), на нижней челюсти чаще диагностировались кистозные разрастания на уровне резцов и клыков — 34,8%, а на уровне премоляров — 23,3% из всей группы наблюдения [4]. А. I. Tsesis и соавт. (2016) во время проведенного статистического исследования определили большинство кист, локализованных в молярах нижней челюсти (35,1%) и в переднем отделе верхней челюсти (28%) [5].

РК могут возникать после травмы, когда некротизируется пульпа в некариозных зубах. Другой вариант ее роста представляется в результате погрешностей эндодонтического лечения, таких как неудовлетворительная обработка корневых каналов, недостаточная герметизация каналов от коронковой части зуба, пропущенный дополнительный корневой канал [6]. Более чем в 50% случаев диагностируют некачественное пломбирование корневого канала, что в 40–70% требует повторного эндодонтического лечения зуба [7]. Исходом такого состояния будет развитие хронической апикальной инфекции, которая распространяется за верхушку корня зуба и может привести к образованию околокорневой кисты [8]. Р. Ш. Козн и соавт. (2021) после проведенного исследования диагностировали 83,8% образования верхнечелюстных РК от зубов, которым ранее было выполнено эндодонтическое лечение. Причина — контаминация запломбированного корневого канала, когда неадекватное прилегание «корневой пломбы» допускает повторное внедрение микроорганизмов [9]. На основании этого можно сказать, что первостепенным причинным фактором образования и развития РК считается бактериальная инвазия за пределы перирадикулярной ткани.

Цель исследования — на основании изучения литературных данных рассмотреть различные взгляды патогенеза радикулярных кист и выявить первостепенный фактор их развития.

Материалы и методы

Проведен анализ зарубежных и отечественных библиографических источников — PubMed, Google, Elibrary, Cyberleninka. В процессе поиска использовались следующие комбинации ключевых слов: *радикулярная киста, образование радикулярных кист, эндодонтические инфекции, периодонтитопатогенные*

микроорганизмы, апикальный периодонтит. Критерием включения исследований в литературный обзор являлась публикация 2000–2022 гг.

Результаты исследования и их обсуждение

В литературных данных уже сообщалось о предполагаемой роли бактериальных эндотоксинов в поддержании эпителиальной пролиферации, типичной для РК. В составе РК был выявлен разнообразный состав микроорганизмов, характеризующийся присутствием 40% факультативных, 37% анаэробных и 22% аэробных микробов (*Actinomyces naeslundii*, *Lactobacillus salivarius*, *Streptococcus mutans*, *Enterococcus faecalis*) [10, 11]. F. Mussano и соавт. (2018), M. Kerstin и соавт. (2021) выявили жизнеспособные грамположительные бактерии (70,6%) *Gemella morbillorum* и *Propionibacterium acnes*. В то же время, доля грамотрицательных анаэробных бактерий возрастает при более глубоких поражениях в периапикальной области [7, 8]. Signoretti G.C. и соавт. (2013) определили, что наиболее распространенными патогенами, выделенными в кистах, были *G. morbillorum* (61,5%), *B. Ureolyticus*, *E. limosum* (30,8%) и *Anaerococcus prevotii* (23,1%) [12]. Группа соавторов определила схожий микробиологический профиль одонтогенной гранулемы и радикулярной кисты, в котором преобладали грамположительные бактерии, что доказало прямую эволюцию происхождения кисты из гранулематозного поражения. М. Тек и др. (2013) провели исследование кистозной жидкости на предмет содержания микробиологических культур, созданных из образцов материалов, полученных из РК. В результате было обнаружено 16 различных видов микроорганизмов. Из выделенных культур 14 были факультативными анаэробами и 7 представлены облигатными анаэробными бактериями. Все факультативно-анаэробные бактерии грамположительные. Преимущественно выделяли *Streptococcus constellatus* (19,1%), *Streptococcus sanguis* (14,3%) и *Actinomyces viscosus* (9,52%). Результаты исследования показали, что бактериальный рост был выше в кистах нижней челюсти (53,85%) по сравнению с кистами верхней челюсти (46,15%) [13].

«Стерильность» в корневом канале зуба — понятие относительное. Даже при удовлетворительном эндодонтическом лечении добиться полного очищения корневых каналов невозможно. Показатель pH корневого канала во время некроза пульпы составляет 5,3%. После проведенного эндодонтического лечения ацидоз имеет тенденцию к исчезновению, оставляя нейтральную или даже щелочную среду, которая бывает благоприятной для анаэробных бактерий [1]. Апикальные разветвления системы корневого канала недоступны для дезинфицирующей обработки и могут служить убежищем для бактерий, таких как

Treponema denticola, *Treponema forsythia* [14, 15]. Питательным субстратом для них выступают эндогенные вещества из периапикальных тканей, такие как гликопротеины и белки. В дентинных трубочках выживают и факультативно-анаэробные грамположительные кокки (*Enterococcus faecalis*), которые очень неприхотливы и могут расти в аэробных и анаэробных условиях при высокой концентрации диапазона pH. Этот вид бактерий устойчив к действию гипохлорида натрия при концентрациях выше 5% [9]. Большинство авторов выделяют *E. faecalis* в качестве основного микроорганизма, встречающегося при вторичных инфекциях (89,6%) [16]. По мнению F. Alghamdi (2020), энтерококк способен влиять на размер периапикального поражения. Бактерии образуют биопленку, сквозь которую во время активации иммунного ответа не могут проникнуть антитела. Они экспрессируют гены выживания, другими словами, адаптируются к условиям, где недоступна питательная среда, и могут выживать в течение относительно длительных периодов времени, получая питание из остатков мертвых клеток [17].

Побочные продукты бактерий действуют в качестве антигенов и могут вызывать неспецифические воспалительные реакции в перирадикулярных тканях. Для уничтожения макроорганизмов и распространения их за пределы корня зуба хозяин реагирует на инфекцию корневого канала путем усиления воспалительной реакции. Длительно протекающий бессимптомно периапикальный периодонтит сохраняется за счет развития многофакторной экстрадикулярной инфекции [18, 19]. Путем выделения бактериальных липополисахаридов (ЛПС) индуцируется пролиферация Т-клеток с последующим высвобождением факторов некроза опухоли β (TNF- β) и интерферона γ (INF- γ), что в свою очередь, увеличивает поляризацию макрофагов M1 в очаге поражения [20]. Kerstin M. Galler и соавт. (2021) утверждают, что образование радикулярной кисты связано с M1-подобной провоспалительной поляризацией инфильтрирующих макрофагов, которые могут индуцировать эпителиальную пролиферацию, ремоделировать внеклеточный матрикс и васкуляризацию [7].

Исследования S.Y. Chen и соавт. (2019), M. Weber и соавт. (2018) подтвердили наличие в радикулярных кистах большее количество макрофагов M1, чем M2. [2, 21]. Они активируют систему остеокластов, что вызывает деградацию внеклеточного матрикса (ECM) и разрушение периапикальной кости [22]. А вот S. Bertasso и авт. (2019) выдвинули гипотезу о том, что при хронических поражениях, в том числе и в РК, определяется большее количество макрофагов M2, чем M1, которые проявляют противоположные поляризационные функции. Макрофаги M2 обладают противовоспалительным профилем, будучи способными модулировать воспалительную реакцию и восстанавливать

ткани, поскольку являются антигенпрезентирующими клетками для Т-лимфоцитов. Поглощая мертвые клетки хозяина, лимфоциты высвобождают несколько химических медиаторов, которые привлекают в очаг поражения клетки, способствующие ангиогенезу и синтезу внеклеточного матрикса [23]. Большая экспрессия M2 в радикулярных кистах, наблюдаемая в этом исследовании, может быть оправдана как реакция самозащиты в противовес большей экспрессии макрофагов M1 в начальной ответной фазе поражения на бактериальную инвазию. По мнению G. M. França и соавт. (2019), состав бактериальной флоры может модулировать поляризацию периапикальных макрофагов, тем самым влияя на развитие РК [24]. Таким образом, бактериальная колонизация пространств дельтовидных разветвлений корневого канала является одним из основных этиологических факторов развития как апикального периодонтита, так и РК впоследствии [25].

Давно считается, что почвой для развития одонтогенных кист являются группа клеток, названных «эпителиальные островки Малассэ». Гнезда эпителиальных клеток остаются в периодонтальной связке в виде эпителиальных остатков, которые часто обнаруживаются при хроническом периапикальном периодонтите. [26]. Остаточные эпителиальные клетки ведут себя подобно стволовым клеткам [3, 27]. Стимулирующиеся эндотоксинами, они могут подвергаться пролиферации, разрастаться в трех направлениях и образовывать эпителиальные островки, которые пронизаны сосудистой волокнистой соединительной тканью с различной степенью воспалительных инфильтратов. Эти островки продолжают расти в виде шаровидной массы, где центральные клетки, удаляясь от центра, подвергаются некрозу и дегенерации. Образуются микрополости, слияние которых может привести к образованию РК [28, 29].

Другая версия генеза РК рассматривается как форма патологической воспалительной гиперплазии эпителиальных клеток одонтогенного апикального периодонтита, что предполагает пролиферативную способность эпителиальной ткани в периапикальной области, приводящей к формированию кист [30]. В острую фазу воспаления в ответ на агрессию периапикальных тканей образуется экссудат с преобладанием полиморфноядерных нейтрофилов, выделяющих протеолитические ферменты. Как только воспаление достигает хронической стадии, ответной реакцией хозяина является попытка восстановить повреждения за счет пролиферации новых эпителиальных клеток, сосудов и волокон. В свою очередь, это приводит к образованию новой ткани, известной как грануляционная ткань [31]. Формируется апикальная гранулема с содержанием плотного скопления полиморфно-ядерных лейкоцитов, лимфоцитов,

макрофагов и плазматических клеток [32]. Возникает симптоматическая воспалительная реакция периапикальной соединительной ткани с ее дистрофией в виде абсцесса [25, 33]. Когда содержащая эпителий гранулема достигает большой величины, в ней появляется выстланное эпителием полое пространство, которое подобным образом может медленно трансформироваться в РК [24, 26, 34]. Хотя не каждая периапикальная гранулема может переродиться в кисту [35]. L. M. Lin и соавт. высказали мнение, что, возможно, развитие апикальной кисты — генетически запрограммированный процесс.

Но все-таки, большинство авторов склоняются к версии иммунологически контролируемого процесса образования РК. Периапикальные поражения считаются иммунологической защитной реакцией хозяина для предотвращения распространения бактериальных инфекций из корневого канала в периапикальную область [36]. Инфекция, распространяющаяся через апикальное отверстие, запускает каскад иммунологических реакций, привлекающих сюда воспалительные химические медиаторы, которые инициируют периапикальную патологию и, в конечном итоге, развитие РК [37]. По мнению L. M. Lin (2007), H. Haddada (2020), во время развития периапикального периодонтита высвобождающиеся воспалительные цитокины (ИЛ-1, ИЛ-4, ИЛ-6), экспрессируемые одонтобласти, и факторы роста стимулируют эпителиальные остатки *Malasse* к пролиферации и образованию РК. Подобное мнение высказали Ф. А. Корсаков и соавт. (2021): эпителиальные остатки *Malasse* постоянно претерпевают изменения и функционируют, выполняя защитную роль. Ими вырабатываются лизоцим и противомикробный пептид β -дефензин-1. Кроме того, эпителиальные клетки секретируют простагландины и интерлейкин-1 α — цитокины, потенциально стимулирующие резорбцию костной ткани стенки зубной альвеолы. I.J. Marton и соавт. (2000) в цитоплазме эпителиальных клеток *Malasse* обнаружили IL-8 (хемокин), который в большом количестве выделяется на ранних этапах воспаления. Он активирует нейтрофилы и моноциты для привлечения их в очаг воспаления. Хемокины стимулируют пролиферацию эпителиальных клеток, которые могут способствовать развитию кистозной оболочки [38, 39].

Известно, что во время активации воспаления продуцируется избыточное количество агрессивных агентов, тогда патологический процесс выходит за рамки регуляции, что, в свою очередь, приводит к повреждению клеток и тканей. Провоспалительные флокгоны выступают в роли патогенетического фактора. Основными цитокинами выступают ИЛ-1 β и ФНО- β , источник которых — активированные макрофаги и Т-лимфоциты [15]. Они усиливают воспалительную реакцию, что может способствовать выраженной резорбции кости опосредованно через активацию остеокластов и образованию РК [26, 27, 36]. H. Haddada и соавт. (2020) отметили, что иммунновоспалительный процесс развития РК объединяет взаимодействие между остеоцитами, остеобластами и остеокластами, приводящее к рассасыванию прилегающей альвеолярной кости. S.Y. Chen и соавт. (2019) выявили повышенное содержание белка интерферон- γ (IFN- γ) в составе жидкости радикулярных кист. IFN- γ не только индуцирует поляризацию макрофагов, но и увеличивает продукцию пероксида водорода, который способствует повреждению клеток и тканей. Он является важным стимулом в отношении поляризации макрофагов M1, продуцирующих воспалительные цитокины такие как TNF- α . В свою очередь, TNF- α отвечает за регуляцию пролиферации, дифференцировки и апоптоза клеток кистозного эпителия, регулирует рост и резорбцию кости [40, 41].

Выводы

Анализируя литературные данные, можно сделать вывод, что из всех представленных и высказанных мнений трудно выделить одну решающую теорию развития РК, которая определяла бы начало ее образования. На основании взаимодействия всех структур воспалительного процесса определяется тесная функциональная связь составляющих факторов. Паразитирующие внутри корневого канала бактерии становятся антигенами, на которые запускается ответная тканевая реакция в виде хронизации воспаления. Как правило, патофизиологический процесс регулируется флокгонами, которые, выходя за рамки последовательной их регуляции, приводят к повреждению тканей или, можно сказать, к патологическому образованию, продуктом которого является радикулярная киста.

Литература/References

- Haddada H., Guehria M. Influence of bacteria and dental root canal pH on maxillary radicular cyst's formation: about a case // RHAZES: Green and Applied Chemistry. – 2020;10:82-87. doi:10.48419/IMIST.PRSM/rhazes-v10.23875.
- Chen S.Y., Chiang C.F. et al. Macrophage phenotypes and gas6/axl signaling in apical lesions // Journal of Dental Sciences. – 2019;14:281-287. doi: 10.1016/j.jds.
- Lin L.M., Rieucci D., Kahler B. Radicular Cysts Review // JSM Dental Surgery. – 2017;2(2):1017. <https://core.ac.uk/download/pdf/83984725.pdf>
- Чибисова М.А., Зубарева А.Л. и др. Клинико-рентгенологическая характеристика радикулярных кист нижней челюсти. Дентальная имплантология и хирургия. 2017;3(28):82-88. [M.A. Chibisova, A.L. Zubareva et al. Clinical and radiological characteristics of radicular cysts of the mandible. Dental implantology and surgery. 2017;3(28):82-88. (In Russ.)]. https://www.elibrary.ru/download/elibrary_36569047_56449868.pdf
- Tsesis I., Rosen E. et al. Metaplastic changes in the epithelium of radicular cysts: A series of 711 cases // J Clin Exp Dent. – 2016;8(5):529-533. doi: 10.4317/jced.52846.
- Alghamdi F., Shakir M.T. The Influence of Enterococcus faecalis as a Dental Root Canal Pathogen on Endodontic Treatment: A Systematic Review // Cureus. – 2020;12(3):7257. doi: 10.7759/cureus.7257.
- Хабадзе З.С., Гасбанов М.А., Болячин А.В., и др. Особенности хронических периодонтитов, осложненных фуркационными дефектами. Обзор литературы. Проблемы стоматологии. 2022;3:57-64. [Z.S. Khabadze, M.A. Gasbanov, A.V. Bolyachin et al. The features of chronic periodontitis, complicated by furcation defects. Causes of defects. Literature review. Actual problems in dentistry. 2022;3:57-64. (In Russ.)]. doi: 10.18481/2077-7566-2022-18-3-57-64.
- Galler K.M., Weber M., Korkmaz Y. et al. Inflammatory response mechanisms of the dentine-pulp complex and the periapical tissues // International Journal of Molecular Sciences. – 2021;22(3):1480. doi:10.3390/ijms22031480.
- Mario Dioguardi M., Di Gioia G., Illuzzi G. et al. Inspection of the microbiota in endodontic lesions // Dentistry Journal. – 2019;7(2):47. doi: 10.3390/dj7020047.
- Mussano F., Ferrocino I. et al. Apical periodontitis: preliminary assessment of microbiota by 16S rRNA high throughput amplicon target sequencing // BMC Oral Health. – 2018;18(1):55. doi: 10.1186/s12903-018-0520-8.
- Schulz M., von Arx T. et al. Histology of periapical lesions obtained during apical surgery // J Endod. – 2009;35(5):634-642. doi: 10.1016/j.joen.2009.01.024.
- Signoretti F.G., Endo M.S. et al. Investigation of cultivable bacteria isolated from longstanding retreatment-resistant lesions of teeth with apical periodontitis // American Association of Endodontists. – 2013;39(10):1240-1244. doi: 10.1016/j.joen.2013.06.018.
- Tek M., Metin M. et al. The predominant bacteria isolated from radicular cysts // Head Face Med. – 2013;9:25. doi: 10.1186/1746-160X-9-25.
- Рачков А.А. Микробный состав и генетическая устойчивость микроорганизмов к антибактериальным препаратам у пациентов с рещидивами радикулярных кист челюстей. Научно-практический журнал «Здравоохранение Кыргызстана». 2020;3:3-8. [A.A. Rachkov. Microbial composition and genetic resistance of microorganisms to antibiotics in patients with recurrent radicular cysts of jaws. Scientific and practical journal «Healthcare of Kyrgyzstan». 2020;3:3-8. (In Russ.)]. <https://elibrary.ru/item.asp?ysclid=lnbw3bstkp255471111&id=44089751>.
- Тригोलос Н.Н. Клинические аспекты патогенеза хронического верхушечного периодонтита. Волгоградский научно-медицинский журнал. 2014;2:18-24. [N.N. Trigolos. Clinical aspects of pathogenesis of chronic apical periodontitis. Volgograd Scientific and Medical Journal. 2014;2:18-24. (In Russ.)]. <https://elibrary.ru/item.asp?edn=sqjtx&ysclid=lnbwavqkww709806568>.
- Prada I., Micó-Muñoz P. et al. Influence of microbiology on endodontic failure. Literature review // Med Oral Patol Oral Cir Bucal. – 2019;24(3):364-372. doi: 10.4317/medoral.22907.
- Курманалина М.А., Ерентаева К.Ж. и др. Роль микроорганизмов в развитии эндодонтической патологии. [M. Kurmanalina, K. Erentaeva, A. Kaldyulova et al. Ah Microorganisms in endodontic pathology. (In Russ.)]. <https://cyberleninka.ru/>. <https://cyberleninka.ru/article/n/rol-mikroorganizmov-v-razviti-iodonticheskoy-patologii/viewer>
- Del Fabbro M., Samaranayake L.P. et al. Analysis of the secondary endodontic lesions focusing on the extraradicular microorganisms: an overview // J Investig Clin Dent. – 2014;5(4):245-254. doi: 10.1111/jicd.12045.
- Jaafari-Ashkavandi Z., Tuyeh A.A., Assar S. Immunohistochemical Expression of CDC7 in Dentigerous Cyst, Odontogenic Keratocyst and Radicular Cyst // Acta Medica (Hradec Kralove). – 2018;61(1):17-21. doi: 10.14712/18059694.2018.18.
- Ahmed M.A., Anwar M.F. et al. Baseline MMP expression in periapical granuloma and its relationship with periapical wound healing after surgical endodontic treatment // BMC Oral Health. – 2021;21(1):562. doi: 10.1186/s12903-021-01904-6.
- Weber M., Schlittenbauer T. et al. Macrophage polarization differs between apical granulomas, radicular cysts, and dentigerous cysts // Clin Oral Investig. – 2018;22(1):385-394. doi: 10.1007/s00784-017-2123-1.
- Под ред. Р.Дж. Ламонта, М.С. Лантц, Р.А. Берне, Д.Дж. Лебланка. Микробиология и иммунология для стоматологов. Пер. с англ. Москва : Практическая медицина. 2010:504. [Eds. R.J. Lamonta, M.S. Lantz, R.A. Berne, D.J. Leblanc. Oral microbiology and immunology. Moscow : Practical Medicine. 2010:504. (In Russ.)]. https://www.troykaonline.com/Mikrobiologija_i_immunologija_dlia_stomatologov_Pod_red_R_Dzh_Lamonta_i_dr_798619.html
- Bertasso A.S., Léon J.E. et al. Immunophenotypic quantification of M1 and M2 macrophage polarization in radicular cysts of primary and permanent teeth // Int Endod J. – 2020;53(5):627-635. doi: 10.1111/iej.13257.
- França G.M., Carmo A.F.D. et al. Macrophages subpopulations in chronic periapical lesions according to clinical and morphological aspects // Braz Oral Res. – 2019;33:047. doi: 10.1590/1807-3107bor-2019.vol33.0047.
- Dioguardi M., Alovisi M. et al. Prevalence of the Genus Propionibacterium in Primary and Persistent Endodontic Lesions: A Systematic Review // J Clin Med. – 2020;9(3):739. doi: 10.3390/jcm9030739.
- Корсаков Ф.А., Ткаченко Т.С., Начева Л.В. Концепции развития радикулярных кист с точки зрения функциональной морфологии (в порядке обсуждения). Электронный научный журнал «Дневник науки». 2021;2. [F.A. Korsakov, T.S. Tkachenko, L.V. Nacheva. Concepts of radicular cyst development from the point of view of functional morphology (in order of discussion). Electronic scientific journal «Science Diary». 2021;2. (In Russ.)]. https://www.elibrary.ru/download/elibrary_44874551_68919351.pdf
- Lin L.M., Rieucci D., Lin J. Nonsurgical Root Canal Therapy of Large Cyst-like Inflammatory Periapical Lesions and Inflammatory Apical Cysts // Journal of Endodontics. – 2009;35(5):607-615. DOI:10.1016/j.joen.2009.02.012.
- Lin L.M., Huang G.T., Rosenberg P.A. Proliferation of epithelial cell rests, formation of apical cysts, and regression of apical cysts after periapical wound healing // J Endod. – 2007;33(8):908-916. doi: 10.1016/j.joen.2007.02.006.
- Martins C.A., Rivero E.R. et al. Immunohistochemical detection of factors related to cellular proliferation and apoptosis in radicular and dentigerous cysts // J Endod. – 2011;37(1):36-39. doi: 10.1016/j.joen.2010.09.010.
- Кондратьев П.А., Чайковская И.В. Гистологическая картина апикальных периодонтитов. Морфологический альманах имени В.Г. Ковешникова. 2022;20(2):119-126. [P.A. Kondratiev, I.V. Chaikovskaya. Histological picture of apical periodontitis. V.G. Koveshnikov Morphological Almanac. 2022;2:119-126. (In Russ.)]. https://elibrary_50241455_78764474.pdf
- Schulz M., von Arx T. et al. Histology of periapical lesions obtained during apical surgery // J Endod. – 2009;35(5):634-642. doi: 10.1016/j.joen.
- Graunaitė I., Lodiene G., Maciulskiene V. Pathogenesis of apical periodontitis: a literature review // J Oral Maxillofac Res. – 2012;2(4):e1. doi: 10.5037/jomr.2011.2401.
- Tek M., Metin M., Sener I. et al. The predominant bacteria isolated from radicular cysts // Head Face Med. – 2013;9:25. doi: 10.1186/1746-160X-9-25.
- Azeredo S.V., Brasil S.C. et al. Distribution of macrophages and plasma cells in apical periodontitis and their relationship with clinical and image data // J Clin Exp Dent. – 2017;9(9):1060-1065. doi: 10.4317/jced.53758.
- Alcantara B.A., Carli M.L. et al. Correlation between inflammatory infiltrate and epithelial lining in 214 cases of periapical cysts // Braz Oral Res. – 2013;27(6):490-495. doi: 10.1590/S1806-83242013005000023.
- Weber M., Ries J. et al. Differences in Inflammation and Bone Resorption between Apical Granulomas, Radicular Cysts, and Dentigerous Cysts // J Endod. – 2019;45(10):1200-1208. doi: 10.1016/j.joen.2019.06.014.
- Altaie A.M., Saddik B. et al. Prevalence of unculturable bacteria in the periapical abscess: A systematic review and meta-analysis // PLoS One. – 2021;16(8):0255485. doi: 10.1371/journal.pone.0255485.
- Кабак С.Л., Колб Е.Л. Роль эпителиальных островков Малассе в формировании радикулярной кисты. [S.L. Kabak, E.L. Kolb. The role of epithelial islets of Malasse in the formation of radicular cysts. (In Russ.)]. https://studylib.ru/doc/2302605/rol_-epitelial_nyh-ostrovkov-malasse-v-formirovani
- Marton I.J., Rot A. et al. Differential in situ distribution of interleukin-8, monocyte chemoattractant protein-1 and Rantes in human chronic periapical granuloma // Oral Microbiol Immunol. – 2000;15(1):63-65. doi: 10.1034/j.
- Graunaitė I., Lodiene G., Maciulskiene V. Pathogenesis of apical periodontitis: a literature review // J Oral Maxillofac Res. – 2012;2(4):1. doi: 10.5037/jomr.2011.2401.
- Rios Osorio N., Caviedes-Bucheli J. et al. The Paradigm of the Inflammatory Radicular Cyst: Biological Aspects to be Considered // Eur Endod J. – 2023;8(1):20-36. doi: 10.14744/ej.2022.26918.

DOI: 10.18481/2077-7566-2023-19-3-19-28

УДК: 616.314-002-02

АНАЛИЗ ЭПИДЕМИОЛОГИИ ОСНОВНЫХ СТОМАТОЛОГИЧЕСКИХ ЗАБОЛЕВАНИЙ У ЖИТЕЛЕЙ СЕЛЬСКИХ ТЕРРИТОРИЙ

Сафонова А. В., Лебедев С. Н., Брагин А. В., Мамчиц Е. В., Копытов А. А., Куратов И. А.

Тюменский государственный медицинский университет, г. Тюмень, Россия

Аннотация

Приведен развернутый обзор литературы по актуальной и важной проблеме современной стоматологии — изученности вопроса распространенности и интенсивности кариеса, воспалительных заболеваний пародонта, некариозных поражений зубов, зубочелюстных аномалий у населения сельской местности.

Цель исследования — анализ эпидемиологии основных стоматологических заболеваний у жителей сельских территорий на базе обзора современной научной литературы за период с 2013 года.

Методология. Для подготовки настоящей статьи проведена аналитическая работа по изучению данных из специальной доступной литературы. Использованы научные поисковые библиотечные системы: PubMed Central и Elibrary. Поиск оригинальных публикаций осуществлен с помощью ключевых слов для получения релевантных результатов. Обзор включает 43 научных источника.

Результаты и выводы. В обзоре литературы систематизированы современные научные данные о частоте встречаемости и степени выраженности ключевых патологий органов и тканей полости рта: кариозного процесса, гингивита и пародонтита, аномалий положения зубов и прикуса, некариозных поражений зубов (в основном — гипоплазии, флюороза), а также приведена оценка качества протезирования дефектов зубов и зубных рядов у сельского населения России и за рубежом. Клиническая значимость работы: знание реальной, объективной картины стоматологической заболеваемости в различных регионах страны позволит грамотно и эффективно планировать и разрабатывать комплексные программы профилактики с учетом территориальных особенностей. Перспективное направление для изучения — выявление факторов риска развития стоматологических заболеваний, учитывающих связь между здоровьем полости рта, социальной депривацией, питанием, гигиеной, вредными привычками и стрессом, что должно привести к улучшению состояния стоматологического здоровья населения сельских территорий.

Ключевые слова: эпидемиология, кариес зубов, воспалительные заболевания пародонта, некариозные поражения зубов, зубочелюстные аномалии, сельское население

Авторы заявили об отсутствии конфликта интересов.

Анастасия Владимировна САФОНОВА ORCID ID 0000-0003-0004-7549

аспирант, ассистент кафедры профилактической и детской стоматологии, Тюменский государственный медицинский университет, г. Тюмень, Россия
safonova.anastasiya2012@yandex.ru

Сергей Николаевич ЛЕБЕДЕВ ORCID ID 0000-0002-2936-1374

к.м.н., доцент, заведующий кафедрой профилактической и детской стоматологии, Тюменский государственный медицинский университет, г. Тюмень, Россия
ds-tyumen@yandex.ru

Александр Витальевич БРАГИН ORCID ID 0000-0002-8019-1075

д.м.н., профессор, заведующий кафедрой ортопедической стоматологии, Тюменский государственный медицинский университет, г. Тюмень, Россия
bragin-1963@yandex.ru

Елена Владимировна МАМЧИЦ ORCID ID 0000-0001-9443-3162

к.м.н., доцент кафедры ортопедической стоматологии, Тюменский государственный медицинский университет, г. Тюмень, Россия
elen-mamchi@yandex.ru

Андрей Анатольевич КОПЫТОВ ORCID ID 0009-0007-3589-7945

к.м.н., доцент кафедры ортопедической стоматологии, Тюменский государственный медицинский университет, г. Тюмень, Россия
ravelrkravel.22@gmail.com

Илья Александрович КУРАТОВ ORCID ID 0000-0002-2469-8103

к.м.н., доцент кафедры ортопедической стоматологии, Тюменский государственный медицинский университет, г. Тюмень, Россия
alliance-med@mail.ru

Адрес для переписки: Анастасия Владимировна САФОНОВА

625023, г. Тюмень, ул. Одесская, 54. Кафедра профилактической и детской стоматологии
+7 (950) 4997323
safonova.anastasiya2012@yandex.ru

Образец цитирования:

Сафонова А. В., Лебедев С. Н., Брагин А. В., Мамчиц Е. В., Копытов А. А., Куратов И. А.
АНАЛИЗ ЭПИДЕМИОЛОГИИ ОСНОВНЫХ СТОМАТОЛОГИЧЕСКИХ ЗАБОЛЕВАНИЙ
У ЖИТЕЛЕЙ СЕЛЬСКИХ ТЕРРИТОРИЙ. Проблемы стоматологии. 2023; 3: 19-28.

© Сафонова А. В. и др., 2023

DOI: 10.18481/2077-7566-2023-19-3-19-28

Поступила 17.10.2023. Принята к печати 11.11.2023

DOI: 10.18481/2077-7566-2023-19-3-19-28

THE ANALYSIS OF THE EPIDEMIOLOGY OF DENTAL DISEASES IN THE POPULATION LIVING IN THE RURAL AREAS

Safonova A.V., Lebedev S.N., Bragin A.V., Mamchits E.V., Kopytov A.A., Kuratov I.A.

Tyumen State Medical University, Tyumen, Russia

Annotation

The enlarged literature review concerning an important relevant dental problem related to caries spreading and its intensity, inflammatory periodontal diseases, non carious dental lesions, dentomaxillar abnormalities in the population living in the rural areas is presented.

The aim of the study is to analyze the epidemiology of main dental diseases in the population living in the rural areas according to the review of the modern scientific literature for the period since 2013.

Methodology. To write this article the analytical work on studying data taken from the special available literature was carried out. The scientific library resources such as PubMed Central и Elibrary were used. The search of original publications was done using key words to get relevant results. 43 scientific sources were included in the review.

Results and conclusion. The modern scientific data concerning incidence and degree of manifestation of key pathologies of oral organs and tissues such as carious process, gingivitis and periodontitis, malocclusion, non carious dental lesions (mainly-hypoplasia, fluorosis) were systematized as well as the estimation of prosthesis quality of teeth and dental sets of teeth in the rural population living both in Russia and abroad was given. The clinical significance of the work is to know a real incidence of dental diseases in the different regions of the country and develop complex preventive programs taking into consideration the territory peculiarities. The perspective way for studying is to reveal risk factors of the dental diseases development paying attention to the association with the oral health, social deprivation, diet, hygiene, bad habits and stress which have to improve dental health in the population living in the rural areas.

Keywords: *epidemiology, caries, inflammatory diseases of parodontium, dental injury, dentomaxillar abnormalities, rural population*

The authors declare no conflict of interest.

Anastasia V. SAFONOVA ORCID ID 0000-0003-0004-7549

Postgraduate Student, Assistant of the Department of Preventive and Pediatric Dentistry, Tyumen State Mmedical University, Tyumen, Russia
safonova.anastasiya2012@yandex.ru

Sergey N. LEBEDEV ORCID ID 0000-0002-2936-1374

PhD in Medical sciences, Associate Professor, Head of the Department of Preventive and Pediatric Dentistry, Tyumen State Mmedical University, Tyumen, Russia

+7 (908) 8730208

ds-tyumen@yandex.ru

Alexandr V. BRAGIN ORCID ID 0000-0002-8019-1075

Grand PhD in Medical sciences, Professor, Head of the Department of Orthopedic Dentistry, Tyumen State Mmedical University, Tyumen, Russia

+7 (904) 4997069

bragin-1963@yandex.ru

Elena V. MAMCHITS ORCID ID 0000-0001-9443-3162

PhD in Medical sciences, Associate Professor of the Department of Orthopedic Dentistry, Tyumen State Mmedical University, Tyumen, Russia

elen-mamchi@yandex.ru

Andrey A. KOPYTOV ORCID ID 0009-0007-3589-7945

PhD in Medical sciences, Associate Professor of the Department of Orthopedic Dentistry, Tyumen State Mmedical University, Tyumen, Russia

pavelpkpavel.22@gmail.com

Ilya A. KURATOV ORCID ID 0000-0002-2469-8103

PhD in Medical sciences, Associate Professor of the Department of Orthopedic Dentistry, Tyumen State Mmedical University, Tyumen, Russia

alliance-med@mail.ru

Correspondence address: Anastasia V. SAFONOVA

625023, Odesskaya str 54, Tyumen, Russia. Department of Preventive and Pediatric Dentistry

+7 (950) 4997323

safonova.anastasiya2012@yandex.ru

For citation:

Safonova A.V., Lebedev S.N., Bragin A.V., Mamchits E.V., Kopytov A.A., Kuratov I.A.

THE ANALYSIS OF THE EPIDEMIOLOGY OF DENTAL DISEASES IN THE POPULATION LIVING
IN THE RURAL AREAS. Actual problems in dentistry. 2023; 3: 19-28. (In Russ.)

© Safonova A.V. et al., 2023

DOI: 10.18481/2077-7566-2023-19-3-19-28

Received 17.10.2023. Accepted 11.11.2023

Введение

В основе создания программы профилактики стоматологических заболеваний, рекомендаций и протоколов ухода за полостью рта на коммунальном уровне лежит эпидемиологическая информация о характере кариеса, воспалительных заболеваниях пародонта, некариозных поражениях зубов, зубочелюстных аномалиях и влиянии этих состояний на функцию челюстно-лицевой области в целом [2, 4, 6, 9].

Эпидемиологическая оценка распространенности и интенсивности, степени тяжести и особенностей течения стоматологических заболеваний определенных категорий граждан с учетом климато-географических и социально-демографических условий позволяет эффективно и экономически выгодно снижать проявления патологии полости рта путем разработки и внедрения комплексных программ профилактики [8, 10].

Рассмотрение заболеваемости населения, проживающего в сельской местности, представляет особый интерес для практического здравоохранения [7, 12, 14, 17]. На сегодняшний день обзор литературы по данной проблеме в регионах представлен недостаточно.

Цель работы — анализ актуальной, достоверной и современной научной литературы по вопросу изученности эпидемиологии основных стоматологических заболеваний среди сельского населения.

Материалы исследования

Информативный обзор специальной научно-методической литературы отечественных и зарубежных авторов осуществлен с использованием электронных научных поисковых библиотечных баз данных: PubMed Central, Elibrary. Основу для работы составили 43 источника, опубликованные за период с 2013 по 2023 года.

Результаты и их обсуждение

Хронические неинфекционные заболевания (НИЗ) стали глобальной проблемой. Согласно докладу ВОЗ о глобальном статусе неинфекционных заболеваний за 2014 год [25], НИЗ становятся основной причиной глобальной смертности. Быстрый рост числа хронических заболеваний и связанные с этим смертность и медицинские расходы стали тяжелым бременем для общества. Большинство заболеваний полости рта — НИЗ. Число людей с нелеченными заболеваниями полости рта во всем мире увеличилось с 2,5 миллиона в 1990 году до 3,5 миллиарда в 2015 году, при этом количество лет жизни с поправкой на инвалидность (DALY) увеличилось на 64% из-за заболеваний полости рта [16].

Наиболее распространенные заболевания полости рта включают невылеченный кариес постоянных

зубов, невылеченный кариес молочных зубов и тяжелый пародонтит у взрослых. Глобальные стандартизированные по возрасту показатели распространенности этих заболеваний полости рта в 2015 г. составили 34,1, 7,8 и 7,4% соответственно [16]. Среди 100 заболеваний, влияющих на DALY, тяжелый пародонтит, невылеченный кариес и отсутствие зубов занимают 77-е, 80-е и 81-е места соответственно. Эти три заболевания были ответственны за потерю 224 здоровых лет в среднем на каждые 100 тысяч человек [21].

Обновленные данные Глобального исследования бремени болезней, травм и факторов риска (GBD) 2016 года, недавно опубликованные журналом «Lancet» («Скальпель»), показали, что во всем мире кариес постоянных зубов имеет самую высокую распространенность (2,44 млрд, 95% в диапазоне от 2,29 до 2,59 млрд) среди всех болезней, поражающих людей. Кроме того, мировая заболеваемость кариесом постоянных зубов (7,26 млрд, в диапазоне от 6,72 до 7,84 млрд) и кариесом молочных зубов (1,76 млрд, в диапазоне от 1,26 млрд до 2,39 млрд) заняла 2-е и 5-е место соответственно среди десяти заболеваний с самой высокой распространенностью в 2016 году [10]. Болезни полости рта также были 4-й по величине причиной финансового бремени болезней в большинстве промышленно развитых стран. Прямые затраты на лечение стоматологических заболеваний во всем мире оцениваются в 298 млрд долларов США в год, что соответствует в среднем 4,6% мировых расходов на здравоохранение. Предполагаемый косвенный ущерб от стоматологических заболеваний во всем мире составляет 144 миллиарда долларов США в год, что соответствует экономическим потерям в диапазоне 10 наиболее частых глобальных причин смерти (от 895 млрд долларов США для рака до 126 млрд долларов США для инфекций нижних дыхательных путей) [18]. В США общая стоимость заболеваний полости рта в 2014 году достигла 122 млрд долларов [15].

Стоимость медицинских услуг стала серьезной проблемой для глобального экономического развития. Что еще более важно, инфекционные заболевания полости рта, особенно пародонтит, также тесно связаны с системными заболеваниями, такими как диабет, сердечно-сосудистые заболевания, ревматоидный артрит, преждевременные роды, респираторные заболевания, колоректальный рак, воспалительные заболевания кишечника и болезнь Альцгеймера [1, 3, 5, 11, 22, 23]. Из-за общих факторов риска и двусторонней связи с некоторыми системными заболеваниями поражения полости рта привлекают внимание специалистов здравоохранения, правительств, страховых и фармацевтических компаний во всем мире.

Несмотря на то, что за последние четыре десятилетия распространенность и тяжесть кариозных

поражений дентина среди детей в возрасте от 5 до 12 лет снизились; компонент кариеса очень высок, с самой низкой распространенностью среди детей в возрасте от 12 лет в странах с высоким уровнем дохода. Распространенность воспалительных заболеваний пародонта высока, примерно 10% населения планеты страдают тяжелым пародонтитом. Неоднородность исследований и методологические проблемы затрудняют сравнение результатов различных работ между собой и во времени [9].

Сельское население часто имеет ограниченный доступ к стоматологической помощи и, соответственно, плохое состояние полости рта [14].

Различия в состоянии полости рта в сельской местности являются важной проблемой общественного здравоохранения [20].

Высокая распространенность кариеса в сельской местности может быть связана с экономическим развитием сельской местности за последние два десятилетия. Жители как сельских, так и городских районов сегодня имеют одинаковый доступ к кариесогенной пище, но в сельской местности отсутствуют профилактические программы, а знания о здоровье зубов низки [6, 7, 13, 17, 19]. У городских жителей вероятность пломбирования зубов почти в 5 раз выше, чем у сельских жителей. Сочетание высокой распространенности кариеса, с одной стороны, и низкой распространенности пломбированных зубов и высокой распространенности отсутствующих зубов, с другой стороны, указывает на то, что удаление зубов по-прежнему является основным методом лечения стоматологических заболеваний в сельской местности. Это может быть связано с ограниченной доступностью профилактической стоматологической помощи и нехваткой хорошо обученного стоматологического персонала. Дополнительной причиной низкого количества пломб в сельской местности может быть более высокая стоимость восстановительного лечения по сравнению с удалением зуба.

В исследовании, проведенном зарубежными учеными среди жителей городских и сельских районов Циндао (провинция Шаньдун, Китай), доля пациентов, которым требуется замена несостоятельных ортопедических конструкций отсутствующих зубов, была выше, чем предполагалось на основе систематического обзора состояния здоровья зубов и протезирования взрослых китайцев [20, 26]. Такая высокая доля замен была отмечена не только у городских, но и у сельских жителей. Съёмные зубные протезы чаще встречались среди городских жителей, чем среди сельских, тогда как для несъёмных зубных протезов наблюдалась обратная тенденция. О том же выводе сообщалось в более ранних исследованиях, проведенных в Пекине и провинции Гуандун [12]. Объяснение, представленное авторами этих исследований,

заключалось в том, что в сельских районах многие специалисты стоматологического профиля прошли обучение в рамках традиционного ученичества, а не в стоматологических школах университетского уровня, и в основном помогают своим пациентам облегчить зубную боль путем удаления причинного зуба с последующим протезированием [12]. При распространенных стоматологических проблемах, вызванных кариесом или заболеваниями пародонта, эти врачи предпочитают удалять пораженные зубы, а не проводить лечение, которое повлекло бы за собой сохранение таких зубов [12]. Более того, они, по-видимому, часто придерживаются довольно нетрадиционных принципов протезирования, при которых, как правило, предоставляются несъёмные зубные протезы по низким ценам при отсутствии показаний к их использованию, даже когда в качестве опорных зубов используется недостаточное их количество, имеется неполноценность опор, — хотя в данных клинических ситуациях требуются съёмные зубные протезы.

Учитывая, что сети общественного транспорта в сельской местности менее развиты, чем в городах, отсутствие доступа к стоматологическим учреждениям может стать препятствием для регулярных стоматологических осмотров. Таким образом, расстояние до стоматологических учреждений является фактором риска потери зубов [12].

При обследовании жителей 18–59 лет в северо-центральных Аппалачах (Северная Америка) было выявлено, что у сельского населения в целом состояние полости рта хуже, с меньшим количеством здоровых зубов, большим количеством кариеса и более высокими показателями вторичной адентии (5,2% против 2,8%). Различия также наблюдались в отношении использования стоматологической помощи и индивидуальных средств гигиены для ухода за полостью рта. Сельские жители реже посещали стоматолога, чем городские (26,9% против 42,8%), и были более склонны обращаться за медицинской помощью только после возникновения проблем с зубами (64,3% против 43,9%). Сельское население также чаще сообщало о высоких затратах на стоматологическое лечение (89% против 62,6%) в качестве основной причины отказа от посещения стоматолога. И наоборот, взрослые горожане чаще избегали посещений стоматолога, потому что считали проблему несерьезной (10,7% против 22,3%) [27].

Национальные данные многих стран, сравнивающие виды стоматологических услуг, получаемых взрослым населением сельских и городских районов, ограничены. Более глубокое знание различий между сельскими и городскими жителями в типах стоматологических процедур даст дополнительную информацию о различиях между сельскими и городскими жителями в стоматологических процедурах

и послужит основой для планирования стоматологических услуг и развития рабочей силы [20].

В России существует значительная проблема доступности медицинской помощи для сельского населения. Из 130 тысяч сельских населенных пунктов в стране только в 45 тысячах предоставляется медицинская помощь. Это означает, что более половины сельских населенных пунктов лишены необходимой медицинской инфраструктуры. Более того, в период с 2000 по 2015 годы количество больниц в России уменьшилось в два раза. Если в начале этого периода в стране было около 10,7 тысячи больниц, то к 2015 году их число сократилось до 5,4 тысячи [35].

Многокомпонентные многоцентровые стоматологические осмотры сельского населения, проводимые во многих республиках, регионах, областях Российской Федерации показывают очень низкий уровень здоровья органов и тканей полости рта местных жителей [8].

Наиболее часто встречающейся патологией твердых тканей зубов является кариес. Распространенность его среди сельского населения представляет особый интерес.

Исследование, проведенное Горбатовой М. А. с соавторами в 2019 году [30] на территории Ненецкого автономного округа (в г. Нарьян-Маре, п. Искателей, с. Красное и с. Тельвиска), рассматривающее стоматологическое здоровье детского населения в возрасте 10–14 лет, показало, что у детей, проживающих в городе, наблюдается более высокая интенсивность кариеса по сравнению с детьми, живущими в сельской местности. Эти результаты могут быть объяснены различиями в питании и доступности углеводистой пищи.

В сельской местности, особенно на Крайнем Севере, ограниченное дорожно-транспортное сообщение может затруднять доставку углеводов, что влияет на питание детей и способствует снижению риска кариеса. Низкие значения интенсивности кариеса в сельской местности также могут быть связаны с повышенным содержанием кальция. Например, в селах Тельвиска и Красное содержание кальция в 5 и 3 раза превышает его содержание в питьевой воде города соответственно. Это имеет значение, так как содержание кальция в ротовой жидкости может влиять на минерализацию зубов. Возможно, различия в минеральном составе питьевой воды и пищи могут объяснить, почему сельские дети имеют более низкую интенсивность кариеса по сравнению с городскими. Однако ситуация, в которой сельское население имеет меньшее количество запломбированных зубов (1,03) по сравнению с городским (2,44), а количество удаленных зубов (0,14) выше, чем в городе (0,01), указывает на проблемы в сфере детской стоматологии. Возможно, это связано с недостатком специалистов в сельской мест-

ности или их низкой квалификацией, что отражается на качестве стоматологической помощи.

В 2015 году в Астраханской области и городе было проведено исследование, которое затронуло детское население на базе детского отделения ГБУЗ АО «Областной клинический стоматологический центр» (ОКСЦ) [34]. Общее количество обследованных детей равно 1000, из которых 500 проживали в городе, а 500 — в сельской местности. Для проведения исследования были выбраны ребята возрастом 12 и 15 лет. Интересно отметить, что в сельской местности выявлена более высокая распространенность кариеса по сравнению с городской местностью. Это можно объяснить тем, что в сельских районах доступность стоматологической помощи оказывается ниже.

Приоритетной задачей современной медицины служит проведение мониторинга стоматологической заболеваемости подрастающего поколения (особенно молодых людей призывного возраста). Так, в 2015 году был осуществлен клинический осмотр полости рта юношей 18 лет в Кабардино-Балкарской республике в общем количестве 1000 человек (половина из которых — жители города, половина — села) [32]. Распространенность кариеса была высока в обеих группах — 91 и 82,7% соответственно; интенсивность кариеса городских юношей (4.09) значительно выше сельских (2.81). При этом компонент «П» (2.85) выше у горожан, нежели у сельчан (1.09). При более низкой распространенности и интенсивности кариеса у сельских жителей, у них был выявлен низкий уровень санации полости рта и высокая нуждаемость в протезировании (компонент «У» = 0.46). Удельный вес кариозных полостей в структуре КПУ у сельских жителей составил 38.9, в то время как у городских жителей почти в два раза меньше — 19.8.

При обследовании взрослых жителей Алтайского края [37] было выявлено следующее: значение компонента «Пломба» по индексу КПУ в группе людей трудоспособного возраста города равно 4.36, в селах — от 5.15 до 5.6. Средние показания компонента «Кариес» в селах Шипуново (4,1) и Тальменка (3,79) выше данных городского населения. Интегральный показатель УСП в отношении сельских жителей выявил недостаточный уровень оказания стоматологической помощи, что указывает на недостатки работы и функционирования самой лечебно-профилактической системы службы стоматологии Алтайского края, нехватку квалифицированных кадров и отсутствие просвещенности населения.

Интересно исследование жителей Кировской области, проведенное в 2015 году [39]. В выборку вошли жители пяти районов (г. Киров, Кирово-Чепецкий район, Уржумский район, Слободской район, Омутнинский район) по 50 человек в каждом, в возрасте 65 лет и старше. Доля участников стомато-

логического осмотра принадлежала к группе «городских жителей», доля — к «сельским». Частота обнаружения кариозного поражения на селе составила 100% при интенсивности, равной 27.87. В структуре индекса КПУ превалировал компонент «Удаленные»: распространенность вторичного отсутствия зубов = 99.6%, при этом у 25.2% выявили полную адентию. И только 44% последних имели зубные протезы, что говорит о недостаточном охвате пациентов рациональным протезированием.

Рассмотрим изученность вопроса эпидемиологии воспалительных заболеваний пародонта среди жителей сельских территорий Российской Федерации.

В статье Токмаковой С. И. и Сгибневой В. А. [41] обследуемое население Алтайского края в возрасте 35–44 лет распределили на три группы:

- 1) Первая — 50 граждан, проживающих на территории города Рубцовска.
- 2) Вторая — 50 человек Тальменского района.
- 3) Третья — 50 жителей села Шипуново.

В первой группе частота встречаемости воспалительных заболеваний окружающих зуб тканей равна 96%, что достоверно ниже, чем у второй (98%) и третьей групп (100%) обследованных. Кровоточивость оказалась наиболее распространенным признаком поражения пародонта, который был выявлен у 38% горожан. Во второй группе обследованных этот признак составил 42%, что ниже группы жителей села Шипуново — 47,1%. Интересно отметить, что секстанты с признаком «кровоточивость» у жителей села Шипуново были обнаружены чаще, чем в первой и второй группе (0.98, 0.86, 0.93 соответственно). Это может указывать на более высокую распространенность признаков гингивита и пародонтита среди сельского населения.

Интересно исследование Золотарева П.Н. с соавторами, проведенное в 2021 году в Кировской области [31]. При рассмотрении состояния пародонта у людей трудоспособного возраста ученые обнаружили различия в зависимости от места проживания: городские жители имеют большее количество зубов без признаков поражения пародонта по сравнению с сельскими жителями (11,34 против 5,97). Кроме того, зубной камень чаще встречается среди сельских жителей, чем городских (среднее количество секстантов с зубным камнем 16,27 против 12,12). Аналогичная ситуация наблюдалась и при оценке наличия пародонтальных карманов у обследуемого контингента лиц: в селе выявлено 6,21 секстант с патологическим нарушением зубодесневого соединения, в то время как у городских этот показатель составил 4,78.

В проведенном исследовании Левокумского и Нефтекумского районов Ставропольского края были изучены данные о состоянии здоровья пародонта в государственных и муниципальных стома-

тологических учреждениях [42]. Участниками исследования стали жители сельской местности. Анализ структуры заболеваемости показал, что примерно одинаковое количество людей имеют пародонтит различной степени тяжести. Легкая степень заболевания выявлена у 17,8% респондентов, средняя степень тяжести была обнаружена у 49,5% участников, а 39,9% имели тяжелую степень пародонтита. Интересно, что у лиц молодого и зрелого возраста было значительно меньше случаев тяжелой степени пародонтита в сравнении с другими возрастными группами. Доля тяжелого пародонтита среди молодых и зрелых людей составила всего лишь 2,3%, в то время как доля легкой степени заболевания была в 2,4 раза выше. Это можно объяснить низким уровнем социальной осведомленности и внимания к своему здоровью у сельского населения. Возможно, молодые и зрелые люди в сельских районах не обращают должного внимания на медицинские и гигиенические вопросы, что приводит к увеличению риска развития легкой степени пародонтита.

Гигиеническое состояние полости рта у пожилых людей в городе Ставрополе оказалось лучше, чем у респондентов из сельской местности. Всего лишь 4,7% людей имели хороший уровень гигиены полости рта, 28,2% — удовлетворительный, а у 79,6% состояние полости рта неудовлетворительное. Отмечается, что пациенты из сельской местности редко обращались за санацией, а профилактическая активность населения была очень низкой.

Помимо кариеса, важное место среди патологии твердых зубных тканей занимают некариозные поражения эмали. Они включают различные виды гипоплазии, такие как системная, местная и очаговая, а также несовершенный амелогенез, дентиногенез и синдром Стейтона–Капдепона. Однако одним из наиболее распространенных некариозных заболеваний является флюороз. Это эндемическая патология, которая возникает из-за повышенной концентрации фторида в питьевом водоемисточнике. Точный механизм развития флюороза до сих пор не полностью изучен, но считается, что его появление связано с увеличенным содержанием ионов фтора в слюне и на поверхности эмали. Исследования показали, что распространенность флюороза напрямую зависит от концентрации фторида в питьевой воде. Если содержание фторида составляет 0,8–1,0 мг/л, то распространенность флюороза соответствует 10–12%. При концентрации фторида 1,0–1,5 мг/л, эта цифра возрастает до 20–40%, а при 1,5–2,5 мг/л — до 30–40%. Если содержание фторида превышает 2,5 мг/л, то распространенность флюороза достигает 50% [24]. Таким образом, интенсивность флюороза может варьироваться в разных эндемических очагах — от легких поражений до серьезных изменений зубов. Это означает, что организм может

реагировать по-разному на одинаковое содержание фторида в воде [24].

В Пензенской области, где преобладает негородское коренное население, частота некариозных заболеваний зубов была выше среди сельского населения [24]. Обнаружены следующие показатели: частота эрозии эмали составила 4,0%, патологической стираемости зубов — 7,1%, клиновидного дефекта — 6,1%. Также было отмечено повышенное количество множественных трещин эмали — 11,1%. Стоит отметить, что высокая частота некариозных заболеваний зубов, возникающих до прорезывания (гипоплазия зубов — 14,1%, флюороз зубов — 24,2%), свидетельствует о том, что регион является эндемичным по флюорозу.

В селе Борисово, расположенном в Кемеровской области, проведено всестороннее эпидемиологическое исследование здоровья зубов школьников [33]. Кроме того, было проведено анкетирование детей и их родителей, чтобы изучить долю использования различных источников питьевой воды, а также измерение концентрации ионизированного фтора в питьевой воде села Борисово.

Результаты исследования показали высокую распространенность флюороза зубов среди школьников всех возрастных групп. С уверенностью 95% можно утверждать, что вероятность распространения флюороза среди младших школьников составляет от 43 до 70%, среди средних школьников — от 44 до 67%, а среди старшеклассников — от 30 до 59%.

То есть был обнаружен очаг флюороза зубов в Кемеровской области, главным этиологическим фактором которого является чрезмерное потребление минеральной воды «Борисовская», содержащей высокую концентрацию ионизированного фтора (7,392 мг/л), в объеме около 1,0–1,5 литра в сутки. На основе полученных результатов была разработана и внедрена программа профилактики флюороза зубов для жителей Кемеровской области. Эта программа включает в себя меры по информированию населения о вреде чрезмерного потребления минеральной воды с высоким содержанием фтора, а также предоставление альтернативных источников питьевой воды с низким содержанием фтора.

Необходимо также рассмотреть изученность вопроса распространенности аномалий челюстно-лицевой области (положения зубов и прикуса) для понимания полной картины состояния стоматологического здоровья жителей сельских территорий.

Научное изыскание, проведенное Тихоновым В. Э. с соавторами в 2017 году в Рязанской области [40], показало, что распространенность аномалий зубочелюстной системы (АЗЧС) у детей, живущих в сельской местности, в 2 раза выше, чем у городских жителей. В исследовании приняли участие 1066

школьников одного из районов города Рязани и 663 школьника, проживающих в г. Михайлов Рязанской области, в возрасте от 7 до 16–18 лет. Обследование проводилось по методике ЦНИИС (А. И. Рыбаков, 1964). В результате исследования было выявлено, что в среднем распространенность АЗЧС у детей, живущих в сельской местности, составляет 81,21%, а у городских жителей — 49,40%. При этом в возрастных группах детей 7 и 8 лет распространенность АЗЧС находится приблизительно на одном уровне, а в возрасте 9 лет у городских школьников даже немного выше (97,00% против 88,20%). Начиная с 10-летнего возраста видна тенденция к значительному уменьшению распространенности АЗЧС у детей города и ее увеличению среди детей сельской местности. Анализируя данные о распространенности аномалий зубов и прикуса, можно отметить, что аномалии прикуса в большинстве случаев превышают по встречаемости аномалии положения зубов.

В статье Вологиной М. В. с соавторами [28] приведены результаты обследования детей двух возрастных групп, 12 и 15 лет, в различных школах Волгограда и Волгоградской области (в общем количестве 501 человек: 296 — из Волгограда, 205 — из Волгоградской области). Анализ полученных данных с учетом места проживания показал, что у детей Волгограда наблюдались незначительно более низкие показатели эстетического стоматологического индекса DAI (25 баллов) по сравнению с детьми из области: 82,4 и 86,3% соответственно. Однако, явные и тяжелые нарушения окклюзии были более распространены среди детей Волгограда, чем у детей области: 12,2 и 7,8% соответственно при DAI 26–30 баллов, а также 4,0 и 2,9% при DAI 31–35 баллов. Очень тяжелые нарушения окклюзии (DAI > 35 баллов) были реже встречаемы у детей Волгограда, чем в области: 1,3 и 2,9% соответственно. Таким образом, согласно индексу DAI, у 16,0% обследованных детей были выявлены нарушения окклюзии различной степени тяжести в эстетически значимой зоне, требующие ортодонтического лечения. Включая в себя тяжелые и очень тяжелые нарушения окклюзии, которые требовали обязательного или желательного лечения, такие проблемы были выявлены всего у 5,6% детей. Особенно уязвимыми оказались дети 12 лет, проживающие в Волгограде, среди которых нарушения окклюзии в эстетически значимой зоне встречались значительно чаще, чем у сверстников из сельских районов или у 15-летних жителей города и села.

Согласно данным о системе государственного здравоохранения Волгоградской области, в период с 2011 по 2015 годы улучшилась доступность стоматологической помощи для детей [36]. Однако не все районы области имели возможность предоставлять стоматологическую помощь детям на местах. В 2015 году общий процент обеспеченности детского

населения врачами-стоматологами по различным специальностям был следующим: «стоматология детская» — 81,9%, «ортодонтия» — 69,9%, «хирургическая стоматология» — 31,1%. Важно отметить, что доступность и обеспеченность стоматологической помощью для детей в областном центре и городах области оставалась значительно выше, чем в сельской местности.

Многочисленные исследования сообщают о встречаемости ЗЧА у каждого второго ребенка, проживающего в сельской местности [43]. Для изучения частоты встречаемости ЗЧА у школьников сельских территорий Хамитовой Н. Х и Шайдуллин И. М. было осмотрено 400 детей и подростков в возрасте от 7 до 17 лет [43]. Исследования проводились в Алькеевском районе Республики Татарстан (Базарно-Матаковские средние школы № 1 и № 2).

Процент распространенности ЗЧА составил 81,3%. Выявлено несколько наиболее встречаемых видов аномалий: тесное положение зубов зафиксировано в 38,4% случаев; аномалии зубных рядов — в 24,5% случаев; глубокая резцовая окклюзия — в 18,3% случаев; формы перекрестной и дистальной окклюзии наблюдались реже, в 11,3 и 10,5% случаев соответственно. Это может привести к проблемам с прикусом и вызвать дисфункцию в жевательной системе, привести к эстетическим проблемам.

Кроме того, исследование рассмотрело доступность ортодонтической помощи в городах и районных центрах Республики Татарстан. Оказалось, что из 20 городов со средним населением 40000 человек и 11 районных центров с населением 6000–7000 человек ортодонты работают только в 4 городах: Набережные Челны, Нижнекамск, Альметьевск и Мамадыш. Это означает, что дети, проживающие в малых городах и сельской местности, лишены доступа к ортодонтической помощи.

Симакова А. А. с соавторами провели клинический осмотр группы подростков (1091 чел.), проживающих в семи городских и пяти сельских муниципальных образованиях Архангельской области [38]. Основной целью исследования было изучение распространенности зубочелюстных аномалий среди подростков. Результаты показали, что ЗЧА встречаются у 67% подростков, причем среднее значение индекса DAI (индекс оценки зубочелюстных аномалий) у сельских жителей (24,0) было значительно выше, чем у городских жителей (22,9). Это наблюдение может быть связано с тем, что в сельских районах часто происходит большее количество удалений временных зубов из-за пульпитов и периодонтитов во время смены прикуса. Это может привести к недостатку места для полноценного прорезывания постоянных зубов, что, в свою очередь, способствует появлению дентальной дистопии и развитию аномалий окклюзии.

Необходимо рассмотреть еще один показатель оценки оказания стоматологической помощи на сельской территории — качество протезирования, выживаемость и срок службы зубных протезов, целесообразность и правильность их изготовления.

В научной работе Володина А. И. с соавторами [29] был проведен комплексный клинический и рентгенологический осмотр 240 пациентов с наличием ортопедических конструкций в полости рта, из которых половина лиц протезировались в городских ЛПУ Краснодарского края (1 группа) и другая половина граждан — в районных сельских ЛПУ (2 группа).

Результаты следующие: у протезоносителей из городских ЛПУ наблюдалось значительно меньшее количество воспалительных процессов в пародонтальных тканях по сравнению с пациентами из сельских районов. Гингивиты и пародонтиты встречались в 35 и 33,33% случаев среди жителей города и в 42,5 и 62,5% случаев среди жителей сельской местности. Главной причиной этих заболеваний было глубокое погружение края искусственной коронки под десну. В первой группе пациентов со здоровым пародонтом было 27 человек (22,5%), а во второй группе — 5 человек (4,17%). Это говорит о том, что пациенты из первой группы, которые получили протезирование в городских ЛПУ, имели более здоровые пародонтальные ткани по сравнению с пациентами из второй группы. Также стоит отметить, что у пациентов первой группы реже наблюдались хронические периапикальные очаги одонтогенной инфекции зубов (ХПООИ), обнаруженные при рентгенологическом исследовании. Это может быть связано с более качественной работой городских ЛПУ при изготовлении зубных протезов.

Таким образом, проблемы с качеством оказания ортопедической стоматологической помощи чаще встречаются в сельских районах. Это объясняется тем, что жители деревень часто сталкиваются с проблемой удаленности от ближайшей стоматологической клиники. Также они стремятся быстрее завершить процесс стоматологической реабилитации, несмотря на малое количество времени, прошедшее после удаления несостоятельных зубов. Кроме того, они редко обращаются к ортопеду-стоматологу после окончания протезирования, чтобы выявить возможные осложнения, которые могут не сопровождаться болевыми ощущениями или не влиять на их социальную активность. Однако, помимо этих факторов, есть и другие причины, которые могут привести к дефектам оказания стоматологической помощи. Например, недостаточная квалификация врачей-стоматологов или отсутствие современного оборудования в некоторых медицинских учреждениях. Это может негативно сказываться на качестве протезирования, привести к возникновению проблем, снизить качество жизни пациентов.

Заключение

Проведенный исследовательский обзор подтвердил, что данная тема является важной в контексте современных проблем стоматологии. Она требует более глубокого исследования, чтобы разработать мотивационные программы, профилактические мероприятия и привлечь специалистов всех профилей.

Оказание профилактической стоматологической помощи в рамках первичной медико-санитарной помощи в сельской местности часто сложнее, чем в городской практике. Это связано с низким уровнем организации профилактической помощи, недостаточной ее доступностью, низкими доходами населения. Поэтому долгосрочные программы по привлечению специалистов стоматологического профиля, оказывающих первичную медико-санитарную помощь, и усовершенствование системы

медицинского страхования для сельских жителей могут улучшить качество и расширить доступность профилактической помощи.

Клиническая значимость работы состоит в том, что понимание реальной, объективной картины стоматологической заболеваемости в различных регионах страны позволит грамотно и эффективно планировать и разрабатывать комплексные программы профилактики с учетом территориальных особенностей.

Перспективное направление для изучения — выявление факторов риска развития стоматологических заболеваний, учитывающих связи между здоровьем полости рта, социальной депривацией, питанием, гигиеной, вредными привычками и стрессом, что должно привести к улучшению состояния стоматологического здоровья населения сельских территорий.

Литература/References

1. Abed J. et al. Fap2 mediates fusobacterium nucleatum colorectal adenocarcinoma enrichment by binding to tumor-expressed Gal-GalNAc // *Cell. Host. Microbe.* – 2016;20:215-225. DOI: 10.1016/j.chom.2016.07.006
2. Aquilante A.G., Aciole G.G. Oral health care after the National Policy on Oral Health - "Smiling Brazil": a case study // *Cien. Saude Colet.* – 2015;20(1):239-248. DOI: 10.1590/1413-81232014201.21192013
3. Barton M.K. Evidence accumulates indicating periodontal disease as a risk factor for colorectal cancer or lymphoma // *Ca. Cancer J. Clin.* – 2017;67:173-174. DOI: 10.3322/caac.21367
4. Brennan D.S., Balasubramanian M., Spencer A.J. Trends in dental service provision in Australia: 1983-1984 to 2009- 2010 // *Int. Dent. J.* – 2014;65(1):39-44. DOI: 10.1111/ijd.12141
5. Chapple I.L., Genco R. Working group 2 of the joint EFPAAp. Diabetes and periodontal diseases: consensus report of the Joint EFP/AAP Workshop on Periodontitis and Systemic Diseases // *J. Periodontol.* – 2013;84(4):S106-S112. DOI: 10.1902/jop.2013.1340011
6. Cianetti S., Valenti C., Orso M., Lomurno G., Nardone M., Lomurno A.P., Pagano S., Lombardo G. Systematic Review of the Literature on Dental Caries and Periodontal Disease in Socio-Economically Disadvantaged Individuals // *Int J Environ Res Public Health.* – 2021;24;18(23):12360. DOI: 10.3390/ijerph182312360
7. Douthit N., Kiv S., Dwolatzky T. et al. Exposing some important barriers to health care access in the rural USA // *Public Health.* – 2015;129(6):611-620. DOI: 10.1016/j.puhe.2015.04.001
8. Dukhanina I.V., Khan A.I., Zolotareva O.V., Arkhipov I.V. Model of organization of exit dental care for agricultural workers // *Modern problems of science and education.* – 2015;4:491. <https://science-education.ru/en/article/view?id=21305>
9. Frencken J.E., Sharma P., Stenhouse L., Green D., Laverty D., Dietrich T. Global epidemiology of dental caries and severe periodontitis - a comprehensive review // *J Clin Periodontol.* – 2017;44(18):S94-S105. DOI: 10.1111/jcpe.12677
10. GBD 2016 Disease and Injury Incidence and Prevalence Collaborators. Global, regional, and national incidence, prevalence, and years lived with disability for 328 diseases and injuries for 195 countries, 1990-2016: a systematic analysis for the Global Burden of Disease Study 2016 // *Lancet.* – 2017;390:1211-1259. DOI: 10.1016/S0140-6736(17)32154-2
11. Hajishengallis G. Periodontitis: from microbial immune subversion to systemic inflammation // *Nat. Rev. Immunol.* – 2015;15:30-44. DOI: 10.1038/nri3785
12. Hamano T., Takeda M., Tominaga K., Sundquist K., Nabika T. Is Accessibility to Dental Care Facilities in Rural Areas Associated with Number of Teeth in Elderly Residents? // *Int J Environ Res Public Health.* – 2017;21;14(3):327. DOI: 10.3390/ijerph14030327
13. Jordan R.A., Bodechtel C., Hertrampf K., Hoffmann T., Koehler T., Nitschke I., Schiffner U., Stark H., Zimmer S., Micheelis W. DMS V Surveillance Investigators' Group. The Fifth German Oral Health Study (Fünfte Deutsche Mundgesundheitsstudie, DMS V) - rationale, design, and methods // *BMC Oral Health.* – 2014;29;14:161. DOI: 10.1186/1472-6831-14-161
14. Julia T. Caldwell, Haena Lee, Kathleen A. Cagney. The Role of Primary Care for the Oral Health of Rural and Urban Older Adults // *The Journal of Rural Health.* – 2017;33(4). DOI:10.1111/jrh.12269
15. Kassebaum N. J. et al. Global burden of untreated caries: a systematic review and metaregression // *J. Dent. Res.* – 2015;94:650-658. DOI: 10.1177/0022034515573272
16. Kassebaum N.J. et al. Global, Regional, and National Prevalence, Incidence, and Disability-Adjusted Life Years for Oral Conditions for 195 Countries, 1990–2015: a systematic analysis for the global burden of diseases, injuries, and risk factors // *J. Dent. Res.* – 2017;96:380-387. DOI: 10.1177/0022034517693566
17. Khan A., Thapa J.R., Zhang D. Preventive Dental Checkups and Their Association With Access to Usual Source of Care Among Rural and Urban Adult Residents // *J Rural Health.* – 2017;33(4):419-426. DOI: 10.1111/jrh.12271
18. Listl S., Galloway J., Mossey P.A., Marcenes W. Global economic impact of dental diseases // *J. Dent. Res.* – 2015;94:1355-1361. DOI: 10.1177/0022034515602879
19. Loftus J., Allen E.M., Call K.T., Everson-Rose S.A. Rural-Urban Differences in Access to Preventive Health Care Among Publicly Insured Minnesotans // *J Rural Health.* – 2018;34(1):s48-s55. DOI: 10.1111/jrh.12235
20. Luo H., Wu Q., Bell R.A., Wright W., Quandt S.A., Basu R., Moss M.E. Rural-Urban Differences in Dental Service Utilization and Dental Service Procedures Received Among US Adults: Results From the 2016 Medical Expenditure Panel Survey // *J Rural Health.* – 2021;37(3):655-666. DOI: 10.1111/jrh.12500
21. Marcenes W. et al. Global burden of oral conditions in 1990-2010: a systematic analysis // *J. Dent. Res.* – 2013;92:592-597. DOI: 10.1177/0022034513490168
22. Momen-Heravi F. et al. Periodontal disease, tooth loss and colorectal cancer risk: results from the nurses' health study // *Int. J. Cancer.* – 2017;140:646-652. DOI: 10.1002/ijc.30486
23. Poole S., Singhrao S.K., Kesavalu L., Curtis M.A., Crean S. Determining the presence of periodontopathic virulence factors in short-term postmortem Alzheimer's disease brain tissue // *J. Alzheimer's Dis.* – 2013;36:665-677. DOI: 10.3233/JAD-121918
24. Sevbitov A., Emelina G., Kuznetsova M., Dorofeev A., Emelina E. A study of the prevalence of non-carious dental lesions related to production factors in residents of the city of penza // *Georgian Med News.* – 2019;(295):42-47. <https://pubmed.ncbi.nlm.nih.gov/31804197/>
25. WHO. Global status report on noncommunicable diseases. 2014. <https://www.who.int/publications/i/item/9789241564854>
26. Zhou X., Xu X., Li J., Hu D., Hu T., Yin W., Fan Y., Zhang X. Oral health in China: from vision to action // *Int J Oral Sci.* – 2018;17;10(1):1. doi: 10.1038/s41368-017-0006-6.
27. Zhou Y., Cuddy R., McNeil D.W., Wright C.D., Crout R.J., Feingold E., Neiswanger K., Marazita M.L., Shaffer J.R. Oral health and related risk indicators in north-central Appalachia differ by rurality // *Community Dent Oral Epidemiol.* – 2021;49(5):427-436. DOI: 10.1111/cdoe.12618
28. Вологина М.В., Маслак Е.Е., Гоменюк Е.В. Распространенность и потребность в лечении зубочелюстных аномалий среди 12-15-летних детей по данным эстетического дентального индекса. Вестник Волгоградского государственного медицинского университета. 2016;4(60):63-65. [M.V. Vologina, E.E. Maslak, E.V. Gomenyuk. Spreading and need in the treatment of dentomaxillary abnormalities in children aged 12-15 according to data of dental aesthetic index. Vestnik of Volgograd state medical university. 2016;4(60):63-65. (In Russ.)]. <https://cyberleninka.ru/article/n/rasprostranennost-i-potrebnost-v-lechenii-zubocheljustnyh-anomaliy-sredi-12-15-letnih-detey-podannym-esteticheskogo-dentalnogo-indeksa>

29. Володин А.И., Лапина Н.В., Иордановичи А.К. Оценка качества протезирования несъемными зубными протезами жителей Краснодарского края. Институт стоматологии. 2018;2(79):79-81. [A.I. Volodin, N.V. Lapina, A.K. Iordanovichi. Estomation of the quality of prosthesis on the population Krasnodar kray. Institute of dentistry. 2018;2(79):79-81. (In Russ.)]. <http://elib.fesmu.ru/eLib/Article.aspx?id=373085>
30. Горбатова М.А., Матвеева И.В., Дегтева Г.Н. и др. Распространенность и интенсивность кариеса у детей 10-14 лет Ненецкого автономного округа (Арктическая зона России) в зависимости от минерального состава питьевой воды и социально-демографических факторов. Экология человека. 2019;12:4-13. [M.A. Gorbatova, I.V. Matveeva, G.N. Degteva et al. Spreading and intensity of caries in children aged 10-14 living in Nenets autonomous okrug (Arctic area of Russia) depending on mineral composition of mineral water and social and demographic factors. Ecology of a man. 2019;12:4-13. (In Russ.)]. DOI: 10.33396/1728-0869-2019-12-4-13
31. Золотарев П.Н., Ситницына А.В., Курнакина Н.В. Оценка состояния стоматологического здоровья взрослого населения в районах с низким уровнем стоматологической помощи. Проблемы социальной гигиены, здравоохранения и истории медицины. 2021;29(1):86-89. [P.N. Zolotarev, A.V. Sinititsyna, N.V. Kumakina. Estimation of the dental health in adults in the areas of low level of the dental aid. 2021;29(1):86-89. (In Russ.)]. DOI: <http://dx.doi.org/10.32687/0869-866X-2021-29-1-86-89>
32. Карданец Л.Ю., Тхазаплизева М.Т., Балкаров А.О. Сравнительная характеристика распространенности и интенсивности кариеса и его осложнений у юношей призывного возраста городского и сельского поселений. Современные проблемы науки и образования. 2015;1-1:1391. [L.Yu. Kardanets, M.T. Tkhasaplizheva, A.O. Bakkarov. Comparative characteristics of spreading and intensity of caries and its complications in boys of military age living in urban and rural areas. Modern problems of science and education. 2015;1-1:1391. (In Russ.)]. <https://www.elibrary.ru/item.asp?id=25325130>
33. Куприна И.В. и др. Случаи флюороза зубов в кемеровской области. Мвк. 2023;1. [I.V. Kurina et al. Cases of fluorosis of teeth in Kemerovo region. Mvk. 2023;1. (In Russ.)]. <https://cyberleninka.ru/article/n/sluchai-flyuoroza-zubov-v-keмеровской-oblasti>
34. Малахова Л.Н. Распространенность основных стоматологических заболеваний у детей в Астраханской области. Актуальные вопросы современной медицины. Материалы Международной конференции Прикаспийских государств, Астрахань, 06–07 октября 2016 года. Астрахань : Астраханский государственный медицинский университет. 2016:149-151. [L.N. Malakhova. Spreading of main dental diseases in children of Astrakhan region. Actual issues of modern medicine. Materials of International conference of Prekaspisky states, Astrakhan, 06-07 October 2016. Astrakhan : Astrakhan state medical university. 2016:149-151. (In Russ.)]. <https://www.elibrary.ru/item.asp?edn=ygmlin>
35. Оптимизация российской системы здравоохранения в действии. Доклад Центра экономических и политических реформ. [Optimization of Russian system of healthcare in action. Report of the Center of economic and political reforms. (In Russ.)]. <http://cepr.ru/wp-content/uploads/2017/04/>
36. Панченко М.Л., Маслак Е.Е., Дьяченко Т.С. Проблемы обеспеченности стоматологической помощью детского населения Волгоградской области. Вестник Волгоградского государственного медицинского университета. 2017;3(63):130-132. [M.L. Panchenko, E.E. Maslak, T.S. Dyachenko. Problems of the provision of dental aid of children of Volgograd region. Vestnik of Volgograd state medical university. 2017;3(63):130-132. (In Russ.)]. DOI: 10.19163/1994-9480-2017-3(63)-130-132
37. Рихтер А.А., Токмакова С.И., Баштовой А.А. Анализ показателей распространенности и интенсивности кариеса зубов старших возрастных групп городского и сельского населения Алтайского края. Бюллетень медицинской науки. 2020;4(20):32-37. [A.A. Rikhter, S.I.A. Tokmakova, A.A. Bashtovoy. Analysis of indices of spreading and intensity of dental caries of older aged groups of urban and rural population of Altay kray. Bull. of medical science. 2020;4(20):32-37. (In Russ.)]. <https://cyberleninka.ru/article/n/analiz-pokazateley-rasprostranennosti-i-intensivnosti-kariеса-zubov-starshih-voznрастных-grupp-gorodского-i-selsкого-nаселения>
38. Симакова А.А., Горбатова М.А., Гржибовский А.М., Горбатова Л.Н. Распространенность зубочелюстных аномалий и необходимость в ортодонтическом лечении 15-летних подростков Архангельской области. Стоматология детского возраста и профилактика. 2021;21;4(80):251-256. [A.A. Simakova, M.A. Gorbatova, A.M. Grzhibovsky, L.N. Gorbatova. Spreading of dentomaxillar abnormalities and necessity in orthodontic treatment of children aged 15 of Arkhangelsk region. Dentistry of children age and prevention. 2021;21;4(80):251-256. (In Russ.)]. DOI: 10.33925/1683-3031-2021-21-4-251-256
39. Ситницына А.В., Кушкова Н.Е., Громова С.Н. Результаты эпидемиологического стоматологического обследования населения Кировской области в возрастной группе 65 лет и старше. Вятский медицинский вестник. 2018;3(59):90-95. [A.V. Sinititsyna, N.E. Kushkova, S.N. Gromova. Results of epidemiological dental examination of population of Kirov region aged 65 and older. Vyatka medical vestnik. 2018;3(59):90-95. (In Russ.)]. <https://cyberleninka.ru/article/n/rezultaty-epidemiologicheskogo-stomatologicheskogo-obsledovaniya-nаселения-kirovской-oblasti-v-voznрастной-gruppe-65-let-i-starshe>
40. Тихонов В.Э., Гришин М.И., Митин Н.Е. Сравнение распространенности аномалий зубочелюстно-лицевой системы среди школьников, проживающих в условиях крупного промышленного города и сельской местности. Проблемы стоматологии. 2017;4:70-73. [V.E. Tikhonov, M.I. Grishin, N.E. Mitin. Comparison of spreading of maxillofacial abnormalities in schoolchildren living in the conditions of large industrial cities and rural areas. Actual problems in dentistry. 2017;4:70-73. (In Russ.)]. DOI: <https://doi.org/10.18481/2077-7566-2017-13-4-70-73>
41. Токмакова С.И., Сгибнева В.А. Оценка распространенности и интенсивности заболеваний пародонта у взрослого населения Алтайского края. Здоровье и образование в XXI веке. 2016;8. [S.I. Tokmakova, V.A. Sgibneva. Estimation of spreading and intensity of periodontal diseases in population of Altay kray. Health and education in XXI century. 2016;8. (In Russ.)]. <https://cyberleninka.ru/article/n/otsenka-rasprostranennosti-i-intensivnosti-zabolevaniy-parodonta-u-vzrosлого-nаселения-altaysкого-kрая>
42. Урясьева Э.В., Майборода Ю.Н., Гетман Н.В. Состояние стоматологической помощи сельскому населению восточных регионов Ставропольского края. Сельскохозяйственный журнал. 2014;7. [E.V. Uryasova, Yu.N. Maiboroda, N.V. Getman. The state of dental aid in rural areas of eastern regions of Stavropol kray. Agricultural journal. 2014;7. (In Russ.)]. <https://cyberleninka.ru/article/n/sostoyanie-stomatologicheskoy-pomoschi-selskomu-nаселению-vostochnyh-regionov-stavropolsкого-kрая>
43. Хамитова Н.Х., Шайдуллин И.М. Особенности оказания ортодонтической помощи детям, проживающим в сельской местности. Стоматологическое здоровье детей в XXI веке. Евразийский конгресс. Сборник научных статей, Казань, 20–21 апреля 2017 года. Казанский государственный медицинский университет. Казань : Отечество. 2017:274-279. [N.Kh. Khamitova, I.M. Shaydullin. Peculiarities of rendering orthodontic aid for children living in rural areas. Dental health in children in XXI century. Euroasian congress. Collection of scientific articles, Kazan, 20–21 April, 2017. Kazan state medical university. Kazan : Homeland. 2017:274-279. (In Russ.)]. <https://www.elibrary.ru/item.asp?id=29213583>

DOI: 10.18481/2077-7566-2023-19-3-29-36

УДК: 616.314-76

ОСОБЕННОСТИ СОСТОЯНИЯ ОРГАНОВ И ТКАНЕЙ РТА У ЛИЦ С МЕТАБОЛИЧЕСКИМ СИНДРОМОМ В АСПЕКТЕ ОРТОПЕДИЧЕСКОЙ СТОМАТОЛОГИЧЕСКОЙ РЕАБИЛИТАЦИИ С ИСПОЛЬЗОВАНИЕМ ДЕНТАЛЬНЫХ ИМПЛАНТАТОВ (ОБЗОР ЛИТЕРАТУРЫ)

Стафеев А. А., Викторова И. А., Ломиашвили Л. М., Хижук А. В.

Омский государственный медицинский университет, г. Омск, Россия

Аннотация

На стоматологическом приеме большое число пациентов с общесоматической патологией нуждаются в сугубо индивидуальном подходе к проведению ортопедической реабилитации. Влияние общесоматических изменений при метаболическом синдроме на остеоинтеграцию дентальных имплантатов и последующее функционирование ортопедических конструкций не подвергается сомнению и определяется влиянием его компонентов: ожирения, артериальной гипертензии, сахарного диабета и дислипидемии.

Цель — проанализировать возможные изменения в состоянии органов и тканей рта у лиц с метаболическим синдромом и их влияние на функционирование ортопедических конструкций с опорой на дентальные имплантаты.

Методология. Проведен анализ научной литературы за период с 2000 г. по настоящее время, посвященной влиянию соматической патологии, в частности метаболического синдрома, на состояние рта и функционирование ортопедических конструкций с опорой на дентальные имплантаты.

Результаты. Среди стоматологических изменений у лиц с метаболическим синдромом практически во всех случаях отмечаются изменения в органах и тканях рта различной степени выраженности. В основе патогенеза патологических процессов лежат микроциркуляторные, метаболические, ферментативные и иммунологические нарушения. Очевидно, что у пациентов с метаболическими нарушениями риск развития, степень тяжести и проявления патологических изменений в тканях челюстей окружающих ортопедические конструкции с опорой на дентальные имплантаты значительно выше.

Выводы. Анализ литературы в полной мере показал, что вопросы стоматологической реабилитации, а особенно применение ортопедических конструкций с опорой на дентальные имплантаты в качестве опоры у лиц с метаболическим синдромом, не имеет должного обоснования и глубокого изучения. Практически не освещены вопросы проведения важных клинических этапов при изготовлении ортопедических конструкций у лиц с метаболическим синдромом.

Ключевые слова: *дефект зубного ряда, дентальная имплантация, протезирование зубов при соматической патологии, протезирование с опорой на дентальные имплантаты, метаболический синдром, артериальная гипертензия, сахарный диабет, ожирение*

Авторы заявили об отсутствии конфликта интересов.

Андрей Анатольевич СТАФЕЕВ ORCID ID 0000-0002-5059-5810

д.м.н., профессор, заведующий кафедрой ортопедической стоматологии, Омский государственный медицинский университет, г. Омск, Россия
kafedraort@mail.ru

Инна Анатольевна ВИКТОРОВА ORCID ID 0000-0001-8728-2722

д.м.н., профессор, заведующая кафедрой поликлинической терапии и внутренних болезней, Омский государственный медицинский университет, г. Омск, Россия
innaviktorova@yandex.ru

Лариса Михайловна ЛОМИАШВИЛИ ORCID ID 0000-0003-1678-4658

д.м.н., профессор, заведующая кафедрой терапевтической стоматологии, декан стоматологического факультета, Омский государственный медицинский университет, г. Омск, Россия
lomiashvili@mail.ru

Александр Викторович ХИЖУК ORCID ID 0000-0001-7847-3834

ассистент кафедры ортопедической стоматологии, Омский государственный медицинский университет, г. Омск, Россия
san4elo-82@mail.ru

Адрес для переписки: Александр Викторович ХИЖУК

644043, г. Омск, ул. Волочаевская, 21-а, кафедра ортопедической стоматологии ОмГМУ

+7 (908) 1058941

san4elo-82@mail.ru

Образец цитирования:

Стафеев А. А., Викторова И. А., Ломиашвили Л. М., Хижук А. В.

ОСОБЕННОСТИ СОСТОЯНИЯ ОРГАНОВ И ТКАНЕЙ РТА У ЛИЦ С МЕТАБОЛИЧЕСКИМ СИНДРОМОМ В АСПЕКТЕ ОРТОПЕДИЧЕСКОЙ СТОМАТОЛОГИЧЕСКОЙ РЕАБИЛИТАЦИИ С ИСПОЛЬЗОВАНИЕМ ДЕНТАЛЬНЫХ ИМПЛАНТАТОВ (ОБЗОР ЛИТЕРАТУРЫ). Проблемы стоматологии. 2023; 3: 29-36.

© Стафеев А. А. и др., 2023

DOI: 10.18481/2077-7566-2023-19-3-29-36

Поступила 09.10.2023. Принята к печати 05.11.2023

DOI: 10.18481/2077-7566-2023-19-3-29-36

FEATURES OF THE CONDITION OF ORGANS AND TISSUE OF THE ORAL IN PERSONS WITH METABOLIC SYNDROME IN THE ASPECT OF ORTHOPEDIC DENTAL REHABILITATION USING DENTAL IMPLANTS (LITERATURE REVIEW)

Stafeev A.A., Viktorova I.A., Lomiashvili L.M., Khizhuk A.V.

Omsk State Medical University, Omsk, Russia

Annotation

At a dental appointment, a large number of patients with general somatic pathology require a purely individual approach to orthopedic rehabilitation. The influence of general somatic changes in metabolic syndrome on the osseointegration of dental implants and the subsequent functioning of orthopedic structures is not in doubt, and is determined by the influence of its components: obesity, arterial hypertension, diabetes mellitus, and dyslipidemia.

Objectives. To analyze possible changes in the condition of the organs and tissues of the mouth in people with metabolic syndrome and their impact on the functioning of orthopedic structures supported by dental implants.

Methodology. An analysis was carried out of the scientific literature for the period from 2000 to the present, devoted to the influence of somatic pathology, in particular metabolic syndrome, on the condition of the mouth and the functioning of orthopedic structures based on dental implants.

Results. Among dental changes in people with metabolic syndrome, in almost all cases there are changes in the organs and tissues of the mouth of varying degrees of severity. The pathogenesis of pathological processes is based on microcirculatory, metabolic, enzymatic and immunological disorders. It is obvious that in patients with metabolic disorders, the risk of development, severity and manifestation of pathological changes in the tissues of the jaws surrounding orthopedic structures supported by dental implants is much higher.

Conclusions. An analysis of the literature has fully shown that issues of dental rehabilitation, and especially the use of orthopedic structures based on dental implants as support in people with metabolic syndrome, do not have proper justification and in-depth study. The issues of carrying out important clinical stages in the manufacture of orthopedic structures for people with metabolic syndrome are practically not covered.

Keywords: *dentition defect, dental implantation, dental prosthetics for somatic pathology, prosthetics supported by dental implants, metabolic syndrome, arterial hypertension, diabetes mellitus, obesity*

The authors declare no conflict of interest.

Andrey A. STAFEEV ORCID ID 0000-0002-5059-5810

Grand PhD in Medical Sciences, Professor, Head of the Department of Orthopedic Dentistry, Omsk State Medical University, Omsk, Russia
kafedraort@mail.ru

Inna A. VIKTOROVA ORCID ID 0000-0001-8728-2722

Grand PhD in Medical Sciences, Professor, Head of the Department of Polyclinic Therapy and Internal Diseases, Omsk State Medical University, Omsk, Russia
innaviktorova@yandex.ru

Larisa M. LOMIASHVILI ORCID ID 0000-0003-1678-4658

Grand PhD in Medical Sciences, Professor, Head of the Department of Therapeutic Dentistry, Dean of the Faculty of Dentistry, Omsk State Medical University, Omsk, Russia
lomiashvili@mail.ru

Alexander V. KHIZHUK ORCID ID 0000-0001-7847-3834

Assistant at the Department of Orthopedic Dentistry, Omsk State Medical University, Omsk, Russia
san4elo-82@mail.ru

Address for correspondence: Alexander Viktorovich KHIZHUK

644043, Omsk, st. Volochaevskaya, 21-a, Department of Orthopedic Dentistry Omsk State Medical University
+79081058941
san4elo-82@mail.ru

For citation:

Stafeev A.A., Viktorova I.A., Lomiashvili L.M., Khizhuk A.V.

FEATURES OF THE CONDITION OF ORGANS AND TISSUE OF THE ORAL IN PERSONS WITH METABOLIC SYNDROME IN THE ASPECT OF ORTHOPEDIC DENTAL REHABILITATION USING DENTAL IMPLANTS (LITERATURE REVIEW). Actual problems in dentistry. 2023; 3: 29-36. (In Russ.)

© Stafeev A.A. et al., 2023

DOI: 10.18481/2077-7566-2023-19-3-29-36

Received 09.10.2023. Accepted 05.11.2023

Введение

Ортопедическая реабилитация дефектов зубных рядов с использованием дентальных имплантатов в настоящее время является высокоактуальной. Растет запрос на атравматичные вмешательства, снижение имплантационных рисков, быструю реабилитацию [1].

В последние 10–15 лет вопрос адентии активно решается применением дентальных имплантатов в качестве опоры будущей конструкции, и этот вариант лечения адентии остается очень актуальным. Ортопедические конструкции с опорой на ДИ имеют ряд преимуществ по сравнению со съемными и несъемными конструкциями при восстановлении концевых дефектов [5].

Полноценная и адекватная подготовка зубочелюстной системы к применению конструкций с опорой на дентальные имплантаты, состоящая из общесанитарных и специальных мероприятий, во многом определяет исход ортопедического лечения [21]. При этом определение показаний к дентальной имплантации должно основываться на глубоком предварительном изучении зубочелюстной системы с применением общих и специальных методов исследования [17].

На основании клинических исследований ряд авторов утверждает, что после соответствующей терапевтической, ортопедической, ортодонтической подготовки зубочелюстной системы можно с успехом замещать дефекты зубных рядов с применением дентальных имплантатов у пациентов с травматической окклюзией, пародонтитом легкой и средней степени тяжести, аномалиями прикуса и деформациями зубных рядов, повышенной стираемостью твердых тканей зубов [18].

Очень важным при использовании дентальных имплантатов является состояние костной ткани принимающего ложа в месте возможной установки, это состояние определяется высотой, шириной и плотностью альвеолярной кости [30, 34].

Необходимо тщательное обследование альвеолярной кости в области планируемой установки ДИ с учетом морфометрических характеристик и с применением специализированных информационных технологий при планировании ортопедического лечения [6, 19].

К сожалению, не во всех случаях используются эти возможности и учитываются морфометрические параметры. Притом что они непосредственно коррелируют с патологическими процессами, происходящими в организме. Так, изменения морфометрических параметров альвеолярной кости в области адентии напрямую связаны с нарушением кальций-фосфорного обмена при остеопорозе [9]. Особого внимания требует подготовка ложа для имплантата, режимы препарирования кости и усилие (торк) при фиксации имплантата [16, 26].

Эту же цель преследуют исследования, направленные на более точное изучение топографии альвеолярной кости и ее плотности. Разработка математических, рентгенологических и физических способов определения особенностей строения позволяет рационально их использовать [14].

Применяемые в ортопедической стоматологии более современные материалы, прецизионные технологии, высокие технологические и инструментальные возможности, которые, казалось бы, должны были коренным образом повлиять на качество оказываемого ортопедического лечения пациентов, в реальности выявили множество ошибок и осложнений, прямо влияющих на сокращение сроков пользования протезами, на состояние органов и тканей рта, а опосредованно — на качество жизни пациентов. В итоге, по всей стране возрастает количество судебных разбирательств по поводу оказания ортопедической помощи [27].

Изучению причин ошибок и развития осложнений в ортопедической стоматологии посвятили свои исследования многие ученые. [25, 32]. В настоящее время развитие осложнений трактуется влиянием различных факторов. Основными факторами являются: анатомо-физиологические особенности строения альвеолярного отростка, аномалии и деформации зубов, зубных рядов и окклюзионной плоскости, микробный фактор [3, 11].

Наиболее часто негативное влияние действия ортопедической конструкции выражается в поражении тканей десневой манжеты (мукозит, перимплантит) и может проявляться в виде изменений в области дентальных имплантатов в виде образования костного кармана [49].

На наш взгляд, ортопедическое лечение также необходимо рассматривать как дополнительный фактор развития возможного воспаления, особенно у лиц с нарушением морфофункционального состояния тканей рта, костной ткани челюстей.

Такие изменения чаще возникают на фоне соматической патологии, в частности метаболического синдрома. Заболевания внутренних органов и нарушения обменных процессов влияют на характер взаимоотношений протеза и органов полости рта.

На стоматологическом приеме большое число пациентов с общесоматической патологией нуждаются в сугубо индивидуальном подходе к проведению ортопедической реабилитации, особенно при планировании ортопедических конструкций с опорой на дентальные имплантаты. Проведение любого клинического этапа, начиная с обследования и подготовки к ортопедическому лечению, имеет свои специфические особенности, и чем сложнее подготовка к имплантации и технология изготовления последующих конструкций, тем более выраженный характер приобретают эти особенности [2, 13, 25].

Результаты предварительного обследования должны учитываться врачом стоматологом перед началом ортопедического лечения, а затем необходимо провести дополнительные исследования, включающие оценку состояния гемодинамики тканей пародонта, костной ткани челюстей, а также качественного состава ротовой жидкости [4, 8].

Изучение сочетания патологии полости рта и внутренних органов является важной проблемой стоматологии, так как позволяет получить представление о сущности происхождения многих зависимых заболеваний рта. Так, Цепов Л. М. в своих исследованиях [35] доказал, что часто наличие пародонтитов является следствием основного заболевания. А. И. Рыбаков установил, что только 10% случаев заболеваний слизистой оболочки рта возникали в результате воздействия местных факторов. В 90% наблюдений патологические изменения были вызваны заболеваниями нервной системы и внутренних органов. Наличие соматических заболеваний в организме человека вносит существенные изменения в этиопатогенез заболеваний пародонта. Как правило, изменения в пародонте в 50–100% случаев сочетаются с патологией внутренних органов. По мнению исследователей [35], желудочно-кишечный тракт (ЖКТ) и ткани пародонта имеют тесную анатомическую, нервную и гуморальную взаимосвязь, являясь различными отделами единой морфофункциональной системы. При этом доказано, что при заболеваниях ЖКТ в полости рта происходят разнообразие изменения, которые проявляются функциональными либо органическими нарушениями.

Цимбалистов А. В. с соавторами [36] при проведении обширных исследований обнаружили у 145 (81%) из 179 обследованных соматическую патологию (чаще патологию ЖКТ), при этом определяется взаимное влияние функционального состояния органов полости рта и зубных протезов с одной стороны и сопутствующих заболеваний внутренних органов и систем с другой; эти факторы практически не учитываются в клинической практике стоматологов-ортопедов.

На наш взгляд, влияние факторов внутренней и внешней среды на человека определяет необходимость обобщенного видения и интегрального подхода к диагностике и лечению и организма в целом, и зубочелюстной системы в частности.

По мнению Ибрагимова Т. И. (2002 г.), единое мнение по вопросу об ортопедическом лечении патологии зубочелюстной системы больных с общесоматическими заболеваниями отсутствует [12]. Частыми ошибками врача-стоматолога являются неадекватная оценка влияния соматической патологии на ткани рта, а также влияние состояния рта на течение соматической патологии. При этом необходимо тесное сотрудничество с эндокринологом и интернистами.

В результате изучения пораженной системы у больных с сахарным диабетом автор предлагает принципы стоматологической ортопедической реабилитации таких больных: индивидуальный подбор конструкционных материалов зубных протезов, стоматологическая диспансеризация больных не реже 2 раз в год.

Знание и учет всех факторов, сопровождающих поведение ортопедической реабилитации больных, достоверно снизит процент осложнений.

Изучение и знание изменений стоматологического статуса при нарушениях систем организма несомненно позволит врачу избежать ошибок и осложнений во время и после изготовления ортопедических конструкций с опорой на дентальные имплантаты.

Результаты и их обсуждение

В конце прошлого столетия была предложена концепция метаболического синдрома (МС) в качестве способа выделения группы людей, имеющих несколько факторов риска, объединенных одной патогенетической основой. Понятие метаболического синдрома объединяет в себе комплекс метаболических нарушений, которые имеют общую тесную связь с висцеральным отложением липидов, и является инсулинрезистентным состоянием. В большинстве случаев хроническое воздействие положительного калорийного баланса является движущей силой возникновения и прогрессирования этого состояния. Сочетание ожирения и недостаточной физической активности привело к увеличению распространенности этого расстройства [33]. Основными признаками, включенными в диагностику МС, являются абдоминальное ожирение, артериальная гипертензия, гипергликемия и атерогенная дислипидемия [22].

Абдоминальное ожирение является основным компонентом МС и рассматривается как центральное патогенетическое звено синдрома комплекса. По мере увеличения массы тела возрастает и риск развития сопутствующих патологий. Жировая ткань не является пассивным накопителем энергии, она представляет собой активный метаболический и эндокринный орган, продуцирующий гормональные и биологически активные вещества. Особого рассмотрения заслуживают лептин и адипонектин, которые воздействуют на хрящевую, костную ткани и на сосудистую стенку [23]. В настоящее время активно обсуждается целесообразность выделения группы пациентов с «метаболически здоровым ожирением» («метаболически доброкачественное», «метаболически нормальное», «метаболически защищенное», «инсулинчувствительное», «неосложненное» ожирение, «ожирение без факторов сердечно-сосудистого риска»). Необходимо подчеркнуть, что термин «метаболически здоровое ожирение» используется исключительно в отношении факторов кардиометаболического риска. Для выделения лиц с метаболически

здоровым ожирением и метаболически нездоровых лиц целесообразно ориентироваться на фенотипы ожирения [28].

Кроме того, использование понятия МС дает возможность прогнозировать уровень риска ССЗ и смертности вследствие ССЗ [47], СД 2 типа [48] и всех его проявлений в определенных популяциях во всем мире [45]. Ряд авторов включают МС в группу модифицируемых факторов риска, связанных с повышенным риском развития когнитивных нарушений [41].

В общей популяции распространенностью МС колеблется от 14 до 40% [39]. В России, согласно критериям ВОЗ, МС диагностируется у 18,6% мужчин до 40 лет и у 44,4% мужчин от 40 до 55 лет, а у женщин МС встречается у 7,3% до 40 лет и у 20,8% в возрасте от 40 до 55 лет [24].

Среди стоматологических изменений у лиц с метаболическим синдромом практически во всех случаях отмечаются изменения в тканях пародонта различной степени выраженности. В основе патогенеза патологических процессов лежат микроциркуляторные, метаболические, ферментативные и иммунологические нарушения [42, 50]. Очевидно, что у пациентов с метаболическими нарушениями риск развития, степень тяжести и проявления патологических изменений в тканях челюстей значительно выше. Подобные факторы в большей степени влияют на развитие и течение заболевания [44, 10], при этом они могут влиять на прогрессирование заболеваний в большей степени, чем пародонтальные патогены [40].

В связи с тем, что проведение ортопедической реабилитации с опорой на дентальные имплантаты вызывает морфологические изменения в окружающих тканях, становятся очевидны возможная выраженная реакция тканей у лиц с метаболическими нарушениями и развитие осложнений после протезирования.

Разработка этих вопросов может представлять научное и практическое значение в плане оптимизации ортопедического лечения и профилактики ошибок и осложнений при этом виде стоматологической реабилитации.

Механизм влияния метаболического синдрома на тяжесть изменений в тканях пародонта пока не является окончательно разработанным и доказанным, но предполагается его влияние на инсулиновую регуляцию всех видов метаболизма, а также ростовых процессов и иммунитета [46].

Взаимосвязь между метаболическим синдромом и состоянием зубочелюстной системы осуществляется через нарушения метаболизма, гемодинамику и микробиоценоз.

Сахарный диабет — один из самых тяжелых и распространенных компонентов метаболического синдрома, влияющих на состояние тканей пародонта и микробиоценоз полости рта [20, 29].

Возникающие при этом изменения оказывают негативное воздействие на ткани рта, которые являются инсулинозависимыми. Вызванные этим нарушения метаболизма белков, жиров, углеводов, водно-солевого обмена приводят к изменению в сосудистой стенке с последующим нарушением микроциркуляции, что способствует прогрессированию хронического течения патологических изменений со снижением резистентности слизистой к пародонтопатогенной микрофлоре. На фоне дефицита инсулинозависимых ростовых и анаболических влияний нарушается репарация тканей пародонта.

Значимо, на фоне МС, отмечаются и более глубокие нарушения со стороны костной ткани, в частности — альвеолярной кости [30]. Плотность и высота альвеолярной кости сохраняется благодаря балансированию между остеосинтезом и резорбцией. Возникающие метаболические нарушения проявляются явлениями остеопороза, характеризующиеся, в том числе, ее деструкцией, преобладанием процессов разрушения над процессами образования, клеточным дисбалансом остеобластов и остеокластов, а также сочетанием уменьшения образования с уменьшением резорбции [7].

Воспалительные процессы, протекающие в кости, сопровождаются разрушением ее структур, то есть резорбцией костной ткани, имеют те же особенности и тот же макрофагальный механизм регуляции, что и в соединительной ткани [26]. Важно отметить, что при МС костные нарушения проявляются, в частности, остеоартритом и слабовыраженным хроническим системным воспалением, склонностью к тромбофилии. Изменения в костной ткани, ведущие к остеодеструкции и, в последующем, к потере зуба, во многом обусловлены интенсивностью протекающего в пародонте инфекционно-воспалительного процесса. Эти факторы влияют на исход многих стоматологических процедур и операций, особенно на остеоинтеграцию дентальных имплантатов и последующее функционирование ортопедических конструкций [31].

Патогенетические механизмы влияния дислипидемии на состояние тканей рта, проявляются в прогрессировании атеросклероза на фоне МС, приводящего к нарушению кровотока в челюстных ветвях наружной сонной артерии, что способствует развитию гипоксии и недостаточности питания тканей челюстей, что сопровождается их дегенерацией.

Еще одним из компонентов симптомокомплекса метаболического синдрома является артериальная гипертензия. У лиц с артериальной гипертензией возникновение патологических изменений в тканях пародонта определяется общностью патогенетического развития этих процессов.

Важнейшим фактором в патогенезе артериальной гипертонии является нарушение гемодинамики

в микроциркуляторном русле, что лежит в основе воспалительно-деструктивных заболеваний тканей пародонта и слизистой оболочки рта [43]. Состояние микроциркуляции свидетельствует не только о снижении интенсивности кровотока, но и об уменьшении вазомоторной активности сосудов, которая крайне важна для поддержания нормального функционирования микроциркуляции, так как обеспечивает активную модуляцию тканевого кровотока и его адаптацию к локальным метаболическим потребностям. Многие исследования указывают, что у пациентов с МС изменения микроциркуляции в тканях пародонта при воспалительно-деструктивном процессе носят более выраженный характер [15, 27].

Выяснение взаимосвязи между состоянием органов и тканей рта и общесоматическими нарушениями при метаболическом синдроме может явиться важным основанием для разработки дифференциально-диагностических критериев и методов лечения и профилактики различных форм стоматологических заболеваний. Оценка степени риска является неотъемлемой частью диагностики и лечения [32, 38].

Принимая во внимание взаимосвязь между степенью патологических изменений в органах и тканях рта и МС, необходимо уделить особое внимание подходу к подготовке этих лиц к протезированию, особенно с опорой на дентальные имплантаты, с последующей профилактикой и поддерживающей терапией основного заболевания.

Преодоление и коррекция факторов метаболического синдрома за счет подавления системного воспаления, снижение инсулинорезистентности может привести к положительному влиянию на исход стоматологического лечения [37]. Подготовительный этап перед стоматологическими процедурами по

коррекции общесоматических осложнений (при необходимости — антигипертензивная терапия с достижением целевых цифр АД) и применение препаратов приведет к коррекции инсулинорезистентности и снизит показатели системного низкоинтенсивного воспаления, что в целом может оказывать влияние на результат ортопедического лечения.

Выводы

Анализ литературы в полной мере показал, что вопросы стоматологической реабилитации, а особенно применения ортопедических конструкций с опорой на дентальные имплантаты в качестве опоры у лиц с метаболическим синдромом, не имеет должного обоснования и глубокого изучения.

Практически не освещены вопросы проведения важных клинических этапов при изготовлении ортопедических конструкций у лиц с метаболическим синдромом, а именно толщина, форма и глубина десневой манжеты, варианты моделирования и дизайн промежуточной части мостовидных протезов, выбор вида соединения имплантат–абатмент и метода фиксации ортопедической конструкции. Остаются малоосвещенными вопросы превентивных мер для предупреждения осложнений в процессе подготовки к дентальной имплантации и последующего ортопедического лечения у лиц с метаболическим синдромом. В связи с этим исследование по изучению особенностей проведения важных клинических этапов и выработке критериев правильности их проведения являются необходимым в плане разработки мер по предупреждению ошибок и осложнений при ортопедической реабилитации, что в полной мере будет определять «качество жизни» пациентов.

Литература/References

1. Аванесян Р.А., Седова Н.Н. Медицинские возможности и социальные риски дентальной имплантологии. Москва : РУСЛАЙН. 2015:232. [R.A. Avanesyan, N.N. Sedova. Medical opportunities and social risks of dental implantology. Moscow : RUSLINE. 2015:232. (In Russ.)]. <https://elibrary.ru/item.asp?id=24774250>
2. Яременко А.И., Котенко М.В., Мейснер С.Н. и др. Анализ осложнений дентальной имплантации. Институт стоматологии. 2015;2(67):46-49. [A.I. Yaremenko, M.V. Kotenko, S.N. Meisner et al. Analysis of complications of dental implantation. Institute of Dentistry. 2015;2(67):46-49. (In Russ.)]. <https://elibrary.ru/item.asp?id=23693691>
3. Архипов А.В. Стоматологическая реабилитация пациентов с применением дентальных имплантатов в эстетически значимой зоне. Стоматология. 2013;1:63-65. [A.V. Arkhipov. Dental rehabilitation of patients with the use of dental implants in an aesthetically significant area. Dentistry. 2013;1:63-65. (In Russ.)]. <https://elibrary.ru/item.asp?edn=pxbvaj>
4. Базикян Э.А. Принципы прогнозирования и профилактики осложнений при дентальной имплантации (Клинико-лабораторные исследования) : дис. ... докт. мед. Наук. 14.00.21. Москва, 2001:250. [E.A. Bazikyan. Principles of prediction and prevention of complications during dental implantation (Clinical and laboratory studies) : dis. ... doc. med. Sciences. 14.00.21. Moscow, 2001:250. (In Russ.)]. <https://elibrary.ru/ulmtwf>
5. Богатов Е.А. Ортопедическое лечение пациентов с концевыми дефектами зубных рядов с использованием индивидуальных формирователей десны с опорой на дентальные имплантаты. 14.01.14. Москва, 2020:127. [E.A. Bogatov. Orthopedic treatment of patients with terminal defects of the dentition using individual gum formers supported by dental implants. 14.01.14. Moscow, 2020:127. (In Russ.)]. <https://elibrary.ru/item.asp?id=44114351>
6. Гайворонский И.В., Смирнова М.А., Гайворонская М.Г. Возможности компьютерной томографии в изучении особенностей строения альвеолярного отростка верхней челюсти и верхнечелюстных пазух. Вестник СПбГУ. 2009;3:223-228. [I.V. Gaivoronsky, M.A. Smirnova, M.G. Gaivoronskaya. Possibilities of computed tomography in studying the structural features of the alveolar process of the upper jaw and maxillary sinuses. Bulletin of St. Petersburg State University. 2009;3:223-228. (In Russ.)]. <https://www.elibrary.ru/item.asp?id=12966647>
7. Галикеева А.Ш. Клинико-патогенетическое обоснование комплексного лечения хронического генерализованного пародонтита с учетом нарушения минерального обмена и степени остеопороза костной системы : дис. ... канд. Мед. Наук. Екатеринбург, 2001:15. [A.Sh. Galikeeva. Clinical and pathogenetic rationale for the complex treatment of chronic generalized periodontitis, taking into account the disturbance of mineral metabolism and the degree of osteoporosis of the skeletal system : dis. ... cand. med. Sciences. Ekaterinburg, 2001:15. (In Russ.)]. <https://elibrary.ru/item.asp?id=30642018>
8. Гараев З.И., Джавадов Р.А., Насибов Х.Б. Снижение риска развития осложнений дентальной имплантации. Современная стоматология. 2014;2:74-76. [Z.I. Garayev, R.A. Javadov, Kh.B. Nasibov. Reducing the risk of complications of dental implantation. Modern dentistry. 2014;2:74-76. (In Russ.)]. <https://www.elibrary.ru/contents.asp?titleid=28078>
9. Гунько М.В. Остеопороз и дентальная имплантация. Стоматология. 2009;6:73-78. [M.V. Gunko. Osteoporosis and dental implantation. Dentistry. 2009;6:73-78. (In Russ.)]. <https://www.elibrary.ru/item.asp?id=13332547>

10. Гуревич К.Г. и др. Пародонтит. XXI век. Руководство для врачей. Москва. 2016. [K.G. Gurevich et al. Periodontitis. XXI Century. Guide for doctors. Moscow. 2016. (In Russ.)]. <https://www.labirint.ru/books/552189/>
11. Зеленова Е.Г., Заславская М.И., Салина Е.В., Рассанов С.П. Микрофлора полости рта: норма и патология. Н. Новгород : НГМА. 2004:158. [E.G. Zelenova, M.I. Zaslavskaya, E.V. Salina, S.P. Rassanov. Microflora of the oral cavity: norm and pathology. N. Novgorod : NGMA. 2004:158. (In Russ.)]. <https://elibrary.ru/item.asp?id=19489102>
12. Ибрагимов Т.И. Стоматологическая реабилитация больных при нарушениях метаболизма и регионарного кровотока, обусловленных соматическими заболеваниями. Российский стоматологический журнал. 2002;1:12. [T.I. Ibragimov. Dental rehabilitation of patients with metabolic and regional blood flow disorders caused by somatic diseases. Russian Dental Journal. 2002;1:12. (In Russ.)]. https://www.elibrary.ru/author_items.asp
13. Иванов С.Ю., Широков Ю.Е., Голобородько Е.И., Дужинский С.В. Особенности планирования внутрикостной дентальной имплантации у пациентов с сопутствующими сердечно-сосудистыми заболеваниями. Институт стоматологии. 2006;3(32):44-45. [S.Yu. Ivanov, Yu.E. Shirokov, E.I. Goloborodko, S.V. Duzhinsky. Features of planning intraosseous dental implantation in patients with concomitant cardiovascular diseases. Institute of Dentistry. 2006;3(32):44-45. (In Russ.)]. https://elibrary.ru/download/elibrary_15274865_88225076.pdf
14. Каламкарлов А.Э., Саввиди К.Г., Костин И.О. Основные закономерности возникновения патологических изменений в костной ткани при ортопедическом лечении пациентов с использованием дентальных внутрикостных имплантатов. Институт Стоматологии. 2014;2(63):45-48. [A.E. Kalamkarov, K.G. Savvidi, I.O. Kostin. The main patterns of the occurrence of pathological changes in bone tissue during orthopedic treatment of patients using dental intraosseous implants. Institute of Dentistry. 2014;2(63):45-48. (In Russ.)]. <https://elibrary.ru/item.asp?id=22133943>
15. Кречина Е.К., Зорина О.А., Молчанов А.М., Шилов А.М. Нарушение микроциркуляции в тканях пародонта у пациентов с хроническим генерализованным пародонтитом в сочетании с метаболическим синдромом. Стоматология. 2016;95(1):27-30. [E.K. Krechina, O.A. Zorina, A.M. Molchanov, A.M. Shilov. Impaired microcirculation in periodontal tissues in patients with chronic generalized periodontitis in combination with metabolic syndrome. Dentistry. 2016;95(1):27-30. (In Russ.)]. DOI 10.17116/stomat201695127-30.
16. Кулаков А.А., Винниченко О.Ю., Бадалян В.А., Королев В.М. Сравнительный анализ изменения температуры костной ткани во время формирования ложа под дентальный имплантат традиционным и пьезохирургическим методами в дентальной имплантологии. Стоматология. 2014;6:30-31. [A.A. Kulakov, O.Yu. Vinnichenko, V.A. Badalyan, V.M. Korolev. Comparative analysis of changes in bone tissue temperature during the formation of a bed for a dental implant using traditional and piezosurgical methods in dental implantology. Dentistry. 2014;6:30-31. (In Russ.)]. <https://www.elibrary.ru/contents.asp?id=34048320>
17. Кулаков А.А., Гветадзе П.Ш., Брайловская Т.В. и др. Современные подходы к применению метода дентальной имплантации при атрофии и дефектах костной ткани челюстей. Стоматология. 2017;96(1):43-45. [A.A. Kulakov, R.Sh. Gvetadze, T.V. Brailovskaya et al. Modern approaches to the use of the dental implantation method for atrophy and defects of the bone tissue of the jaws. Dentistry. 2017;96(1):43-45. (In Russ.)]. DOI 10.17116/stomat201796143-45.
18. Кулаков А.А., Каспаров А.С., Хамраев Т.К., Порфенчук Д.А. Стабильность имплантатов с ранней функциональной нагрузкой. Клиническая стоматология. 2019;2(90):50-54. [A.A. Kulakov, A.S. Kasparov, T.K. Khamraev, D.A. Porfenchuk. Stability of implants with early functional load. Clinical dentistry. 2019;2(90):50-54. (In Russ.)]. DOI 10.37988/1811-153X_2019_2_50.
19. Лебеденко И.Ю., Чумаченко Е.Н., Янушевский О.О. Применение информационных технологий при планировании лечения в практике ортопедической стоматологии. Российский стоматологический журнал. 2010;3:22-26. [I.Yu. Lebedenko, E.N. Chumachenko, O.O. Yanushevich. Application of information technologies in treatment planning in the practice of orthopedic dentistry. Russian Dental Journal. 2010;3:22-26. (In Russ.)]. <https://elibrary.ru/item.asp?id=15169969>
20. Леонова Н.В., Чумакова Г.А., Цирикова А.В., Пушкарева С.В. Влияние метаболического синдрома на риск развития осложнений сахарного диабета типа 1. Российский кардиологический журнал. 2015;(4):55-58. [N.V. Leonova, G.A. Chumakova, A.V. Tsirikova, S.V. Pushkareva. Influence of metabolic syndrome on the risk of development of complications of type 1 diabetes mellitus. Russian Journal of Cardiology. 2015;(4):55-58. (In Russ.)]. <https://doi.org/10.15829/1560-4071-2015-4-55-58>
21. Макарьевский И.Г. Особенности ортопедического лечения при использовании дентальных имплантатов. Клин. имплантология и стоматология. 2002;3-4(21-22):17-25. [I.G. Makarevsky. Features of orthopedic treatment using dental implants. Klin. implantology and dentistry. 2002;3-4(21-22):17-25. (In Russ.)]. https://www.elibrary.ru/author_items.asp?authorid=587306&pubrole=100&show_refs=1&show_option=0
22. Баланова Ю.А., Имаева А.Э., Куценко В.А. и др. Метаболический синдром и его ассоциации с социально-демографическими и поведенческими факторами риска в российской популяции 25-64 лет. Кардиоваскулярная терапия и профилактика. 2020;19(4):45-57. [Yu.A. Balanova, A.E. Imaeva, V.A. Kutsenko et al. Metabolic syndrome and its associations with socio-demographic and behavioral risk factors in the Russian population 25-64 years old. Cardiovascular therapy and prevention. 2020;19(4):45-57. (In Russ.)]. DOI 10.15829/1728-8800-2020-2600.
23. Недогада С.В. Ожирение и коморбидная патология в практике врача-терапевта. Избранные лекции по терапии. Москва, 17–19 ноября 2021 года. Москва : Общество с ограниченной ответственностью «КСТ Групп». 2021:43-64. [S.V. Nedogoda. Obesity and comorbid pathology in the practice of a general practitioner. Selected lectures on therap. Moscow, November 17–19, 2021. Moscow : Limited Liability Company "KST Group". 2021:43-64. (In Russ.)]. <https://elibrary.ru/item.asp?id=47482287>
24. Никитин Ю.П., Казека Г.Р., Симонова Г.И. Распространенность компонентов метаболического синдрома X в неорганизованной городской популяции (эпидемиологическое исследование). Кардиология. 2001;9:37-40. [Yu.P. Nikitin, G.R. Kazeka, G.I. Simonova. Prevalence of metabolic syndrome X in unorganized urban population (epidemiological study). Cardiology. 2001;9:37-40. (In Russ.)]. <https://elibrary.ru/item.asp?id=25793040>
25. Олесова В.Н., Бронштейн Д.А., Степанов А.Ф., Калинина А.Н., Лашко И.С. Частота развития воспалительных осложнений в перимплантатных тканях по данным отдаленного клинического анализа. Стоматолог. 2017;58-62. [V.N. Olesova, D.A. Bronshtein, A.F. Stepanov, A.N. Kalinina, I.S. Lashko. Frequency of development of inflammatory complications in peri-implant tissues according to long-term clinical analysis. Dentist. 2017;58-62. (In Russ.)]. <https://elibrary.ru/item.asp?id=28362575>
26. Параскевич В.Л., Параскевич В.Л. Дентальная имплантология : основы теории и практики. 3-е изд. Москва : Мед. информ. агентство (МИА). 2011:399. [V.L. Paraskевич, V.L. Paraskевич. Dental implantology: fundamentals of theory and practice. 3rd ed. Moscow : Med. information agency (MIA). 2011:399. (In Russ.)]. <https://elibrary.ru/item.asp?id=19559959>
27. Пашинян Г.А., Базикян Э.А., Камалян А.В. Современные исследования результатов стоматологической имплантологической помощи путем комплексного анализа врачебных ошибок. Cathedra-Кафедра. Стоматологическое образование. 2006;5(4):76-80. [G.A. Pashinyan, E.A. Bazikyan, A.V. Kamalyan. Modern studies of the results of dental implantological care through a comprehensive analysis of medical errors. Cathedra-Department. Dental education. 2006;5(4):76-80. (In Russ.)]. <https://elibrary.ru/sltobx>
28. Рекомендации по ведению больных с метаболическим синдромом. Клинические рекомендации. Москва. 2013:43. [Recommendations for the management of patients with metabolic syndrome. Clinical recommendations. Moscow. 2013:43. (In Russ.)]. <https://scardio.ru/content/Guidelines/projectrecomMS.doc>
29. Семенов В.М., Стафеев А.А., Струев И.В. Динамика изменений минеральной насыщенности у лиц с сахарным диабетом при ортопедической стоматологической реабилитации металлокерамическими конструкциями. Маэстро стоматологии. 2008;4:72-74. [V.M. Semenyuk, A.A. Stafeev, I.V. Struev. Dynamics of changes in mineral saturation in people with diabetes mellitus with orthopedic dental disease using metal-ceramic structures. Maestro of Dentistry. 2008;4:72-74. (In Russ.)]. <https://elibrary.ru/item.asp?id=32708541>
30. Стафеев А.А., Хижук А.В. Анализ состояния костной ткани у лиц с метаболическим синдромом при планировании протезирования несъемными конструкциями с опорой на дентальные имплантаты. Стоматология славянских государств. Сборник трудов XV Международной научно-практической конференции, посвященной 30-летию компании «ВладМиВа», Белгород, 09–11 ноября 2022 года. Белгород : Белгородский государственный национальный исследовательский университет. 2022:266-268. [A.A. Stafeev, A.V. Khizhuk. Analysis of the state of bone tissue in persons with metabolic syndrome when planning prosthetics with fixed structures supported by dental implants. Dentistry of the Slavic states. Collection of works of the XV International scientific -practical conference dedicated to the 30th anniversary of the VladMiVa company. Belgorod, November 09–11, 2022. Belgorod : Belgorod State National Research University. 2022:266-268. (In Russ.)]. <https://www.elibrary.ru/item.asp?id=53845123>
31. Стафеев А.А., Хижук А.В. Оценка состояния костной ткани у лиц с метаболическим синдромом. Актуальные вопросы стоматологии. Сборник научных трудов, посвященный основателю кафедры ортопедической стоматологии КГМУ, профессору Исаак Михайловичу Оксману, Казань, 18 февраля 2023 года. Казань : Казанский государственный медицинский университет. 2023:706-709. [A.A. Stafeev, A.V. Khizhuk. Assessment of the condition of bone tissue in persons with metabolic syndrome. Current issues in dentistry. Collection of scientific papers dedicated to the founder of the Department of Orthopedic Dentistry of KSMU, Professor Isaac Mikhailovich Oksman, Kazan, February 18, 2023. Kazan : Kazan State Medical University. 2023:706-709. (In Russ.)]. <https://www.elibrary.ru/item.asp?id=50766516>
32. Стафеев А.А. Профилактика ошибок и осложнений при стоматологической ортопедической реабилитации больных с соматической патологией несъемными металлокерамическими протезами: специальность. 14.00.21 : автореф. Дис. ... доктора медицинских наук. Омск. 2007:46. [A.A. Stafeev. Prevention of errors and complications during dental orthopedic rehabilitation of patients with somatic pathology with fixed metal-ceramic dentures: specialty. 14.00.21 : abstract of the dis. ... Doctor of Medical Sciences. Omsk. 2007:46. (In Russ.)]. <https://www.elibrary.ru/item.asp?id=15877065>
33. Вилков В.Г., Шальнова С.А., Деев А.Д. и др. Тренды ожирения в популяциях Российской Федерации и Соединенных Штатов Америки. Тридцатилетняя динамика. Кардиоваскулярная терапия и профилактика. 2018;17(4):67-72. [V.G. Vilkov, S.A. Shalnova, A.D. Deev et al. Trends in obesity in the populations of the Russian Federation and the United States of America. Thirty-year dynamics. Cardiovascular therapy and prevention. 2018;17(4):67-72. (In Russ.)]. DOI 10.15829/1728-8800-2018-4-67-72.

34. Ушаков А.И., Серова Н.С., Даян А.В. Планирование дентальной имплантации при дефиците костной ткани и профилактика операционных рисков. Стоматология. 2012;1:48-53. [A.I. Ushakov, N.S. Serova, A.V. Dayan. Planning of dental implantation in case of bone tissue deficiency and prevention of operational risks. 2012;1:48-53. (In Russ.)]. <https://elibrary.ru/item.asp?id=18022621>
35. Цепов Л.М., Цепова Е.Л. Поражение слизистой оболочки рта и языка у лиц с патологией желудочно-кишечного тракта. Вестник Смоленской государственной медицинской академии. 2011;10(1):76-78. [L.M. Tsepov, E.L. Tsepova. Damage to the mucous membrane of the mouth and tongue in persons with pathology of the gastrointestinal tract. Bulletin of the Smolensk State Medical Academy. 2011;10(1):76-78. (In Russ.)]. <https://www.elibrary.ru/item.asp?id=17051483>
36. Цимбалистов А.В., Робакидзе Н.С., Караева А.Ю. Морфофункциональные изменения гастродуоденальной зоны у больных с нарушением функции жевания. Институт стоматологии. 2005;2(27):58-61. [A.V. Tsimbalistov, N.S. Robakidze, A.Yu. Karaeva. Morphofunctional changes in the gastroduodenal zone in patients with impaired chewing function. Institute of Dentistry. 2005;2(27):58-61. (In Russ.)]. <https://www.elibrary.ru/item.asp?id=15267411>
37. Чазова И.Е., Недогода С.В., Жернакова Ю.В. Рекомендации по ведению больных с Метаболическим синдромом: клинические рекомендации. Москва. 2013:43. [I.E. Chazova, S.V. Nedogoda, Yu.V. Zhernakova. Recommendations for the management of patients with Metabolic syndrome: clinical guidelines. Moscow. 2013:43. (In Russ.)]. https://www.elibrary.ru/author_items.asp
38. Шевелева М.А., Шишкин А.Н., Ермолаева Л.А. и др. Метаболический синдром в стоматологической практике. Здоровье - основа человеческого потенциала: проблемы и пути их решения. 2018;13(1):400-406. [M.A. Sheveleva, A.N. Shishkin, L.A. Ermolaeva et al. Metabolic syndrome in dental practice. Health is the basis of human potential: problems and ways to solve them. 2018;13(1):400-406. (In Russ.)]. <https://www.elibrary.ru/item.asp?id=36773822>
39. Alexander C.M., Landsman P.B., Teutsch S.M. NCEF – defined metabolic syndrome, diabetes mellitus, and prevalens of coronary heart disease among NHANES 111 participants age 50 years and older // Diabetes. – 2003;52:1210-1214. DOI: 10.2337/diabetes.52.5.1210
40. Bullon P., Jaramillo R., Santos-Garcia R. et al. Relation of periodontitis and metabolic syndrome with gestational glucose metabolism disorder // J Periodontol. – 2014;85:e1-e8. DOI: 10.1902/jop.2013.130319
41. Feng L., Nyunt M.S. et al. Metabolic Syndrome and the Risk of Mild Cognitive Impairment and Progression to Dementia: Follow-up of the Singapore Longitudinal Ageing Study Cohort // JAMA Neurol. – 2016;73(4):456-463. DOI: 10.1001/jamaneurol.2015.4899
42. Janakiram C., Dye B.A. A public health approach for prevention of periodontal disease // Periodontol 2000. – 2020;84(1):202-214. doi: 10.1111/prd.12337.
43. Kholy K.E., Genco R.J., Van Dyke T.E. Oral infections and cardio-vascular disease // Trends Endocrinol Metab. – 2015;26:315-321. DOI: 10.1016/j.tem.2015.03.001
44. Lamster I.B., Pagan M. Periodontal disease and the metabolic syndrome // International Dental Journal. – 2017;67:67-77. DOI: 10.1111/idj.12264
45. O'Neill S., O'Driscoll L. Metabolic syndrome: a closer look at the growing epidemic and its associated pathologies // Obes Rev. – 2015;16(1):1-12. <https://pubmed.ncbi.nlm.nih.gov/25407540/#affiliation-1>
46. Petersen M.C., Shulman G.I. Mechanisms of Insulin Action and Insulin Resistance // Physiol Rev. – 2018;98(4):2133-2223. doi: 10.1152/physrev.00063.2017.
47. Riahi S.M., Moamer S., Namdari M. et al. Patterns of clustering of the metabolic syndrome components and its association with coronary heart disease in the Multi-Ethnic Study of Atherosclerosis (MESA): A latent class analysis // Int J Cardiol. – 2018;271:13-18. <https://www.sciencedirect.com/science/article/abs/pii/S0167527317370274#>
48. Salehinia F., Abdi H., Hadaegh F., Serahati S., Valizadeh M., Azizi F., Hosseinpanah F. Abdominal obesity phenotypes and incident diabetes over 12 years of follow-up: The Tehran Lipid and glucose study // Diabetes Res Clin Pract. – 2018;144:17-24. <https://pubmed.ncbi.nlm.nih.gov/30036611/>
49. Bragger U., Heitz-Mayfi L.J.A. ITI Treatment Guide. Biological and Hardware Complications in Implant Dentistry. Quintessence Publishing Co, Ltd. 8:214. https://www.quintessenz.de/downloads/20031_Preview_Renvert_Peri-implantitis.pdf
50. Yucel-Lindberg T., Bage T. Inflammatory mediators in the pathogenesis of periodontitis // Expert Rev Mol Med. – 2013;15:e7. DOI: 10.1017/erm.2013.8

DOI: 10.18481/2077-7566-2023-19-3-37-41

УДК: [616.314: 615.454.1] – 06

КИНЕТИКО-ДИНАМИЧЕСКИЕ ПАРАМЕТРЫ ОЧИЩАЮЩЕГО, ПРОТИВОВОСПАЛИТЕЛЬНОГО И РЕМИНЕРАЛИЗИРУЮЩЕГО ДЕЙСТВИЯ НОВОЙ ЗУБНОЙ ПАСТЫ ПРОТИВ КУРЕНИЯ

Еловицова Т. М.¹, Ермишина Е. Ю.¹, Саблина С. Н.¹, Григорьев С. С.¹,
Мандра Ю. В.¹, Кошечев А. С.², Жегалина Н. М.¹

¹ Уральский государственный медицинский университет, г. Екатеринбург, Россия

² Уральский федеральный университет имени первого Президента России Б. Н. Ельцина, г. Екатеринбург, Россия

Аннотация

Предмет исследования — зубная паста «DentaSwiss» Stop Smoking.

Цель исследования — выявить кинетико-динамические особенности очищающего, реминерализирующего и противовоспалительного действия новой зубной пасты против курения.

Методология. Обследовано 56 добровольцев — молодых пациентов (мужчин — 26, женщин — 30; средний возраст пациентов составил 21,5 ± 1,75 лет). Сформировано четыре группы участников по 14 человек: первую группу составили пациенты-курильщики, чистившие зубы «DentaSwiss» Stop Smoking; вторую группу — пациенты-курильщики, чистившие зубы гигиенической зубной пастой (плацебо); третью группу — некурящие пациенты, чистившие зубы «DentaSwiss» Stop Smoking; четвертую группу — некурящие пациенты, чистившие зубы гигиенической зубной пастой (плацебо). Всем участникам исследования проводилась индексная оценка стоматологических параметров, выполнялось исследование смешанной слюны. Параметры кинетики поступления компонентов «DentaSwiss» Stop Smoking, содержащих кальций (КК-компонент «функциональный карбонат кальция»), определяли с помощью установки для диффузии. Расчет скорости диффузии суспензии зубной пасты выполняли через полупроницаемую мембрану из ацетата целлюлозы. Выполнена оценка органолептических свойств новой зубной пасты методом анкетирования по десятибалльной системе.

Выводы. Скорость диффузии новой зубной пасты составила 5,0 ± 0,12 мкг/с. Среднее значение коэффициента проницаемости — 255 ± 0,12 нм/с, среднее значение коэффициента диффузии — 10,71 ± 0,08.10-11 м²/с. Размеры частиц пасты — 2,07 ± 0,17 нм. Исследования применения новой зубной пасты против курения выявили достоверное улучшение индексных показателей, подтвержденное увеличением значений pH. Органолептические свойства зубной пасты «DentaSwiss» Stop Smoking высоко оценены участниками исследования по всем параметрам, среднее значение — 9,99 ± 0,01 балла.

Ключевые слова: зубная паста, гигиена полости рта, пасты, скорость диффузии, коэффициент проницаемости и диффузии

Авторы заявили об отсутствии конфликта интересов.

Татьяна Михайловна ЕЛОВИЦОВА ORCID ID 0000-0001-8849-8875

д.м.н., профессор, профессор кафедры терапевтической стоматологии и пропедевтики стоматологических заболеваний, Уральский государственный медицинский университет, г. Екатеринбург, Россия
tgma-elovik@yandex.ru

Елена Юрьевна ЕРМИШИНА ORCID ID 0000-0002-0077-7376

доцент кафедры общей химии, кандидат химических наук, Уральский государственный медицинский университет, г. Екатеринбург, Россия
ermishina.e.yu@mail.ru

Светлана Николаевна САБЛИНА ORCID ID 0000-0002-1838-3535

ассистент кафедры терапевтической стоматологии и пропедевтики стоматологических заболеваний, Уральский государственный медицинский университет, г. Екатеринбург, Россия
9122541494@mail.ru

Сергей Сергеевич ГРИГОРЬЕВ ORCID ID 0000-0002-8198-0615

д.м.н., профессор, заведующий кафедрой терапевтической стоматологии и пропедевтики стоматологических заболеваний, Уральский государственный медицинский университет, г. Екатеринбург, Россия
sergeygrig28@gmail.com

Юлия Владимировна МАНДРА ORCID ID 0000-0002-8439-3272

д.м.н., профессор, профессор кафедры терапевтической стоматологии и пропедевтики стоматологических заболеваний, Уральский государственный медицинский университет, г. Екатеринбург, Россия
jatandra@mail.ru

Анатолий Сергеевич КОШЕЧЕВ ORCID ID 0000-0003-1004-6785

доцент кафедры моделирования управляемых систем, кандидат физико-математических наук, Уральский федеральный университет имени первого Президента России Б. Н. Ельцина, г. Екатеринбург, Россия
askoshchev@yandex.ru

Наталья Максевна ЖЕГАЛИНА ORCID ID 0000-0002-2376-0358

к.м.н., доцент кафедры терапевтической стоматологии и пропедевтики стоматологических заболеваний, Уральский государственный медицинский университет, г. Екатеринбург, Россия
nzhagalina@mail.ru

Адрес для переписки: Светлана Николаевна САБЛИНА

620028, Россия, г. Екатеринбург, ул. Токарей, д. 29а

Тел.: +79126848484

9122541494@mail.ru

Образец цитирования:

Еловицова Т. М., Ермишина Е. Ю., Саблина С. Н., Григорьев С. С., Мандра Ю. В., Кошечев А. С., Жегалина Н. М.

КИНЕТИКО-ДИНАМИЧЕСКИЕ ПАРАМЕТРЫ ОЧИЩАЮЩЕГО, ПРОТИВОВОСПАЛИТЕЛЬНОГО И РЕМИНЕРАЛИЗИРУЮЩЕГО ДЕЙСТВИЯ НОВОЙ ЗУБНОЙ ПАСТЫ ПРОТИВ КУРЕНИЯ. Проблемы стоматологии. 2023; 3: 37-41.

© Еловицова Т. М. и др., 2023

DOI: 10.18481/2077-7566-2023-19-3-37-41

Поступила 19.10.2023. Принята к печати 17.11.2023

DOI: 10.18481/2077-7566-2023-19-3-37-41

KINETICS AND DYNAMICS OF CLEANING EFFICACY, ANTI-INFLAMMATORY AND REMINERALIZING EFFECTS OF THE NEW NO-SMOKING TOOTHPASTE

Elovikova T.M.¹, Ermishina E.Yu.¹, Sablina S.N.¹, Grigorjev S.S.¹,
Mandra Y.V.¹, Koscheev A.S.², Zhegalina N.M.¹

¹ Ural State Medical University, Yekaterinburg, Russia

² Ural Federal University named after the First President of Russia B.N. Yeltsin, Yekaterinburg, Russia

Annotation

Subject. The subject of this study is DentaSwiss Stop Smoking toothpaste.

Objective. The objective of this study is to define kinetic and dynamic features of cleaning efficacy, remineralizing and anti-inflammatory effects of the new no-smoking toothpaste.

Methodology. Study participants included 56 volunteers, young patients (26 males, 30 females; the average age of patients was 21.5 ± 1.75 years). The four groups were formed with 14 patients in each group: the first group included smoking patients brushing teeth with DentaSwiss Stop Smoking; the second group included smoking patients brushing teeth with the placebo toothpaste for oral hygiene; the third group included non-smoking patients brushing teeth with DentaSwiss Stop Smoking; the fourth group included non-smoking patients brushing teeth with the placebo toothpaste for oral hygiene. All study participants were evaluated for dental index values and mixed saliva characteristics. Delivery kinetics of DentaSwiss Stop Smoking components containing calcium (KK-component "functional calcite") was measured using the diffusion apparatus. Diffusion rate in the toothpaste suspension was calculated through cellulose acetate semipermeable membrane. Organoleptic properties of the new toothpaste were evaluated using 10-rating scale survey.

Conclusions. The diffusion rate of the new toothpaste was 5.0 ± 0.12 pg/s. The average penetration coefficient was 255 ± 0.12 nm/s, the average diffusion coefficient was $10.71 \pm 0.08 \cdot 10^{-11}$ m²/s. Toothpaste particle sizes were 2.07 ± 0.17 nm. Studies of use of the new no-smoking toothpaste demonstrated reliable improvement of indices which was evidenced by the increase in pH. On all parameters, organoleptic properties of DentaSwiss Stop Smoking toothpaste were highly ranked by the study participants scoring the average of 9.99 ± 0.01 .

Keywords: toothpaste, oral hygiene, pastes, diffusion rate, penetration and diffusion coefficient

The authors declare no conflict of interest.

Tatiana M. ELOVIKOVA ORCID ID 0000-0001-8849-8875

Grand PhD in Medical Sciences, Professor, Professor of the Department of Preventive Dentistry and Propedeutics of Dental Disease, Ural State Medical University, Yekaterinburg, Russia
ugma-elovik@yandex.ru

Elena Yu. ERMISHINA ORCID ID 0000-0002-0077-7376

PhD in Chemical Sciences, Associate Professor, Department of General Chemistry, Ural State Medical University, Ekaterinburg, Russia
ermishina.e.yu@mail.ru

Svetlana N. SABLINA ORCID ID 0000-0002-1838-3535

Teaching Assistant, Department of Preventive Dentistry and Propedeutics of Dental Disease, Ural State Medical University, Yekaterinburg, Russia
9122541494@mail.ru

Sergei S. GRIGORJEV ORCID ID 0000-0002-8198-0615

Grand PhD in Medical Sciences, Professor, Head of the Department of Therapeutic Dentistry and Propedeutics of Dental Disease, Ural State Medical University, Yekaterinburg, Russia
sergeygrig28@gmail.com

Yulia V. MANDRA ORCID ID 0000-0002-8439-3272

Grand PhD in Medical Sciences, Professor, Professor of the Department of Preventive Dentistry and Propedeutics of Dental Disease, Ural State Medical University, Yekaterinburg, Russia
jamandra@mail.ru

Anatoly S. KOSCHEEV ORCID ID 0000-0003-1004-6785

PhD in Physical and Mathematical Sciences, Associate Professor, Department of Control Systems Modeling, Ural Federal University named after the first President of Russia B.N. Yeltsin, Yekaterinburg, Russia
askoshcheev@yandex.ru

Natalia M. ZHEGALINA ORCID ID 0000-0002-2376-0358

PhD in Medical Sciences, Associate Professor, Department of Therapeutic Dentistry and Propedeutics of Dental Diseases, Ural State Medical University, Yekaterinburg, Russia
nzhegalina@mail.ru

Correspondence address: Svetlana N. SABLINA

29a Tokarey str., Ekaterinburg, Russia, 620028
+7 (912) 6848484
9122541494@mail.ru

For citation:

Elovikova T.M., Ermishina E.Yu., Sablina S.N., Grigorjev S.S., Mandra Y.V., Koscheev A.S., Zhegalina N.M.
KINETICS AND DYNAMICS OF CLEANING EFFICACY, ANTI-INFLAMMATORY AND REMINERALIZING EFFECTS
OF THE NEW NO-SMOKING TOOTHPASTE. *Actual problems in dentistry.* 2023; 3: 37-41. (In Russ.)

© Elovikova T.M. et al., 2023

DOI: 10.18481/2077-7566-2023-19-3-37-41

Received 19.10.2023. Accepted 17.11.2023

Введение

Российская Федерация, по данным ВОЗ, входит в десятку стран с наибольшим количеством курящего населения. Следует отметить, что большинство курильщиков осведомлены о вреде курения, однако злоупотребления табаком не искоренены [6, 11, 17].

Вышеизложенное свидетельствует о целесообразности эффективной профилактики, что могло бы смягчить последствия данной вредной привычки. Из множества зубных паст заслуживают особого внимания пасты, которые способствуют эффективному удалению отложений на зубах, не повреждают эмаль, обеспечивая не только реминерализующий и очищающий, но и противовоспалительный эффект [1–12, 15–17].

Профессиональный интерес для врачей-стоматологов представляет исследование новой зубной пасты «DentaSwiss» Stop Smoking (DSSS), содержащей ряд растительных экстрактов, рекомендованных в период отказа от курения: экстракты солодки, мяты, айра, имбиря, кунжутное масло и масло жожоба. Также в состав данной зубной пасты входят: аквакомплекс глицеросольвата титана (АКГТ), обеспечивающий проведение веществ через слизистую оболочку и пелликулу зуба, реминерализующий компонент Омуадент (частицы карбоната кальция в оболочке гидроксипапата), укрепляющий эмаль зубов.

ЗП DSSS выпускается фабрикой «Свобода» (Москва), имеет сертификат безопасности, инициирует образование коллоидных частиц с инновационной проникающей способностью в твердые ткани зуба и десны [11, 17].

Цель исследования — выявить кинетико-динамические особенности очищающего, реминерализующего и противовоспалительного действия новой зубной пасты против курения.

Материалы и методы исследования

Исследование проведено на кафедре терапевтической стоматологии и пропедевтики стоматологических заболеваний, на кафедре общей химии ФГБОУ ВО УГМУ Минздрава России, на кафедре моделирования управляемых систем ФГАОУ ВО УрФУ. Обследовано 56 добровольца — молодых пациентов (*мужчин* — 26, *женщин* — 30; средний возраст пациентов составил $21,5 \pm 1,75$ лет). Сформировано четыре группы участников по 14 человек: первую группу составили пациенты-курильщики, чистившие зубы ЗП DSSS; вторую группу — пациенты-курильщики, чистившие зубы гигиенической ЗП (плацебо); третью группу — некурящие пациенты, чистившие зубы ЗП DSSS; четвертую группу — некурящие пациенты, чистившие зубы гигиенической ЗП (плацебо) [6, 8, 11].

Зубная паста использовалась пациентами без проведения предварительной профессиональной гигиены

полости рта. Исходные данные каждого участника исследования в дальнейшем служили контролем. Критерии включения: наличие информированного согласия на участие в исследовании, возраст от 18 до 24 лет, наличие не менее 26 зубов в полости рта, отсутствие рецессии десны, отсутствие дефектов твердых тканей зубов в пришеечной области, применение предложенных зубных паст в течение двух недель, отсутствие признаков острого обострения хронического соматического заболевания, отсутствие медицинских противопоказаний. Критерии исключения: отказ от участия в исследовании на любом из его этапов, наркотическая или токсическая зависимость.

Клиническое обследование полости рта включало: анализ жалоб, данных анамнеза, осмотр, определение индекса гигиены Грина–Вермильона (ИГ), КПУ зубов, КПУ поверхностей, состояния СОПР, индекса воспаления десны — РМА (Parma), заполнение карты стоматологического обследования. Проводили исследование смешанной слюны (СС): качественный анализ секрета — характеристика цвета, прозрачности, определение включений, водородного показателя — pH; материалом исследования служила нестимулированная СС. Пациенты не имели никаких медицинских противопоказаний.

Параметры кинетики поступления компонентов ЗП DSSS, содержащих кальций (КК-компонент «функциональный карбонат кальция»), определяли с помощью установки для диффузии. Расчет скорости диффузии суспензии ЗП выполняли через полупроницаемую мембрану из ацетата целлюлозы [2, 6, 8, 11].

Для оценки очищающего действия ЗП DSSS использовали ИГ, реминерализующего действия — КК, противовоспалительного действия — РМА и ИК. На основании динамики изменения индексов, которые определяли при контрольных осмотрах — перед началом исследования, через 7 и 14 дней, осуществляли расчет редукции индексов по стандартной схеме. Оценка органолептических свойств ЗП DSSS проведена методом анкетирования участников исследования по десятибалльной системе:

- 1 балл — «неудовлетворительно»,
- 2 — «почти удовлетворительно»,
- 3 — «удовлетворительно»,
- 4 — «весьма удовлетворительно»,
- 5 — «хорошо»,
- 6 — «весьма хорошо»,
- 7 — «очень хорошо»,
- 8 — «почти хорошо»,
- 9 — «отлично»,
- 10 — «превосходно» [2, 4].

Выявляли реакцию на внешний вид, цвет, вкус, запах и т. д. В ходе исследования все испытуемые использовали зубные щетки средней мягкости. Статистическая обработка проведена с помощью пакета

прикладных программ EXCEL (версия 2007). Данные представлены в виде средних арифметических величин и стандартной ошибки среднего ($M \pm m$). Для установления статистической значимости различий использовался t-распределение Стьюдента. Различия считали значимыми при $p \leq 0,05$ [2–11].

Результаты исследования и их обсуждение

Среднее значение индекса КПУ зубов у обследованных составило $5,5 \pm 1,35$ единиц. Это свидетельствует о *средней* интенсивности кариозного процесса. Выявлено изменение значений ИГ, РМА под воздействием ЗП DSSS в 4-х группах, на протяжении периода исследования — улучшение показателей гигиены рта и воспаления десны ($p \leq 0,05$; рис. 1, 2).

Зубная паста имеет слабощелочную реакцию среды $pH = 7,68 \pm 0,01$, соответственно, это говорит о том, что после чистки зубов данной пастой водородный показатель среды полости рта будет увеличиваться.

Отмечено смещение pH СС в щелочную сторону ($p \leq 0,05$), слабощелочная реакция способствует

реминерализации и укреплению эмали зуба (рис. 3) [4, 6, 8, 11].

Органолептические свойства ЗП DSSS высоко оценены участниками исследования по всем параметрам, среднее значение составило $9,99 \pm 0,01$ балла (рис. 4).

С помощью рассчитанной скорости диффузии оценена кинетика проникновения АКГТ с компонентом Omyadent исследуемой ЗП, скорость диффузии $5,0 \pm 0,12$ мкг/с. Среднее значение коэффициента проницаемости (P) для ЗП DSSS — $255 \pm 0,12$ нм/с, а среднее значение коэффициента диффузии — $10,71 \pm 0,08 \cdot 10^{-11}$ м²/с. ЗП DSSS содержит ряд растительных экстрактов, указанных выше, рекомендованных в период отказа от курения. Эти растительные компоненты способствуют комплексообразованию с КК, образуются коллоидные частицы, составляющие суспензию зубной пасты. Их размеры, по данным расчета, составляют $2,07 \pm 0,17$ нм, соответственно, снижается скорость диффузии кальций-содержащего агрегата.

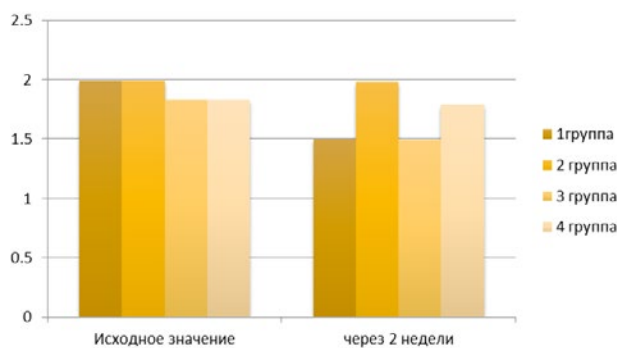


Рис. 1. Динамика изменений ИГ (единицы) у пациентов при использовании ЗП DSSS

Fig. 1. Changes in the Oral Hygiene Index (units) in patients using DentaSwiss Stop Smoking toothpaste

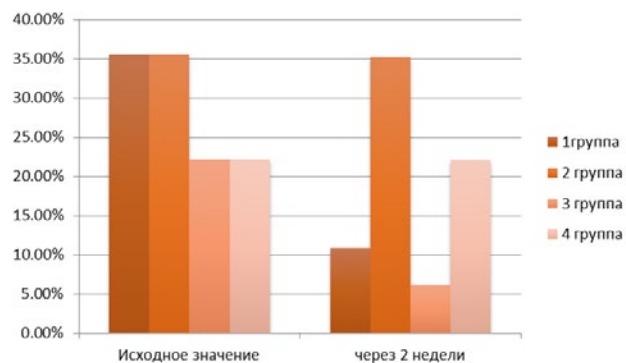


Рис. 2. Динамика изменений РМА (%) у пациентов при использовании ЗП DSSS

Fig. 2. Changes in PMA (%) in patients using DentaSwiss Stop Smoking toothpaste

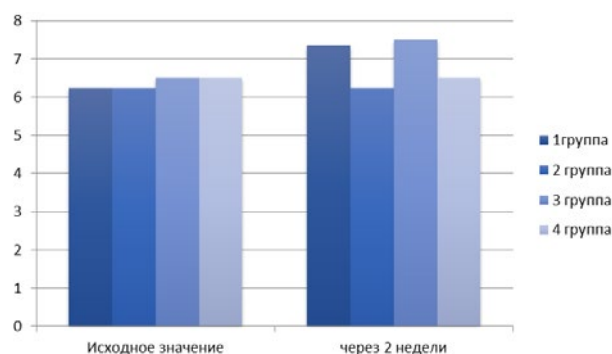


Рис. 3. Динамика изменений pH СС (единицы) у пациентов при использовании ЗП DSSS

Fig. 3. Changes in pH of mixed saliva (units) in patients using DentaSwiss Stop Smoking toothpaste

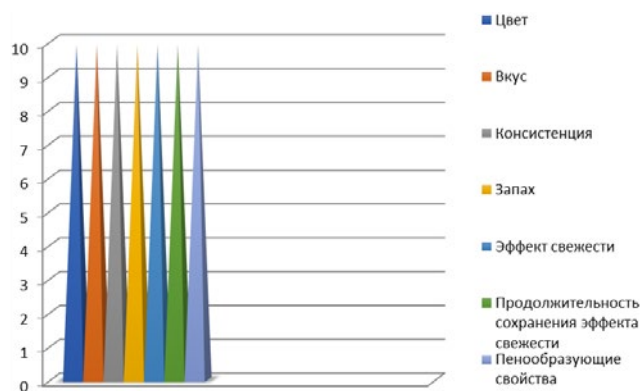


Рис. 4. Оценка органолептических свойств ЗП DSSS (баллы)

Fig. 4. Evaluations of organoleptic properties of DentaSwiss Stop Smoking toothpaste (scores)

Выявлено, что лимитирующей стадией реминерализующего эффекта эмали для ЗП DSSS является диффузия, однако вследствие особой структуры и площади поверхности КК — компонент «функциональный карбонат кальция» — Omyadent протекает с медленной скоростью — $5,0-19,1 \pm 0,1$ мкг/с, обеспечивая эффективную окклюзию (купирование) дентинных канальцев, что способствует восстановлению эмали зуба даже у курильщиков.

Заключение

Исследования применения новой зубной пасты против курения выявили кинетико-динамические

особенности очищающего, противовоспалительного и реминерализующего действия ЗП DSSS — достоверное улучшение индексных показателей, подтвержденное увеличением значений pH. Это способствует увеличению реминерализующих свойств смешанной слюны и восстановлению эмали зубов и у курящих, и у некурящих пациентов молодого возраста, это также актуально и в период отказа от курения при постоянном контроле уровня гигиенического состояния полости рта. Органолептические свойства зубной пасты «DentaSwiss» Stop Smoking высоко оценены участниками исследования по всем параметрам.

Литература/References

1. Бордина Г.Е., Лопина Н.П., Блинова А.В. Состав популярных отбеливающих зубных паст глазами химика. Российский стоматологический журнал. 2020;24(2):79-81. [G.E. Bordina, N.P. Lopina, A.V. Blinova. The composition of popular whitening toothpastes through the eyes of a chemist. Russian Journal of Dentistry. 2020;24(2):79-81. (In Russ.)]. DOI 10.17816/1728-2802-2020-24-2-79-81.
2. Еловицова Т.М., Ермишина Е.Ю. и др. Клинико-лабораторное исследование физико-химических свойств новой зубной пасты с комплексом Hyaluron-Ti forte. Проблемы стоматологии. 2020;16(4):46-50. [T.M. Elovikova, E.Yu. Ermishina et al. Clinical laboratory study of the physicochemical properties of a new domestic toothpaste with Hyaluron-Ti forte complex. Actual Problems in Dentistry. 2020;16(4):46-50. (In Russ.)]. <https://elibrary.ru/item.asp?id=44667776>
3. Еловицова Т.М., Ермишина Е.Ю., Михейкина Н.И. Механизмы восстановительного действия новой лечебно-профилактической зубной пасты. Стоматология. 2016;95(5):32-35. [T.M. Elovikova, E.Yu. Ermishina, N.I. Mikheikina. Mechanisms of reparative action of a new repair and protect toothpaste. Stomatologiya. 2016;95(5):32-35. (In Russ.)]. <https://doi.org/10.17116/stomat201695432-35>
4. Еловицова Т.М., Ермишина Е.Ю., Саблина С.Н., Кошечев А.С. Анализ органолептических свойств нового лечебно-профилактического ополаскивателя отечественного производства. Вятский медицинский вестник. 2022;3(75):38-41. [T.M. Elovikova, E.Yu. Ermishina, S.N. Sablina, A.S. Koscheev. A new therapeutic and prophylactic mouth wash of domestic production. Analysis of organoleptic properties. Vyatka Medical Bulletin. 2022;3(75):38-41. (In Russ.)]. DOI 10.24412/2220-7880-2022-3-38-41.
5. Еловицова Т.М., Ермишина Е.Ю., Уварова Л.В., Кошечев А.С. Решение проблемы повышенной чувствительности дентина: механизмы реминерализации при курсовом использовании зубной пасты с фторидом олова. Стоматология. 2019;98(5):66-71. [T.M. Elovikova, E.Yu. Ermishina, L.V. Uvarova, A.S. Koscheev. The increased sensitivity of dentin: the mechanisms of remineralization using toothpaste with tin fluoride. Stomatologiya. 2019;98(5):66-71. (In Russ.)]. <https://doi.org/10.17116/stomat20199805166>
6. Еловицова Т.М., Ермишина Е.Ю., Кошечев А.С. Анализ воздействия лечебно-профилактической зубной пасты, содержащей бикарбонат и фторид натрия, на состояние органов полости рта при воспалительных заболеваниях пародонта у молодых пациентов (клинико-лабораторное исследование). Пародонтология. 2019;24(1-24(90)):45-51. [T.M. Elovikova, E.Yu. Ermishina, A.S. Koscheev. Analysis of the exposure of the medical-preventive toothpaste containing bicarbonate and sodium fluoride on the status of oral cavity in inflammatory diseases of fabric of parodontium in young patients (clinical and laboratory research). Parodontologiya. 2019;24(1):45-51. (In Russ.)]. DOI 10.25636/PMR.1.2019.1.8.
7. Еловицова Т.М., Ермишина Е.Ю., Саблина С.Н. Инновации индивидуальной гигиены: клинико-лабораторные характеристики новой зубной пасты с гидроксипатитом кальция. Вестник УГМУ. 2021;3(54):50-54. [T.M. Elovikova, E.Yu. Ermishina, S.N. Sablina. Personal hygiene innovations: clinical laboratory characteristics of the new toothpaste with calcium hydroxylapatite. Bulletin of Ural State Medical University. 2021;3(54):50-54. (In Russ.)]. <https://usma.ru/vestnik/innovacii-individualnoy-gigieny-kliniko-laboratornye-karakteristiki-novoj-zubnoj-pasty-s-gidroksiapatitom-kalcija/>
8. Еловицова Т.М., Саблина С.Н., Григорьев С.С. и др. Оценка качественных, количественных и органолептических параметров новой зубной пасты с реминерализующим компонентом. Проблемы стоматологии. 2023;19(1):35-39. [T.M. Elovikova, S.N. Sablina, S.S. Grigoriev et al. Evaluation of qualitative, quantitative and organoleptic properties of new remineralizing toothpaste. Actual Problems in Dentistry. 2023;19(1):35-39. (In Russ.)]. DOI 10.18481/2077-7566-2023-19-1-35-39.
9. Малышев М.Е., Петров А.А., Иорданишвили А.К. Оценка противогерпетической активности зубной пасты с растительными компонентами и ополаскивателей при лечении хронического генерализованного пародонтита. Пародонтология. 2020;25(2):141-147. [M.E. Malyshev, A.A. Petrov, A.K. Iordanishvili. Evaluation of the antiherpetic activity of toothpaste with herbal ingredients and rinses in the treatment of chronic generalized periodontitis. Parodontologiya. 2020;25(2):141-147. (In Russ.)]. DOI 10.33925/1683-3759-2020-25-2-141-147.
10. Орехова Л.Ю., Петров А.А., Лобода Е.С. и др. Функциональное состояние системы микроциркуляторного русла в тканях пародонта у лиц молодого возраста при различных видах курения. Проблемы стоматологии. 2022;18(2):115-122. [L.Yu. Orekhova, A.A. Petrov, E.S. Loboda et al. Functional state of the microcirculatory system in periodontal tissues in young adults with different types of smoking. Actual Problems in Dentistry. 2022;18(2):115-122. (In Russ.)]. DOI 10.18481/2077-7566-2022-18-2-115-122.
11. Петров А.А., Орехова Л.Ю., Лобода Е.С. и др. Изучение уровня осведомленности курящих пациентов молодого возраста в вопросах использования различных средств и методов проведения индивидуальной гигиены полости рта. Институт стоматологии. 2022;3(96):26-28. [A.A. Petrov, L.Yu. Orekhova, E.S. Loboda et al. Study the level of awareness of young smokers regarding the use of various oral hygiene products and methods. The Dental Institute. 2022;3(96):26-28. (In Russ.)]. <https://instom.spb.ru/catalog/article/18066/>
12. Полякова М.А., Бабина К.С., Макеева И.М. и др. Влияние фторидов и гидроксипатита в составе зубных паст на реминерализацию и кислотоустойчивость эмали. Гигиена и санитария. 2019;98(8):885-892. [M.A. Polyakova, K.S. Babina, I.M. Makeeva et al. The effect of fluoride and hydroxylapatite in the composition of toothpastes on the remineralization and acid resistance of enamel. Hygiene and Sanitation. 2019;98(8):885-892. (In Russ.)]. DOI 10.18821/0016-9900-2019-98-8-885-892.
13. Рединова Т.Л., Чикурова Н.В., Губаева В.Р. Клинические показатели воспаления десны при пародонтите у табакозависимых пациентов. Пародонтология. 2023;28(2):105-111. [T.L. Redinova, N.V. Chikurova, V.R. Gubaeva. Clinical indicators of gingival inflammation in smokers with periodontitis. Parodontologiya. 2023;28(2):105-111. (In Russ.)]. DOI 10.33925/1683-3759-2023-28-2-105-111.
14. Сатыго Е.А., Бакулин И.Г., Лимица А.П. Индекс гигиены полости рта и некоторые показатели ротовой жидкости у пациентов с постковидным синдромом при использовании различных зубных паст. Пародонтология. 2021;26(4):301-307. [E.A. Satygo, I.G. Bakulin, A.P. Limina. Oral hygiene and oral fluid indices in patients with post-COVID syndrome using different kinds of toothpastes. Parodontologiya. 2021;26(4):301-307. (In Russ.)]. DOI 10.33925/1683-3759-2021-26-4-301-307.
15. Успенская О.А., Трефилова О.В., Левкович Е.Н. Сравнительная характеристика эффективности зубных паст, имеющих в своем составе кальций и фтор. Эндодонтия Today. 2019;17(4):8-11. [O.A. Uspenskaya, O.V. Trefilova, E.N. Levkovich. Comparative characteristics of the effectiveness of toothpastes containing calcium and fluoride. Endodontics Today. 2019;17(4):8-11. (In Russ.)]. DOI 10.36377/1683-2981-2019-17-4-8-11.

DOI: 10.18481/2077-7566-2023-19-3-42-46
УДК 616-039.77

АНАЛИЗ ОСВОЕНИЯ МАНУАЛЬНЫХ НАВЫКОВ РЕСТАВРАЦИИ МОЛЯРОВ СТАРШЕКУРСНИКАМИ СТОМАТОЛОГИЧЕСКОГО ФАКУЛЬТЕТА

Еловикова Т. М.¹, Саблина С. Н.¹, Григорьев С. С.¹, Мандра Ю. В.¹, Кошечев А. С.², Макерова Н. А.¹, Жегалина Н. М.¹

¹ Уральский государственный медицинский университет, г. Екатеринбург, Россия

² Уральский федеральный университет имени первого Президента России Б. Н. Ельцина, г. Екатеринбург, Россия

Аннотация

Предмет исследования — мануальные навыки при реставрации моляров.

Цель исследования — анализ освоения мануальных навыков реставрации (фантомных моделей) моляров старшекурсниками стоматологического факультета.

Методология. Исследование проведено на кафедре терапевтической стоматологии и пропедевтики стоматологических заболеваний ФГБОУ ВО УГМУ и кафедре моделирования управляемых систем Уральского федерального университета имени первого Президента России Б. Н. Ельцина, г. Екатеринбург. В исследовании приняли участие 54 студента 4–5 курсов стоматологического факультета УГМУ (24 юноши, 30 девушек; средний возраст составил $22,25 \pm 1,75$ лет), которые пломбировали кариозные полости в пяти «фантомных» зубах — удаленных молярах (при I классе по Блэку). В данном исследовании применен метод реставрации моляров на основе модульных технологий, разработанный профессором Л. М. Ломиашивили с соавторами. Для анализа самооценки мануальных навыков при реставрации моляров старшекурсниками проведено анкетирование. Анкета, разработанная нами, состояла из трех блоков, включающих 12 вопросов (параметров), оценка которых производилась в баллах от 1 до 10, где 10 баллов — «полностью удовлетворен», 1 — «совсем не удовлетворен». Блоки вопросов: знание особенностей анатомии зубов, профессиональные навыки студентов, учебно-познавательные мотивы.

Выводы. На основании анализа оценочных критериев и результатов анкетирования выявлено, что освоение мануальных навыков при реставрации моляров старшекурсниками способствует развитию аккуратности, способности к кропотливому труду. Анализ освоения мануальных навыков при реставрации моляров старшекурсниками стоматологического факультета на основании результатов анкетирования показал достаточно высокую самооценку ($p \leq 0,05$).

Ключевые слова: мануальные навыки, восстановление моляров на основе модульных технологий, композиционные реставрации, обучение студентов

Авторы заявили об отсутствии конфликта интересов.

Татьяна Михайловна ЕЛОВИКОВА ORCID ID 0000-0001-8849-8875

д.м.н., профессор, профессор кафедры терапевтической стоматологии и пропедевтики стоматологических заболеваний, Уральский государственный медицинский университет, г. Екатеринбург, Россия
ugma-elovik@yandex.ru

Светлана Николаевна САБЛИНА ORCID ID 0000-0002-1838-3535

ассистент кафедры терапевтической стоматологии и пропедевтики стоматологических заболеваний, Уральский государственный медицинский университет, г. Екатеринбург, Россия
9122541494@mail.ru

Сергей Сергеевич ГРИГОРЬЕВ ORCID ID 0000-0002-8198-0615

д.м.н., профессор, заведующий кафедрой терапевтической стоматологии и пропедевтики стоматологических заболеваний, Уральский государственный медицинский университет, г. Екатеринбург, Россия
sergeygrig28@gmail.com

Юлия Владимировна МАНДРА ORCID ID 0000-0002-8439-3272

д.м.н., профессор, профессор кафедры терапевтической стоматологии и пропедевтики стоматологических заболеваний, Уральский государственный медицинский университет, г. Екатеринбург, Россия
jatandra@mail.ru

Анатолий Сергеевич КОШЕЧЕВ ORCID ID 0000-0003-1004-6785

доцент кафедры моделирования управляемых систем, кандидат физико-математических наук, Уральский федеральный университет имени первого Президента России Б. Н. Ельцина, г. Екатеринбург, Россия
askoshcheev@yandex.ru

Наталья Андреевна МАКЕРОВА ORCID ID 000-0003-0992-7972

к.м.н., доцент кафедры терапевтической стоматологии и пропедевтики стоматологических заболеваний, Уральский государственный медицинский университет, г. Екатеринбург, Россия
n.a.makeroval@yandex.ru

Наталья Максевна ЖЕГАЛИНА ORCID ID 0000-0002-2376-0358

к.м.н., доцент кафедры терапевтической стоматологии и пропедевтики стоматологических заболеваний, Уральский государственный медицинский университет, г. Екатеринбург, Россия
nzhagalina@mail.ru

Адрес для переписки: Светлана Николаевна САБЛИНА

620028, Россия, г. Екатеринбург, ул. Токарей, д. 29а
+7 (912) 6848484
9122541494@mail.ru

Образец цитирования:

Еловикова Т. М., Саблина С. Н., Григорьев С. С., Мандра Ю. В., Кошечев А. С., Макерова Н. А., Жегалина Н. М. АНАЛИЗ ОСВОЕНИЯ МАНУАЛЬНЫХ НАВЫКОВ РЕСТАВРАЦИИ МОЛЯРОВ СТАРШЕКУРСНИКАМИ СТОМАТОЛОГИЧЕСКОГО ФАКУЛЬТЕТА. Проблемы стоматологии. 2023; 3: 42-46.

© Еловикова Т. М. и др., 2023

DOI: 10.18481/2077-7566-2023-19-3-42-46

Поступила 19.10.2023. Принята к печати 13.11.2023

DOI: 10.18481/2077-7566-2023-19-3-42-46

ANALYSIS OF MASTERING MOLAR RESTORATION MANUAL SKILLS BY SENIOR DENTAL STUDENTS

Elovikova T.M.¹, Sablina S.N.¹, Grigorjev S.S.¹, Mandra Y.V.¹, Koscheev A.S.², Makerova N.A.¹, Zhegalina N.M.¹

¹ Ural State Medical University, Yekaterinburg, Russia

² Ural Federal University named after the First President of Russia B.N. Yeltsin, Yekaterinburg, Russia

Annotation

Subject. The subject of this research is manual skills in molar restoration.

Objective. The objective of this research is to analyze the process of mastering manual skills in restoration of phantom molar tooth models by senior dental students.

Methodology. The study was carried out by the Department of Therapeutic Dentistry and Propedeutics of Dental Disease of Ural State Medical University of the Ministry of Health of the Russian Federation together with the Department of Control Systems Modeling, Ural Federal University. The study involved 54 four- and five-year dental students of Ural State Medical University (24 young male adults, 30 young adult women; the average age was 22.25 ± 1.75 years) in a procedure of dental filling of carious cavities in five “phantom” teeth – extracted molars (Black classification was Class I). This research applied the method developed by Prof. Larisa Lomiashvili together with co-authors for molar restoration using modular techniques. To analyze self-assessment of manual skills for molar restoration by senior students the questionnaire was completed. The questionnaire was made up of three blocks including 12 questions (parameters) evaluated using 1 to 10 rating scale survey, the rating being 10 for “fully satisfied”, and 1 for “completely dissatisfied”. The survey questions were divided into the following blocks: understanding of dental anatomical features, professional skills of students, cognitive motivational factors.

Conclusions. The analysis of assessment scores and survey responses showed that mastering manual skills by senior students during a molar restoration procedure promotes their accuracy and ability to work with precision. The analysis of mastering manual skills for molar restoration by dental senior students using the survey responses showed rather high self-assessments ($p \leq 0.05$).

Keywords: manual skills, molar restoration with modular techniques, composite restorations, education of students

The authors declare no conflict of interest.

Tatiana M. ELOVIKOVA ORCID ID 0000-0001-8849-8875

Grand PhD in Medical Sciences, Professor, Professor of the Department of Preventive Dentistry and Propedeutics of Dental Disease, Ural State Medical University, Yekaterinburg, Russia
ugma-elovik@yandex.ru

Svetlana N. SABLINA ORCID ID 0000-0002-1838-3535

Teaching Assistant, Department of Preventive Dentistry and Propedeutics of Dental Disease, Ural State Medical University, Yekaterinburg, Russia
9122541494@mail.ru

Sergei S. GRIGORJEV ORCID ID 0000-0002-8198-0615

Grand PhD in Medical Sciences, Professor, Head of the Department of Therapeutic Dentistry and Propedeutics of Dental Disease, Ural State Medical University, Yekaterinburg, Russia
sergeygrig28@gmail.com

Yulia V. MANDRA ORCID ID 0000-0002-8439-3272

Grand PhD in Medical Sciences, Professor, Professor of the Department of Preventive Dentistry and Propedeutics of Dental Disease, Ural State Medical University, Yekaterinburg, Russia
jamandra@mail.ru

Anatoly S. KOSCHEEV ORCID ID 0000-0003-1004-6785

PhD in Physical and Mathematical Sciences, Associate Professor, Department of Control Systems Modeling, Ural Federal University named after the first President of Russia B.N. Yeltsin, Yekaterinburg, Russia
askoshcheev@yandex.ru

Natalya A. MAKEROVA ORCID ID 0000-0002-0857-6341

PhD in Medical sciences, Associate Professor, Department of Therapeutic Dentistry and Propedeutics of Dental Disease, Ural State Medical University, Yekaterinburg, Russia
n.a.makerova@yandex.ru

Natalia M. ZHEGALINA ORCID ID 0000-0002-2376-0358

PhD in Medical sciences, Associate Professor, Department of Therapeutic Dentistry and Propedeutics of Dental Diseases, Ural State Medical University, Yekaterinburg, Russia
nzhegalina@mail.ru

Correspondence address: Svetlana N. SABLINA

29a Tokarev str., Ekaterinburg, Russia, 620028
+7 (912) 6848484
9122541494@mail.ru

For citation:

Elovikova T.M., Sablina S.N., Grigorjev S.S., Mandra Y.V., Koscheev A.S., Makerova N.A., Zhegalina N.M.

ANALYSIS OF MASTERING MOLAR RESTORATION MANUAL SKILLS BY SENIOR DENTAL STUDENTS. *Actual problems in dentistry*. 2023; 3: 42-46. (In Russ.)

© Elovikova T.M. et al., 2023

DOI: 10.18481/2077-7566-2023-19-3-42-46

Received 19.10.2023. Accepted 13.11.2023

Введение

В процессе обучения на стоматологическом факультете для каждого студента важно приобретение мануальных навыков, которые требуются для успешного развития в будущей профессиональной деятельности. Подготовка специалистов-стоматологов в период обучения в медицинском университете подразумевает формирование ответственной и профессионально компетентной личности [2–7, 12, 20].

При освоении специальности врача-стоматолога-терапевта одной из важных задач считается умение творчески и профессионально грамотно подойти к процессу пломбирования и реставрации зубов. Это актуальная проблема и для врачей, и для студентов стоматологического факультета [1, 4–6, 8–21].

В процессе освоения студентом навыков технологии построения моляров целесообразно понять принцип реставрации зуба как органа, уникальность его структуры и особенности его правильного функционирования [2–6, 8–10].

Развитие мануальных навыков предусматривает практико-ориентированное обучение студентов-стоматологов с использованием современных технологий препарирования, пломбирования и реставрации зубов, активную деятельность каждого обучающегося при решении профессиональных задач терапевтической стоматологии. Триада «Знания — Умения — Навыки» пополняется новой составляющей: «Знания — Умения — Навыки — Опыт деятельности» [7, 12, 20, 21].

Цель исследования — анализ освоения мануальных навыков реставрации (фантомных моделей) моляров старшекурсниками стоматологического факультета.

Материалы и методы исследования

Исследование проведено на кафедре терапевтической стоматологии и протезистики стоматологических заболеваний ФГБОУ ВО УГМУ и кафедре моделирования управляемых систем Уральского федерального университета имени первого Президента России Б. Н. Ельцина, г. Екатеринбург. В исследовании приняли участие 54 студента 4–5 курсов стоматологического факультета УГМУ (24 юноши, 30 девушек; средний возраст составил $22,25 \pm 1,75$ лет), которые пломбировали кариозные полости в пяти «фантомных» зубах — удаленных молярах (при I классе по Блэку).

На практическом занятии студент работает в учебном стоматологическом кабинете, на рабочем месте врача-стоматолога, препарируя «фантомный зуб». Во время обучения применяется техника работы с ассистентом, т. е. в «четыре руки». Следует отметить использование обязательных «критериев освоения применения практических навыков»:

- 1) подготовка рабочего места,
- 2) соблюдение техники безопасности,

- 3) соблюдение гигиенических норм, принципов асептики и антисептики,

- 4) выбор необходимых стерильных инструментов и материалов для проведения манипуляции,

- 5) правильность и последовательность их применения,

- 6) по окончании практической работы студенты «сдают» рабочие места дежурному и медсестре кабинета.

Таким образом, студенты получают и навыки эргономичной работы, что позволяет осуществлять лечение различных стоматологических заболеваний, прежде всего кариеса зубов и его осложнений методом прямых реставраций [2, 4, 6].

В нашем исследовании использовался метод восстановления твердых тканей на основе модульных технологий, разработанный профессором Л. М. Ломиашвили с соавторами [2, 4, 6, 8–10].

Данный принцип способен обеспечивать построение правильных морфофункциональных форм моляров с использованием композитного пломбировочного материала. Студенты на практическом занятии при пломбировании кариозной полости последовательно и объемно воссоздавали анатомию моляров: центральную фиссуру, фиссуры 2-го и 3-го порядков, отмечали основные гребни — применялась модульная технология реставрации, послонно наносили композит в форме структурной единицы — «клыка», используя 4 основных модуля-одонтомера. Модули старались располагать «стремящимися к центральный фиссуре». Оставшееся пространство заполняли композитом в соответствии с анатомией коронковой части зуба [9, 10].

Для анализа самооценки мануальных навыков реставрации моляров старшекурсниками проведено анкетирование. Критерии включения: добровольное согласие студентов, их заинтересованность в участии, возраст 20–25 лет [2, 6]. Анкета, разработанная нами, состояла из трех блоков, включающих 12 вопросов (параметров), оценка которых производилась в баллах от 1 до 10, где 10 баллов — полностью удовлетворен, 1 — совсем не удовлетворен. Блоки вопросов: знание особенностей анатомии зубов, профессиональные навыки студентов, учебно-познавательные мотивы [2, 6, 7].

Для оценки качества формирования мануальных навыков реставрации моляров *сразу же после изготовления конструкции* использованы критерии, предложенные профессором А. В. Митрониным с соавторами в нашей модификации, составленные на основе параметров: форма, цвет, морфология поверхности, краевая адаптация [15, 16].

Статистическая обработка результатов проведена на персональном компьютере с помощью пакета прикладных программ «Statistica 6.0» и пакета прикладных программ EXCEL, Vortex 5.0. Данные представлены в виде средних арифметических величин

и стандартной ошибки среднего ($M \pm m$). Для установления достоверности различий использовалось t -распределение Стьюдента. Различия считали достоверными при $p \leq 0,05$ [2–6].

Результаты исследования и их обсуждение

Результаты исследования показали, что студенты на этапах препарирования и пломбирования кариозных полостей при работе с «фантомными» зубами (удаленными зубами) формируют 4 основных модуля-одонтомера, которые стараются располагать «стремящимися к центральной фиссуре»; оставшееся пространство, согласно технологии, заполняют композитом в соответствии с анатомией коронковой части моляра [8–10]. Промежуточные результаты работы старшекурсников — пломбирование и реставрации окклюзионной поверхности моляров [110] запечатлены во время практического занятия на кафедре (рис. 1–3).

Анализ результатов анкетирования старшекурсников показал, что в процессе проведения реставрации моляров респонденты отмечают интеллектуальное удовольствие в 90% случаев. Самооценка мануальных навыков реставрации студентами в среднем составила $8,72 \pm 1,25$ балла (рис. 3). Параметры «самооценка знаний о строении зубов» и «умение правильно восстанавливать форму отсутствующих твердых тканей зубов» оценены участниками анкетирования на $8,2 \pm 0,95$ балла. Параметр проведение реставрации «способствует развитию мануальных навыков» составил $8,4 \pm 0,9$ балла, а «способствует развитию способности восприятия форм в пространстве» — $8,70 \pm 0,75$ балла. Параметр «реставрация моляров помогает по-новому, детально, взглянуть на структуру зуба» оценен на $7,4 \pm 1,8$ балла, а «освоение мануальных навыков реставрации моляров помогает определить важнейшие анатомические характеристики зуба и открывает глаза на сложную форму зуба» оценен достаточно высоко — на $9,25 \pm 0,25$ балла, тогда как «помогает улучшить профессиональные качества будущего врача» оценено на $7,6 \pm 0,5$ балла. Параметр «применять полученные навыки в профессиональной деятельности» составил $8,7 \pm 0,35$ балла, а «освоение мануальных навыков реставрации моляров способствует обеспечению успешности в будущей профессиональной деятельности» и «развитию аккуратности, способности к кропотливому труду» оценены на $9,5 \pm 0,30$ балла. Это свидетельствует о «сильных профессиональных мотивах» и положительно влияет на учебную деятельность (рис. 4).

Графическое отображение критериев оценки качества освоения мануальных навыков пломбирования и реставрации моляров старшекурсниками стоматологического факультета на основании ряда оценочных критериев (параметры оценки в баллах: форма, цвет, морфология поверхности, краевая адаптация) продемонстрировано на диаграмме (рис. 5).

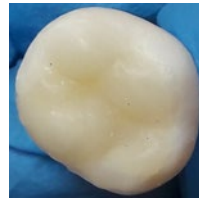


Рис. 1. Фото реставрации окклюзионной поверхности моляра

Fig. 1. Image of the molar occlusal surface produced by restoration

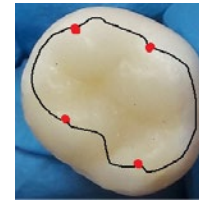


Рис. 2. Выделение вершечек бугров и окклюзионной поверхности моляра

Fig. 2. Marked cusp ridges and the molar occlusal surface

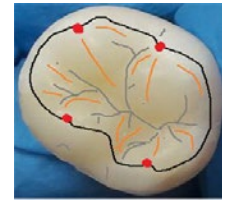


Рис. 3. Разметка фиссур, гребней и валиков окклюзионной поверхности моляра

Fig. 3. Marked fissures, cusps and grooves of the molar occlusal surface

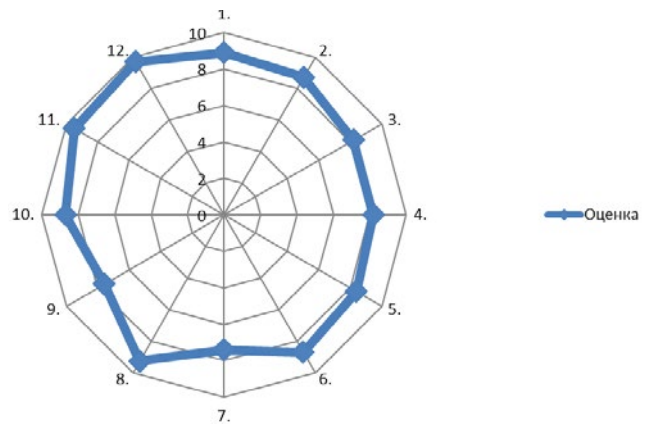


Рис. 4. Графическая интерпретация параметров анкетирования старшекурсников по самооценке проведения реставрации моляров

Fig. 4. Graphical representation of senior student self-assessment survey results on molar restoration procedure

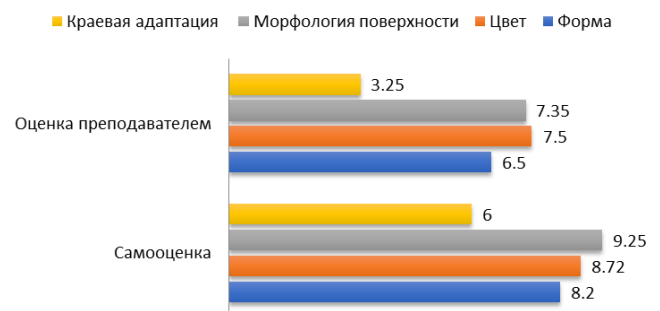


Рис. 5. Графическое отображение критериев оценки мануальных навыков реставрации моляров старшекурсниками стоматологического факультета на основании ряда оценочных критериев

Fig. 5. Graphical representation of assessment scores for manual skills in molar restoration by senior dental students based on several evaluation criteria

Авторский метод профессора Л. М. Ломиашвили с соавт. дает возможность на практическом занятии последовательно и объемно воссоздать анатомию зуба — моляра на модели. Это способствует развитию и совершенствованию мануальных навыков и пространственного восприятия у старшекурсников стоматологического факультета. Однако следует отметить, что наиболее трудной задачей по критериям оценки качества освоения мануальных навыков пломбирования при реставрации моляров старшекурсниками является формирование и моделирование зоны зуба, «стремящейся к фиссуре», а также ее краевая адаптация.

Заключение

Анализ освоения мануальных навыков реставрации моляров старшекурсниками стоматологического

факультета на основании результатов анкетирования показал достаточно высокую самооценку ($p < 0,05$). Применение модульной технологии реставрации моляров в обучении студентов-стоматологов ведет к усвоению теоретических положений, освоению и развитию мануальных навыков, формированию умений, навыков и опыта деятельности, что важно в подготовке конкурентоспособного врача в будущем.

На основании анализа оценочных критериев и результатов анкетирования выявлено, что освоение мануальных навыков реставрации моляров старшекурсниками способствует развитию у них аккуратности и способности к кропотливому труду. Это поможет добиваться высоких результатов в дальнейшей практической деятельности стоматолога.

Литература/References

- Болдырев Ю.А., Мандра Ю.В. Социальная значимость эстетико-функциональной реставрации зубов прямым и непрямым способами. Проблемы стоматологии. 2017;13(4):3-8. [Yu.A. Boldyrev, Yu.V. Mandra. The social importance of aesthetic and functional restoration of teeth with direct and indirect way. Actual Problems in Dentistry. 2017;13(4):3-8. (In Russ.)]. DOI 10.18481/2077-7566-2017-13-4-3-8.
- Еловикова Т.М., Григорьев С.С., Кошечев А.С. Оценка навыков эстетического моделирования зубов старшекурсниками стоматологического факультета. Вестник Уральского государственного медицинского университета. 2020;1-2:16-19. [T.M. Elovikova, S.S. Grigoriev, A.S. Koscheev. Assessment of skills of aesthetic modeling of teeth by senior students of the dental faculty. Bulletin of Ural State Medical University. 2020;1-2:16-19. (In Russ.)]. https://elib.usma.ru/bitstream/usma/2126/1/usmu_vestnik_2020_1-2_003.pdf
- Еловикова Т.М., Григорьев С.С., Саблина С.Н. и др. Профессионально ориентированный подход личностного развития студентов-стоматологов на клинической кафедре: качество выполнения профессиональной гигиены полости рта. Проблемы стоматологии. 2019;15(4):177-184. [T.M. Elovikova, S.S. Grigoriev, S.N. Sablina et al. Professionally-oriented approach to personal development of dental students of the Clinical Department: quality of professional oral hygiene. Actual Problems in Dentistry. 2019;15(4):177-184. (In Russ.)]. DOI 10.18481/2077-7566-2019-15-4-177-184.
- Еловикова Т.М., Кошечев А.С., Мафия Е.С. Прямые реставрации зубов как фактор возникновения окклюзионных нарушений и заболеваний пародонта. Проблемы стоматологии. 2014;4:15-20. [T.M. Elovikova, A.S. Koscheev, E.S. Mahyenia. Direct restoration of teeth in the development of occlusal disorders and diseases of parodont. Actual Problems in Dentistry. 2014;4:15-20. (In Russ.)]. <https://cyberleninka.ru/article/n/pryamye-restavratsii-zubov-kak-faktor-vozniknoveniya-okklyuzionnyh-narusheniy-i-zabolevaniy-parodonta>
- Еловикова Т.М., Саблина С.Н., Григорьев С.С., Мандра Ю.В. Анализ стратегии восприятия полотен уральских художников студентами-стоматологами и ее роли в художественно-эстетическом просвещении и воспитании. Cathedra-Кафедра. Стоматологическое образование. 2021;78:60-63. [T.M. Elovikova, S.N. Sablina, S.S. Grigoriev, Yu.V. Mandra. Studying the strategy on dental students' perception of artworks by Ural artists and the role of this strategy in artistic and aesthetic development and education. Cathedra-Dental Education. 2021;78:60-63 (In Russ.)]. https://elib.usma.ru/bitstream/usma/11075/1/NP_2021_013.pdf
- Еловикова Т.М., Саблина С.Н., Кошечев А.С. Формирование умений и навыков пломбирования, реставрации и модульной технологии построения верхних моляров студентами 3 курса стоматологического факультета. Вестник УГМУ. 2022;2(57):68-76. [T.M. Elovikova, S.N. Sablina, A.S. Koscheev. Formation of competences and skills in third-year students of dental faculties for filling, restoration and modular approach to build-up of maxillary molars. Bulletin of Ural State Medical University. 2022;2(57):68-76. (In Russ.)]. <http://elib.usma.ru/handle/usma/15410>
- Лампусова В.Б., Орехова Л.Ю., Шаламай Л.И. Учебная мотивация студентов-стоматологов старших курсов. Ученые записки СПбГУ им. акад. И.П. Павлова. 2019;26(4):34-39. [V.B. Lampusova, L.Yu. Orekhova, L.I. Shalamay. Educational motivation of the senior students of dental faculty. The Scientific Notes of the Pavlov University. 2019;26(4):34-39. (In Russ.)]. DOI 10.24884/1607-4181-2019-26-4-34-39.
- Ломиашвили Л.М., Михайловский С.Г., Погадаев Д.В., Золотова Л.Ю. Изучение анатомо-топографических особенностей тканей зубов с целью достижения достойных результатов моделирования в эстетической стоматологии. Институт стоматологии. 2019;3(84):110-113. [L.M. Lomiashvili, S.G. Mikhailovsky, D.V. Pogadaev, L.Yu. Zolotova. Studying of anatomical and topographical peculiarities of dental tissues aimed at the achievement of good results in dentition modeling in esthetic dentistry. The Dental Institute. 2019;3(84):110-113. (In Russ.)]. <https://elibrary.ru/item.asp?id=40872552>
- Ломиашвили Л.М., Погадаев Д.В., Михайловский С.Г. и др. Зуб как гармоничный объект, созданный природой. Клиническая стоматология. 2020;2(94):13-17. [L.M. Lomiashvili, D.V. Pogadaev, S.G. Mikhailovsky et al. Tooth as a harmonious object created by nature. Clinical Dentistry. 2020;2(94):13-17. (In Russ.)]. DOI 10.37988/1811-153X_2020_2_13.
- Ломиашвили Л.М., Хорольский Е.В., Погадаев Д.В., Михайловский С.Г. Изучение морфологии зубов с помощью фотографий (часть 2, начало см. в № 72-73). Cathedra-Кафедра. Стоматологическое образование. 2020;74:36-38. [L.M. Lomiashvili, D.V. Khorolsky, D.V. Pogadaev, S.G. Mikhailovsky. Studying tooth morphology using photographs (part 2, see the beginning in Nos. 72-73). Cathedra-Dental Education. 2020;74:36-38. (In Russ.)]. <https://elibrary.ru/item.asp?id=45584598>
- Ломиашвили Л.М., Мастерова И.В., Николаев А.И. и др. Оценка врачами-стоматологами необходимости фундаментального изучения дентальной анатомии и моделирования зубов (опыт социологической экспертизы). Институт стоматологии. 2020;4(89):14-17. [L.M. Lomiashvili, I.V. Masterova, S.I. Nikolaev et al. Dentists assessment of the need for fundamental study of dental anatomy and dental modeling (experience of sociological expertise). The Dental Institute. 2020;4(89):14-17. (In Russ.)]. <https://elibrary.ru/item.asp?id=44287034>
- Луцкая И.К., Новак Н.В. Планирование реставраций в эстетической стоматологии. Стоматология. Эстетика. Инновации. 2020;4(2):189-197. [I.K. Lutskaia, N.V. Novak. The importance of the planning stage in the aesthetic restoration of teeth. Dentistry. Aesthetic. Innovations. 2020;4(2):189-197. (In Russ.)]. DOI 10.34883/PI.2020.4.2.008.
- Луцкая И.К. Техника работы фотоотверждаемыми композитами: моделирование окклюзионной поверхности. Современная стоматология. 2022;3(88):16-21. [I.K. Lutskaia. Technique for working with photocurable composites: modeling of the occlusal surface. Sovremennaya Stomatologiya. 2022;3(88):16-21. (In Russ.)]. <https://elibrary.ru/item.asp?id=49750241>
- Митронин А.В., Гришин С.Ю., Останина Д.А. Достоверность оценки качества эстетической реставрации зубов: объективный или субъективный подход? Эндодонтия Today. 2018;16(4):40-45. [A.V. Mitronin, S.Yu. Grishin, D.A. Ostanina. Reliability assessment of the aesthetic restoration quality: objective or subjective approach? Endodontics Today. 2018;16(4):40-45. (In Russ.)]. <https://doi.org/10.25636/PMP.2.2018.4.9>
- Митронин А.В., Гришин С.Ю. Критерии оценки качества эстетической реставрации зуба. Cathedra-Кафедра. Стоматологическое образование. 2011;37:52-54. [A.V. Mitronin, S.Yu. Grishin. Assessment criteria for the aesthetic tooth restoration. Cathedra-Dental Education. 2011;37:52-54. (In Russ.)]. <https://elibrary.ru/item.asp?id=23021253>
- Новак Н.В. Дефекты эстетических реставраций. Стоматология. Эстетика. Инновации. 2020;4(1):53-64. [N.V. Novak. Defective aesthetic restorations. Dentistry. Aesthetic. Innovations. 2020;4(1):53-64. (In Russ.)]. DOI 10.34883/PI.2020.4.1.005.
- Новак Н.В., Луцкая И.К. Обучение воспроизведению формы зубов. Стоматология. Эстетика. Инновации. 2022;6(3):280-291. [N.V. Novak, I.K. Lutskaia. Teaching reproduction of teeth forms. Dentistry. Aesthetic. Innovations. 2022;6(3):280-291. (In Russ.)]. DOI 10.34883/PI.2022.6.3.007.
- Погадаев Д.В. Восковое моделирование зубов на основе модульных технологий. Проблемы стоматологии. 2022;18(2):152-156. [D.V. Pogadaev. Dental wax modeling based on modular technologies. Actual problems in Dentistry. 2022;18(2):152-156. (In Russ.)]. DOI 10.18481/2077-7566-2022-18-2-152-156.
- Фелькер Е.В., Ячменева Л.А., Бароян М.А. и др. Симуляционные технологии обучения в современном стоматологическом образовании: анализ мнений студентов. Перспективы науки и образования. 2020;5(47):135-146. [E.V. Felker, L.A. Yachmeneva, M.A. Baroyan et al. Simulation learning technologies in modern dental education: analysis of students' opinions. Perspectives of Science and Education. 2020;5(47):135-146. (In Russ.)]. DOI 10.32744/pse.2020.5.9.
- Шемонаев В.И., Машков А.В., Патрушев А.С. Влияние рельефа окклюзионных поверхностей зубов на эффективность жевания. Стоматология. 2019;98(S1):59. [V.I. Shemonayev, A.V. Mashkov, A.P. Patrushev. The impact of occlusal relief on chewing efficiency. Dentistry. 2019;98(S1):59. (In Russ.)]. <https://elibrary.ru/item.asp?id=4406938>

DOI: 10.18481/2077-7566-2023-19-3-47-52
УДК 616.31+616.126-002

ИНФЕКЦИОННЫЙ ЭНДОКАРДИТ В ПРАКТИКЕ ВРАЧА-СТОМАТОЛОГА: КЛИНИЧЕСКИЙ СЛУЧАЙ

Закроева А. Г.¹, Еловицова Т. М.¹, Саблина С. Н.¹, Дорохина К. Р.¹,
Григорьев С. С.¹, Фоминых М. И.¹, Кощев А. С.²

¹ Уральский государственный медицинский университет, г. Екатеринбург, Россия

² Уральский федеральный университет имени первого Президента России Б. Н. Ельцина, г. Екатеринбург, Россия

Аннотация

Предмет исследования — инфекционный эндокардит.

Цель исследования — описание клинического случая в амбулаторно-поликлинических условиях на приеме у врача-стоматолога-терапевта (пародонтолога).

Методология. Инфекционный эндокардит — одно из самых тяжелых заболеваний сердечно-сосудистой системы с высокой летальностью, которая зависит от локализации и характера поражения, стадии процесса, вида возбудителя, сроков начала антибактериальной терапии, сопутствующих заболеваний, тяжести осложнений, проведения оперативного лечения и других обстоятельств. В России сохраняется высокая доля инфекционного эндокардита, связанного с внутривенным употреблением психоактивных веществ. Основой постановки диагноза «инфекционный эндокардит» являются клинические данные, методы визуализации сердца и микробиологическая диагностика. Входные ворота инфекции удается установить только приблизительно в 30% случаев. При этом по-прежнему в числе факторов, предшествующих началу заболевания, большую долю занимают стоматологические манипуляции, инфекции кожи и мочевыводящих путей. При адекватном лечении удается добиться выздоровления более 70% больных с инфекционным эндокардитом.

Выводы. В данной работе представлены клинические проявления в полости рта у пациентки с инфекционным эндокардитом. Наличия специфических симптомов инфекционного эндокардита, на основании которых врач-стоматолог может поставить предварительный диагноз и направить пациента к специалисту — кардиологу, ревматологу для обследования и лечения, не выявлено. Следует отметить необходимость выполнения у пациентки комплексного лечения пародонтита, санации полости рта, проведения динамического наблюдения, поддерживающей терапии у пародонтолога и ежеквартальной профессиональной гигиены полости рта, что должно значительно повысить качество и продолжительность жизни пациентки.

Ключевые слова: инфекционный эндокардит, заболевания пародонта, стоматологический статус пациентов с коморбидной патологией, антикоагулянтная терапия, варфарин

Авторы заявили об отсутствии конфликта интересов.

Алла Геннадьевна ЗАКРОЕВА ORCID ID 0000-0003-4839-4427

д.м.н., зав. кафедрой пропедевтики внутренних болезней, Уральский государственный медицинский университет, г. Екатеринбург, Россия
Zakroeva.alla@mail.ru

Татьяна Михайловна ЕЛОВИЦОВА ORCID ID 0000-0001-8849-8875

д.м.н., профессор, профессор кафедры терапевтической стоматологии и пропедевтики стоматологических заболеваний, Уральский государственный медицинский университет, г. Екатеринбург, Россия
ugma-elovik@yandex.ru

Светлана Николаевна САБЛИНА ORCID ID 0000-0002-1838-3535

ассистент кафедры терапевтической стоматологии и пропедевтики стоматологических заболеваний, Уральский государственный медицинский университет, г. Екатеринбург, Россия
9122541494@mail.ru

Ксения Родионовна ДОРОХИНА ORCID ID 0000-0003-4678-1087

ассистент кафедры факультетской терапии и гериатрии, Уральский государственный медицинский университет, г. Екатеринбург, Россия
kd-ds@mail.ru

Сергей Сергеевич ГРИГОРЬЕВ ORCID ID 0000-0002-8198-0615

д.м.н., профессор, зав. кафедрой терапевтической стоматологии и пропедевтики стоматологических заболеваний, Уральский государственный медицинский университет, г. Екатеринбург, Россия
sergeygrig28@gmail.com

Мария Игоревна ФОМИНЫХ ORCID ID 0000-0001-5906-9895

к.м.н., доцент кафедры факультетской терапии и гериатрии, Уральский государственный медицинский университет, г. Екатеринбург, Россия
therapy.fominykh@gmail.com

Анатолий Сергеевич КОЩЕВ ORCID ID 0000-0003-1004-6785

доцент кафедры моделирования управляемых систем, кандидат физико-математических наук, Уральский федеральный университет имени первого Президента России Б. Н. Ельцина, г. Екатеринбург, Россия
askoshcheev@yandex.ru

Адрес для переписки: Светлана Николаевна САБЛИНА

620028, г. Екатеринбург, ул. Токарей, д. 29а

+7 (912) 6848484

9122541494@mail.ru

Образец цитирования:

Закроева А. Г., Еловицова Т. М., Саблина С. Н., Дорохина К. Р., Григорьев С. С., Фоминых М. И., Кощев А. С.

ИНФЕКЦИОННЫЙ ЭНДОКАРДИТ В ПРАКТИКЕ ВРАЧА-СТОМАТОЛОГА: КЛИНИЧЕСКИЙ СЛУЧАЙ. Проблемы стоматологии. 2023; 3: 47-52.

© Закроева А. Г. и др., 2023

DOI: 10.18481/2077-7566-2023-19-3-47-52

Поступила 10.10.2023. Принята к печати 10.11.2023

DOI: 10.18481/2077-7566-2023-19-3-47-52

INFECTIVE ENDOCARDITIS IN DENTAL PRACTICE: A CASE STUDY

Zakroeva A.G.¹, Elovikova T.M.¹, Sablina S.N.¹, Dorokhina K.R.¹,
Grigorjev S.S.¹, Fominykh M.I.¹, Koscheev A.S.²

¹ Ural State Medical University, Yekaterinburg, Russia

² Ural Federal University named after the First President of Russia B.N. Yeltsin, Yekaterinburg, Russia

Annotation

Subject. The subject of this case report is infective endocarditis.

Objective. The objective is to describe a clinical case under outpatient-polyclinic conditions at the dentist's (periodontist's) office.

Methodology. Infective endocarditis is one of the most severe coronary vascular diseases associated with high mortality affected by the area and characteristics of infection, the phase of development, the type of a causative agent, the time to start antibacterial therapy, coexisting diseases, the extent of sequelae, surgical treatment and other circumstances. The frequency of infective endocarditis in Russia keeps high prevalence rates caused by the domestic use of psychoactive drugs. The basis of diagnosis of infective endocarditis is clinical data, cardiac imaging tests and microbiological diagnostics. When the routes the infection can enter the body are asserted, it is successful in only about 30% cases. With this, the predisposing factors of the disease still include mostly dental manipulations, skin infections and urinary tract infections. Following the appropriate treatment, more than 70% patients with infective endocarditis achieve recovery.

Conclusions. This case report presents clinical manifestations in the oral cavity of a patient with infective endocarditis. The patient did not exhibit specific symptoms of infective endocarditis serving as the basis for the preliminary dental diagnosis and sending the patient to a cardiologist, rheumatologist for examination and treatment. It should be noted that the patient needs the complex treatment of periodontitis, oral cavity sanitation, the case follow-up, supportive periodontal therapy and professional oral hygiene on a quarterly basis. These all can significantly improve the patient's quality of life and longevity.

Keywords: *infective endocarditis, periodontal diseases, dental status in patients with comorbid pathology, anticoagulant therapy, warfarin*

The authors declare no conflict of interest.

Alla G. ZAKROEVA ORCID ID 0000-0003-4839-4427

Grand PhD in Medical Sciences, Head of the Department of Propedeutics of Internal Diseases, Ural State Medical University, Yekaterinburg, Russia
Zakroeva.alla@mail.ru

Tatiana M. ELOVIKOVA ORCID ID 0000-0001-8849-8875

Grand PhD in Medical Sciences, Professor, Professor of the Department of Preventive Dentistry and Propedeutics of Dental Disease, Ural State Medical University, Yekaterinburg, Russia
ugma-elovik@yandex.ru

Svetlana N. SABLINA ORCID ID 0000-0002-1838-3535

Teaching Assistant, Department of Preventive Dentistry and Propedeutics of Dental Disease, Ural State Medical University, Yekaterinburg, Russia
9122541494@mail.ru

Ksenya R. DOROKHINA ORCID ID 0000-0003-4678-1087

Teaching Assistant, Department of Faculty Therapy and Geriatrics, Ural State Medical University, Yekaterinburg, Russia
kd-ds@mail.ru

Sergei S. GRIGORJEV ORCID ID 0000-0002-8198-0615

Grand PhD in Medical Sciences, Professor, Head of the Department of Therapeutic Dentistry and Propedeutics of Dental Disease, Ural State Medical University, Yekaterinburg, Russia
sergeygrig28@gmail.com

Maria I. FOMINYKH ORCID ID 0000-0001-5906-9895

PhD in Medical Sciences, Associate Professor, Department of the Faculty Therapy and Geriatrics, Ural State Medical University, Ekaterinburg, Russia
therapy.fominykh@gmail.com

Anatoly S. KOSCHEEV ORCID ID 0000-0003-1004-6785

PhD in Physical and Mathematical Sciences, Associate Professor, Department of Control Systems Modeling, Ural Federal University named after the first President of Russia B.N. Yeltsin, Yekaterinburg, Russia
askoshcheev@yandex.ru

Correspondence address: Svetlana N. SABLINA

29a Tokarey str., Ekaterinburg, 620028
+7 (912) 6848484
9122541494@mail.ru

For citation:

Zakroeva A.G., Elovikova T.M., Sablina S.N., Dorokhina K.R., Grigorjev S.S., Fominykh M.I., Koscheev A.S.

INFECTIVE ENDOCARDITIS IN DENTAL PRACTICE: A CASE STUDY. *Actual problems in dentistry.* 2023; 3: 47-52. (In Russ.)

© Zakroeva A.G. et al., 2023

DOI: 10.18481/2077-7566-2023-19-3-47-52

Received 10.10.2023. Accepted 10.11.2023

Введение

Инфекционный эндокардит (ИЭ) — инфекционно-воспалительное заболевание эндокарда клапанных структур, пристеночного эндокарда и внутрисердечных искусственных устройств, обусловленное инвазией микроорганизмами (бактериями, грибами), с развитием полипозно-язвенного поражения структур сердца, протекающее с системным воспалением, прогрессирующей сердечной недостаточностью, тромбогеморрагическими и иммунокомплексными внесердечными проявлениями. Несмотря на усовершенствование диагностики, достигнутые успехи в лечении и профилактике, ИЭ остается заболеванием с неблагоприятным прогнозом [1–4].

ИЭ ассоциируется с частым развитием тяжелых осложнений и высокой смертностью. Рост заболеваемости ИЭ связан с увеличением числа кардиохирургических вмешательств по поводу пороков сердца, установки внутрисердечных устройств (электрокардиостимуляторов, имплантируемых кардиовертеров-дефибрилляторов, устройств для ресинхронизирующей терапии), в связи с чем ИЭ все чаще диагностируют у лиц старшего возраста. При этом в России сохраняется высокая доля ИЭ, связанного с внутривенным употреблением психоактивных веществ. Основой постановки диагноза ИЭ являются клинические данные, методы визуализации сердца и микробиологическая диагностика. Входные ворота инфекции удается установить только приблизительно в 30% случаев. При этом по-прежнему в числе факторов, предшествующих началу заболевания, большую долю занимают стоматологические манипуляции, инфекции кожи и мочевыводящих путей [7–9].

При выборе схемы режима антибиотикотерапии ИЭ принято руководствоваться положениями, изложенными в соответствующих разделах международных национальных согласительных документов. В них также подчеркивается роль профилактики ИЭ у пациентов высокого риска, подвергающихся ряду стоматологических манипуляций. Так, описана бессимптомная повторяющаяся бактериемия во время чистки зубов, во время использования зубных нитей, жевания резинки (особенно у пациентов без санации полости рта), а также вызванная микробиотой ротовой полости, что обуславливает актуальность контроля состояния полости рта у пациентов, входящих в группу риска развития ИЭ [9].

Считается, что выраженная, но однократная бактериемия при стоматологических вмешательствах в меньшей степени способствует развитию ИЭ у пациентов высокого риска. На сегодня назначение антибиотикопрофилактики при стоматологических вмешательствах рекомендуется только при манипуляциях в «гингивальной или периапикальной зонах зуба» или при перфорации слизистой обо-

лочкой ротовой полости у пациентов высокого риска [2, 4–11].

Пациентам низкого и умеренного риска развития ИЭ после любых стоматологических вмешательств, независимо от их тяжести, проведение антибиотикопрофилактики не рекомендуется. При этом, по ряду исследований, плановая санация полости рта при высоком риске инфекционного эндокардита рекомендована дважды в год, пациентам умеренного риска санацию полости рта необходимо проводить один раз в год, причем показания необходимо обсуждать индивидуально [9–14].

Стоит подчеркнуть, что врачи-стоматологи недостаточно осведомлены о вопросах АБП ИЭ у своих пациентов, в связи с чем важность гигиены полости рта часто недостаточно полно доводится до больных не только умеренного, но и высокого риска, что свидетельствует об актуальности данной проблемы. Вышеизложенное определило цель данной работы. Подходы к лечению и профилактике ИЭ регламентируются порядками оказания медицинской помощи РФ с учетом клинических рекомендаций 2021 г., разработанных профессиональными ассоциациями кардиологов, кардиохирургов, терапевтов и некоторых других специалистов [15–19].

Цель исследования — описание клинического случая в амбулаторно-поликлинических условиях на приеме у врача-стоматолога-терапевта (пародонтолога).

Описание клинического случая

Пациентка N., 1967 г. рождения, была госпитализирована в терапевтический стационар 25.07.17 г., где находилась до 11.08.2017 г. При поступлении — жалобы на одышку и дискомфорт в загрудинной области при ходьбе. Ранее, 29.05.2017 г., на эхокардиографическом исследовании сердца и сосудов у пациентки был выявлен врожденный порок сердца: двустворчатый аортальный клапан, аортальная недостаточность. Ей было проведено оперативное вмешательство в объеме протезирования аортального клапана и резекции восходящей части аорты. Послеоперационный период протекал без особенностей, проводилась антибактериальная профилактика воспалительных заболеваний сердца (цефазолин 1,0 в/в — 7 раз), антикоагулянтная терапия с пожизненным назначением Варфарина под контролем МНО, антидиуретическая и антиаритмическая терапия. Также установлен диагноз: гипертоническая болезнь без явлений сердечной недостаточности.

В дальнейшем пациентка наблюдалась у кардиохирурга, состояние и гемодинамика оставались стабильными в течение первого месяца. Затем, в связи с острым нарушением ритма по типу фибрилляции предсердий, она была госпитализация в отделение

кардиологии ГКБ № 1 г. Нижнего Тагила, где была выполнена успешная медикаментозная кардиоверсия, и пациентке был назначен амиодарон 200 мг ежедневно внутрь для профилактики повторного срыва ритма.

В течение двух лет сохранялся синусовый ритм. 27.08.2019 г. отметила резкую одышку, слабость, неритмичное учащенное сердцебиение, на ЭКГ — пароксизм фибрилляции и трепетания предсердий, тахисистолия, что послужило основанием для госпитализации в кардиологическое отделение ГКБ № 1 г. Нижнего Тагила. Проводилась медикаментозная кардиоверсия без эффекта, далее было проведено внутрисердечное электрофизиологическое исследование с последующей радиочастотной абляцией левого предсердия. Восстановился синусовый ритм, гемодинамика длительное время была стабильной. Пациентка принимала рекомендованную терапию в объеме Варфарин 5 мг в сутки, Розувастатин 20 мг, Бисопролол 1,25 мг. МНО контролировала регулярно, диапазон значений 1,7–3,5.

В мае 2020 г. произошел дебют цереброваскулярной болезни в виде острого нарушения мозгового кровообращения (ОНМК) по ишемическому (кардиоэмболическому) типу в бассейне средней мозговой артерии. Проведена тромболитическая терапия Актилизе по схеме, усилен мониторинг за гемостазом. В июле 2020 г. повторное ОНМК, лечение в сосудистом центре г. Нижнего Тагила. Последующее наблюдение у кардиолога на кафедре факультетской терапии и гериатрии. В настоящее время принимает Варфарин 5 мг в сутки (МНО на фоне приема антикоагулянтов 3–3,5), Розувастатин 20 мг, Бисопролол 2,5 мг. Гемодинамика стабильная, целевая, жалоб кардиологического характера нет.

В сентябре 2023 г. (с 10.09.23 г. по 15.09.2023 г.) — госпитализация в отделение челюстно-лицевой

хирургии Демидовской городской больницы г. Нижнего Тагила по поводу удаления зуба 3.7. С учетом высокого риска кровотечения и необходимости перевода пациентки на низкомолекулярные гепарины и отмену Варфарина, показано лечение в круглосуточном многопрофильном стационаре.

Пациентка переведена на Эноксапарин 0,6 мг 1 раз в день подкожно. Отменен Варфарин за 48 часов. При поступлении МНО 1,54. В день операции возобновлен прием Варфарина 5 мг в сутки вместе с продолжением терапии Эноксапарином. На 4-е сутки возобновления приема Варфарина нецелевое МНО 1,41 и увеличена доза Варфарина до 6,25 мг в сутки с продолжением введения Эноксапарином. На 7-е сутки после оперативного вмешательства достигнуто целевое МНО 2,87, отменен Эноксапарин. Также проводилась профилактика воспалительных заболеваний сердца ципрофлоксацином, метронидазолом в течение 5 дней. Выписана в удовлетворительном состоянии. В настоящее время кардиологических жалоб нет, АД и ЧСС на целевых значениях.

Выписка из истории болезни стоматологического больного. Пациентка Н. обратилась на кафедру терапевтической стоматологии и пропедевтики стоматологических заболеваний ФГБОУ ВО УГМУ к врачу-стоматологу, пародонтологу на консультацию 22.09.23 г. с жалобами на кровоточивость десен, темный налет на зубах, неприятный запах изо рта, периодическую небольшую сухость слизистой оболочки полости рта. Ранее у врача-пародонтолога не наблюдалась, ортопедическая реабилитация не проводилась.

Анамнез жизни: ранее иногда обращалась за стоматологической помощью, организованной курсовой терапии не проводилось. Профессиональная гигиена полости рта проводилась один год назад. 11.09.23 г. пациентка удалила зуб 3.7 в отделении челюстно-лицевой хирургии Демидовской городской больницы г. Нижнего Тагила (см. выше). Вредные привычки пациентка отрицает; аллергические реакции отрицает. Перенесенные и сопутствующие заболевания пациентки отмечены в анамнестической анкете (рис. 1).

Общее состояние удовлетворительное. Кожа лица, шеи, кистей рук физиологической окраски, без видимых патологических изменений. Лицо физиологически асимметрично. Региональные лимфатические узлы не увеличены, при пальпации безболезненны. Слюнные железы не определяются, при пальпации безболезненны. Открывание рта свободное. Из выводных протоков околоушных слюнных желез выделялся прозрачный секрет в умеренном количестве.

Имеется наддесневой и поддесневой зубной камень в умеренном количестве, серого цвета в пришеечной области зубов на вестибулярной, контактных и язычной поверхностях зубов. Индекс ОНИ-S = 2,7 единиц. Уровень индивидуальной

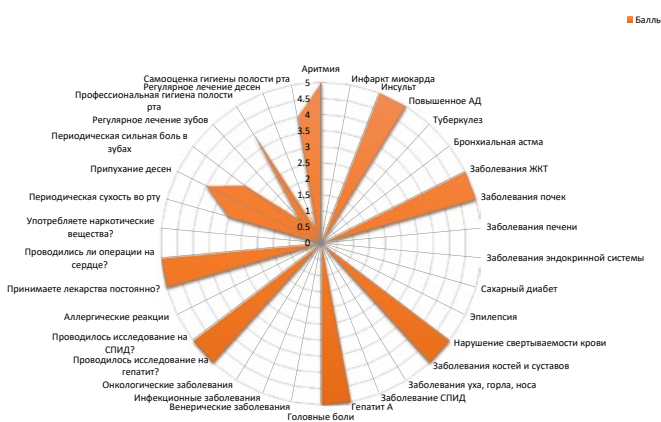


Рис. 1. Графический идентификатор анамнестической анкеты: заболевания у пациентки («анамнестическая астра»; в баллах)

Fig. 1. Graphical identification of anamnestic questionnaire: disorders in the patient (“anamnestic aster”; scores)

гигиены неудовлетворительный. КПУ зубов составил 24 единицы (1 кариес, 14 пломб, 9 удаленных); КПУ поверхностей — 28 единиц. При проведении оценки пломб выявлена пигментация, несоответствие пломб в цвете и прозрачности окружающим тканям зубов. Состояние пломб неудовлетворительное.

Свободная десна (межзубная и краевая) гиперемирована, отечна, при зондировании кровоточит. Полость рта не санирована. Показатель ВоР составил 65%. Индекс кровоточивости сосочков при зондировании (Ainamo, Bay — 1975) используется для диагностики наличия заболеваний пародонта и является показателем воспаления десны. Индекс потери эпителиального прикрепления (ПЭП) = 5 мм. Глубина клинических карманов (КК) — до 4 мм. Отмечена рецессия десны (РД) в области зубов верхней и нижней челюсти — до 3 мм. Зубы устойчивы. Пародонтальный индекс Рассела (ПИ) = 3,4 единицы. Сиалометрия (СМ) смешанной, нестимулированной слюны (за 10 мин): 4,0 мл. Графическая интерпретация показателей стоматологического статуса пациентки на основании ряда клинических параметров представлена на диаграмме (рис. 2).

Значения необратимого костного показателя Фукса (НКПФ): в/ч = 0,63 единицы, н/ч = 0,62 единицы; на рентгенограммах определяются очаги пятнистого остеопороза, резорбция костной ткани межальвеолярных перегородок, их деструкция и укорочение более 1/3 высоты. В проекции верхушек корней зубов 2.6, 3.7 проецируются очаги радиолуценции (рис. 3).

В то же время следует отметить, что ряд симптомов, а именно очаги пятнистого остеопороза, укорочение межальвеолярных перегородок более 1/3 их высоты, наличие вертикального и горизонтального типов резорбции межальвеолярных перегородок, очаги деструкции костной ткани в периапикальной и перирадикулярной областях с тенденцией к слиянию, формирование лакунарной резорбции цемента (в средней и в апикальной третях корней зубов), также латеральные ответвления корневых каналов в верхушечной трети, которые являются «тубулярными путями проникновения инфекции», свидетельствуют о пародонтальном и периапикальном генезе воспалительной деструкции тканей и рассматриваются как маркеры эндопародонтальных поражений (рис. 4).

Состояние полости рта пациентки представлено на фото (рис. 5).

Диагноз: K05.31 — Пародонтит хронический генерализованный. K03.6 — отложения (наросты) на зубах: K03.60 — пигментированный налет (черный). K03.64 — наддесневой зубной камень. K03.65 — поддесневой зубной камень. K03.1 — сошлифовывание (абразивный износ) зубов. K11.70 — гипосекретция. K04.5 — хронический апикальный периодонтит (апикальная гранулема) зубов 2.6, 3.7.

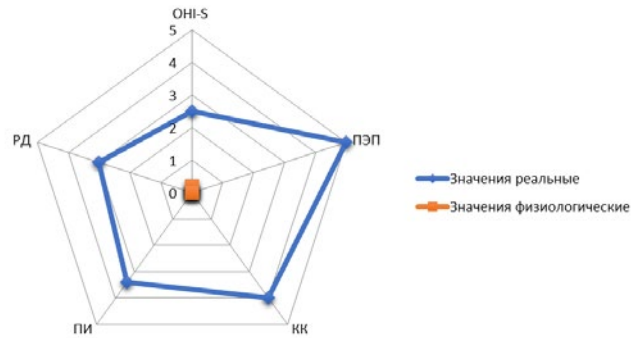


Рис. 2. Графическая интерпретация показателей стоматологического статуса пациентки

Fig. 2. Graphical interpretation of the patient's dental status

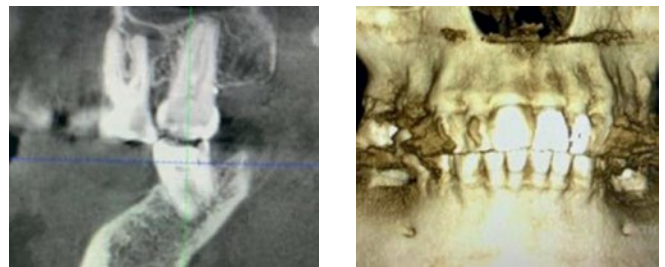


Рис. 3. Фрагменты КЛКТ. Пациентки N, 57 лет.

Fig. 3. CBCT views of the fragments. Patient N, 57 years old

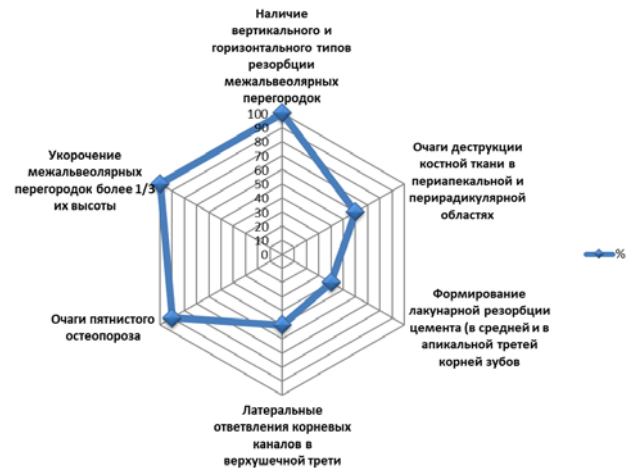

Рис. 4. «Рентгенологические» симптомы

Fig. 4. «Radiologic» signs

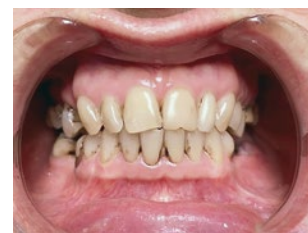

Рис. 5. Состояние полости рта пациентки N, 57 лет, фотографирование выполнено на 10-й день антибактериальной терапии

Fig. 5. Oral health status. Patient N, 57 years old, the photograph was taken at day 10 of antibacterial therapy

Обсуждение

Инфекционный эндокардит — одно из самых тяжелых заболеваний сердечно-сосудистой системы с высокой летальностью, которая зависит от локализации и характера поражения, стадии процесса, вида возбудителя, сроков начала антибактериальной терапии, сопутствующих заболеваний, тяжести осложнений, проведения оперативного лечения и других обстоятельств. При адекватном лечении удается добиться выздоровления более 70% больных с ИЭ. Лечение ИЭ — трудный процесс, требующий назначения АБТ на долгий срок с учетом чувствительности микроорганизмов к препарату [15–19].

В данной клинической ситуации следует учитывать системное воздействие антибактериальных препаратов, которые были назначены пациентке хирургом-стоматологом и врачом-кардиологом, поскольку их применение повлияло на состояние десны и способствовало относительному купированию воспалительного процесса в тканях пародонта — вызвало локальное уменьшение болезненности, отека и гиперемии десны, но не позволило получить адекватную информацию о характере патологического процесса в тканях пародонта. Необходимость санации системы

корневых каналов, комплексная терапия пародонтита, динамическое наблюдение и поддерживающая терапия у врача-кардиолога, врача-пародонтолога, врача-эндодонтиста и других специалистов являются особенно важными для выздоровления и исключения влияния эндопародонтального очага хронической одонтогенной инфекции на организм пациентки в целом [9, 13–19].

Заключение

Представленные клинические проявления в полости рта у больного с инфекционным эндокардитом не являются специфическими симптомами ИЭ, на основании которых врач-стоматолог может поставить предварительный диагноз и направить пациента к специалисту — кардиологу, ревматологу для обследования и лечения. Следует отметить необходимость санации полости рта, комплексного лечения пародонтита у пациентки, проведения динамического наблюдения, поддерживающей терапии у врача-пародонтолога и ежеквартальной профессиональной гигиены полости рта. Применительно к данному клиническому случаю, такой подход позволяет рассчитывать на значительное повышение качества жизни пациентки и возможное увеличение продолжительности ее жизни.

Литература/References

1. Аксенова Т.А., Царенок С.Ю., Писаревский Ю.Л. и др. Оценка компетентности врачей стоматологов в вопросах профилактики инфекционного эндокардита. Забайкальский медицинский вестник. 2018;1:58-64. [T.A. Aksenova, S.Yu. Tsarenok, Yu.L. Pisarevsky et al. Evaluation of the competence of dentists on problems of prevention of infective endocarditis. Zabaikalsk Medical Bulletin. 2018;1:58-64. (In Russ.)]. DOI:10.52485/19986173_2018_1_58.
2. Гайсина Е.Ф., Еловикова Т.М., Изможерова Н.В., Мотоусова С.А. Антибиотикопрофилактика инфекционного эндокардита на стоматологическом приеме. Проблемы стоматологии. 2019;15(2):4-10. [E.F. Gaisina, T.M. Elovikova, N.V. Izmozherova, S.A. Motousova. Antibiotic prophylaxis of infective endocarditis in dentistry. Actual Problems in Dentistry. 2019;15(2):4-10. (In Russ.)]. DOI:10.18481/2077-7566-2019-15-2-4-10.
3. Галева З.Р., Мухамеджанова Л.Р. Оценка распространенности и структура эндо-пародонтальных поражений: значение в клинической практике. Клиническая стоматология. 2011;2(58):99-101. [Z.R. Galeva, L.R. Mukhamedzhanova. Evaluation of spread and structure of endo-periodontic lesions: clinical significance. Clinical Stomatology. 2011;2(58):99-101. (In Russ.)]. <https://elibrary.ru/item.asp?id=22653180>
4. Еловикова Т.М., Баранова И.А. Прогностические аспекты пародонтита: Эндо-пародонтальные поражения. Проблемы стоматологии. 2012;5:4-7. [T.M. Elovikova, I.A. Baranova. Predictive aspects of periodontitis: endo-periodontic lesions. Actual Problems in Dentistry. 2012;5:4-7. (In Russ.)]. <https://cyberleninka.ru/article/n/prognosticheskie-aspekty-parodontita-endo-parodontalnye-porazheniya>
5. Еловикова Т.М., Саблина С.Н., Григорьев С.С. и др. Болезнь Шегрена и остеопороз в практике врача-стоматолога: клинический случай. Проблемы стоматологии. 2022;18(4):17-23. [T.M. Elovikova, S.N. Sablina, S.S. Grigorjev et al. Sjogren's syndrome and osteoporosis in a practice of a dental practitioner: clinical case study. Actual Problems in Dentistry. 2022;18(4):17-23. (In Russ.)]. DOI:10.18481/2077-7566-2022-18-4-17-23.
6. Еловикова Т.М., Саблина С.Н., Григорьев С.С. и др. Особенности состояния зубов и пародонта у женщин пожилого возраста с сахарным диабетом и остеопорозом. Проблемы стоматологии. 2022;18(3):90-95. [T.M. Elovikova, S.N. Sablina, S.S. Grigorjev et al. Specific characteristics of dental health and periodontal conditions in elderly women with diabetes mellitus and osteoporosis. Actual Problems in Dentistry. 2022;18(3):90-95. (In Russ.)]. DOI:10.18481/2077-7566-2022-18-3-90-95.
7. Зиннатуллина А.Р., Салимзянова А.Р. Трудности подбора антибиотикотерапии для лечения инфекционного эндокардита на примере клинического случая. Терапия. 2023;9(35):182-183. [A.R. Zinnatullina, A.R. Salimzyanova. Challenges in selecting antibiotic therapy for the treatment of infective endocarditis in the example case study. Therapy. 2023;9(35):182-183. (In Russ.)]. <https://dx.doi.org/10.18565/therapy.2023.3suppl.182-183>.
8. Исакова Е.Ю., Атаманова Т.Ю. Клинический случай инфекционного эндокардита. Практическая медицина. 2020;18(6):167-169. [E.Yu. Isakova, T.Yu. Atamanova. Clinical case of infective endocarditis. Practical Medicine. 2020;18(6):167-169. (In Russ.)]. DOI:10.32000/2072-1757-2020-6-167-169.
9. Крючков Д.Ю., Крючкова О.Н., Романенко И.Г. и др. Состояние полости рта и стоматологические вмешательства как фактор риска инфекционного эндокардита. Особенности профилактики. Крымский терапевтический журнал. 2020;3:80-83. [D.Yu. Kryuchkov, O.N. Kryuchkova, I.G. Romanenko et al. The condition of the oral cavity and dental interventions as a risk factor for infective endocarditis. Features of prevention. Crimean Therapeutic Journal. 2020;3:80-83. (In Russ.)]. <https://cyberleninka.ru/article/n/sostoyanie-polosti-rti-i-stomatologicheskie-vmeshatelstva-kak-faktor-riska-infektsionnogo-endokardita-osobennosti-profilaktiki>
10. Лутай Ю.А., Крючкова О.Н., Искова Е.А. и др. Инфекционный эндокардит. Концепция современных клинических рекомендаций. Крымский терапевтический журнал. 2022;2:5-13. [Yu.A. Lutai, O.N. Kryuchkova, E.A. Itskova et al. Infective endocarditis. The concept of modern clinical guidelines. Crimean Therapeutic Journal. 2022;2:5-13. (In Russ.)]. <https://cyberleninka.ru/article/n/infektsionnyy-endokardit-kontseptsiya-sovremennyh-klinicheskikh-rekomendatsiy>
11. Семенова Е.А., Мандра Ю.В., Базарный В.В. и др. Взаимосвязь клинических стоматологических возраст-ассоциированных синдромов и некоторых предикторов старения в полости рта. Пародонтология. 2022;27(1):74-79. [E.A. Sementsova, Yu.V. Mandra, V.V. Bazarny et al. The link between age-related dental syndromes and some oral predictors of aging. Parodontologia. 2022;27(1):74-79. (In Russ.)]. DOI:10.33925/1683-3759-2022-27-1-74-79.
12. Шустова Т.А., Дерябина Н.М., Чегодаева Л.В. Трудный пациент: инфекционный эндокардит или болезнь Стилла взрослых? Современная наука: актуальные проблемы теории и практики. Серия: Естественные и технические науки. 2023;4-2:225-228. [T.A. Shustova, N.M. Deryabina, L.V. Chegodayeva. The difficult patient: infective endocarditis or adult Still disease? Modern Science: Actual Issues of Theory and Practice. Series: Natural and Technical Sciences. 2023;4-2:225-228. (In Russ.)]. DOI:10.37882/2223-2966.2023.04-2.37.
13. Шатов Д.В., Шатова Ю.В. Актуальные вопросы антибиотикопрофилактики инфекционного эндокардита в стоматологической практике. Вестник Башкирского государственного медицинского университета. 2018;6:92-96. [D.V. Shatov, Yu.V. Shatova. Key issues surrounding antibiotic prophylaxis of infective endocarditis in dental practice. Bulletin of Bashkir State Medical University. 2018;6:92-96. (In Russ.)]. <https://s.siteapi.org/7bd21d3a35e453b.ru/docs/f96pgv37xzk8c4084k88gkkgwko840>
14. Ambrosioni J. et al. The Changing Epidemiology of Infective Endocarditis in the Twenty-First Century // Current Infectious Disease Reports. – 2017;5(19):21. DOI:10.1007/s11908-017-0574-9
15. Brennan Y., Gu Y., Schifter M., Crowther H., Favaloro E.J., Curnow J. Dental extractions on direct oral anticoagulants vs. warfarin: The DENTST study // Res Pract Thromb Haemost. – 2020;4(2):278-284. DOI: 10.1002/rth2.12307.
16. Chatzopoulos G.S., Jiang Z., Marka N., Wolff L.F. Relationship of Medication Intake and Systemic Conditions with Periodontitis: A Retrospective Study // J Pers Med. – 2023;13(10):1480. DOI: 10.3390/jpm13101480.
17. Hiroshi I., Natsuko S.Y., Yutaka I., Masayori S., Hiroyuki N., Hirohisa I. Frequency of hemorrhage after tooth extraction in patients treated with a direct oral anticoagulant: A multicenter cross-sectional study // PLoS One. – 2022;17(4):e0266011. DOI: 10.1371/journal.pone.0266011.
18. Moreno-Drada J.A., Silva da Cruz A.J., Soares de Faria M.L. Oral Health-Related Quality of Life in Anticoagulated Patients with Warfarin Treatment: A Cross-Sectional Study // Int J Environ Res Public Health. – 2021;18(7):3714. DOI: 10.3390/ijerph18073714.
19. Lee J.S., Kim M.K., Kang S.H. Effect of warfarin discontinuation on the incidence of postoperative bleeding in tooth extraction // J Korean Assoc Oral Maxillofac Surg. – 2020;46(4):228-234. DOI: 10.5125/jkaoms.2020.46.4.228.

DOI: 10.18481/2077-7566-2023-19-3-53-57
УДК 616.317-002

МЕТОДОЛОГИЧЕСКИЕ ПРИНЦИПЫ ЛЕЧЕНИЯ ХЕЙЛИТОВ НА КРАЙНЕМ СЕВЕРЕ

Исаева Л. И., Борисова Э. Г., Хрусталева Ю. А.

Военно-медицинская академия им. С. М. Кирова, г. Санкт-Петербург, Россия

Аннотация

При изучении экзогенных факторов Крайнего Севера, негативно влияющих на здоровье человека, было установлено воздействие не только низких температур, травмирующего аэродинамического режима, дефицита ультрафиолетового излучения, но и напряжения геомагнитного поля, микроэлементного сдвига состава почвы и воды, колебаний уровня атмосферного давления. Особую роль для проведения лечебно-диагностических мероприятий играет тот факт, что вся территория, расположенная за Полярным кругом, относится к местности со значительным дефицитом биологически активной части солнечного спектра ультрафиолетового излучения, что ведет к нарушению фотопериодичности из-за смены полярного дня и полярной ночи, нарушению биологических ритмов, к снижению резервных возможностей регуляции гомеостаза. Факт проживания человека в длительной недостаточности ультрафиолетового излучения отражается на всех биологических процессах, происходящих в его организме, а особую роль проживание в таких условиях играет в возникновении и развитии некоторых форм хейлитов. В исследовании участвовало 37 пациентов в возрасте от 18 до 55 лет с диагнозами «хроническая рецидивирующая трещина губы», «метеорологический хейлит», «сухая форма эксфолиативного хейлита», «симптоматический атопический хейлит». После тщательного сбора анамнеза, анализа медицинских карт и стоматологического осмотра всем пациентам до начала лечения измеряли уровень витаминов D и E в сыворотке крови. Наилучшие показатели в лечении были достигнуты назначением комбинированных мазей на основе глюкокортикоидов и антибактериальных/противогрибковых компонентов в сочетании с физиотерапевтическими процедурами.

Ключевые слова: *различные формы хейлитов, хроническая рецидивирующая трещина губы, совершенствование оказания медицинской помощи, Крайний Север, уровень витаминов D и E в сыворотке крови*

Авторы заявили об отсутствии конфликта интересов.

Людмила Ивановна ИСАЕВА ORCID ID 0000-0001-6475-8521

соискатель (прикрепленное лицо) кафедры общей стоматологии, Военно-медицинская академия им. С. М. Кирова, г. Санкт-Петербург, Россия
pobedaest@mail.ru

Элеонора Геннадиевна БОРИСОВА ORCID ID 0000-0003-2288-9456

д.м.н., профессор, профессор кафедры общей стоматологии, Военно-медицинская академия им. С. М. Кирова, г. Санкт-Петербург, Россия
pobedaest@mail.ru

Юлия Александровна ХРУСТАЛЕВА ORCID ID 0000-0001-5282-7219

д.м.н., доцент, доцент кафедры судебной медицины и медицинского права, Военно-медицинская академия им. С. М. Кирова, г. Санкт-Петербург, Россия
khrustaleva-julia@yandex.ru

Адрес для переписки: Элеонора Геннадиевна БОРИСОВА

194044, г. Санкт-Петербург, ул. Академика Лебедева, 6

+7 (999) 2090861

pobedaest@mail.ru

Образец цитирования:

Исаева Л. И., Борисова Э. Г., Хрусталева Ю. А.

МЕТОДОЛОГИЧЕСКИЕ ПРИНЦИПЫ ЛЕЧЕНИЯ ХЕЙЛИТОВ НА КРАЙНЕМ СЕВЕРЕ. Проблемы стоматологии. 2023; 3: 53-57.

© Исаева Л. И. и др., 2023

DOI: 10.18481/2077-7566-2023-19-3-53-57

Поступила 18.10.2023. Принята к печати 06.11.2023

DOI: 10.18481/2077-7566-2023-19-3-53-57

METHODOLOGICAL PRINCIPLES OF TREATING CHEILITIS IN THE FAR NORTH

Isaeva L.I., Borisova E.G., Khrustaleva Yu.A.

Military Medical Academy n. a. S.M. Kirov, St. Petersburg, Russia

Annotation

When studying exogenous factors of the Far North that negatively affect human health, it was established: the impact of not only low temperatures, traumatic aerodynamic conditions, and a deficiency of ultraviolet radiation, but also geomagnetic field tension, microelement shifts in the composition of soil and water, and fluctuations in atmospheric pressure levels. A special role for carrying out therapeutic and diagnostic measures is played by the fact that the entire territory located beyond the Arctic Circle belongs to zones with a significant deficiency of the biologically active part of the solar spectrum of ultraviolet radiation. This leads to disruption of photoperiodicity due to the change of polar day and polar night, disruption of biological rhythms, and a decrease in reserve capabilities for regulating homeostasis. The fact that a person lives in a long-term deficiency of ultraviolet radiation affects all biological processes occurring in the body; it plays a special role in the occurrence and development of some forms of cheilitis. The study involved 37 patients aged 18 to 55 years with a diagnosis of chronic recurrent fissure of the lip, meteorological cheilitis, dry form of exfoliative cheilitis, symptomatic atopic cheilitis. After a thorough history, review of patient medical records, and dental examination, serum vitamin D and E levels were measured in all patients before treatment. The best results in treatment were achieved by prescribing combined ointments based on glucocorticoids and antibacterial/antifungal components in combination with physiotherapeutic procedures.

Keywords: *various forms of cheilitis, chronic recurrent fissure of the lip, improvement of medical care, Far North, level of vitamin D and E in blood serum*

The authors declare no conflict of interest.

Lyudmila I. ISAEVA ORCID ID 0000-0001-6475-8521

Applicant (Attached Person) of the Department of General Dentistry, Military Medical Academy n. a. S.M. Kirov, St. Petersburg, Russia
pobedaest@mail.ru

Eleonora G. BORISOVA ORCID ID 0000-0003-2288-9456

Grand PhD in Medical sciences, Professor, Professor of the Department of General Dentistry, Military Medical Academy n. a. S.M. Kirov, St. Petersburg, Russia
pobedaest@mail.ru

Yulia A. KHRUSTALEVA ORCID ID 0000-0001-5282-7219

Grand PhD in Medical sciences, Associate Professor, Associate Professor of the Department of Forensic Medicine and Medical Law, Military Medical Academy n. a. S.M. Kirov, St. Petersburg, Russia
khrustaleva-julia@yandex.ru

Address for correspondence: Eleonora G. BORISOVA

194044, St. Petersburg, st. Academician Lebedeva, 6
+7 (999) 209-08-61
pobedaest@mail.ru

For citation:

Isaeva L.I., Borisova E.G., Khrustaleva Yu.A.

METHODOLOGICAL PRINCIPLES OF TREATING CHEILITIS IN THE FAR NORTH. Actual problems in dentistry. 2023; 3: 53-57. (In Russ.)

© Isaeva L.I. et al., 2023

DOI: 10.18481/2077-7566-2023-19-3-53-57

Received 18.10.2023. Accepted 06.11.2023

Воспаления губ классифицируются на две группы: первая — собственные хейлиты [1–7], среди них на Крайнем Севере встречаются эксфолиативный, glandулярный, метеорологический и контактный аллергический), вторая — симптоматические хейлиты, сопровождающие другие заболевания органов и систем (атопический, экзематозный, контактный, плазмноклеточный, макрохейлит), отдельно авторы выделили хроническую рецидивирующую трещину губы. При совокупности факторов, оказывающих непосредственное влияние на отягощение патогенеза различных форм хейлитов, необходимо совершенствование оказания медицинской помощи пациентам с данными заболеваниями, протекающими в условиях Крайнего Севера [1–4]. С учетом дефицита ультрафиолетового излучения, особенностей «полярного» метаболизма и других климатогеографических явлений необходимо разработать методику лечения различных форм хейлитов в условиях заполярного региона [1–7].

Цель исследования — разработка эффективной тактики лечения хейлитов в условиях воздействия неблагоприятных экзогенных факторов Крайнего Севера.

Материалы и методы

В исследовании участвовало 37 пациентов в возрасте от 18 до 55 лет, 15 пациентов с диагнозом «хроническая рецидивирующая трещина губы», 14 паци-

ента с диагностированным метеорологическим хейлитом, 5 пациентов с сухой формой эксфолиативного хейлита и 4 пациента с симптоматическим атопическим хейлитом, диагностированным совместно с врачом-дерматологом. Все пациенты были практически здоровы, после консультации с врачом-терапевтом у них не было выявлено противопоказаний для назначения лечения в рамках данного исследования. После тщательного сбора анамнеза, анализа медицинских карт пациентов и стоматологического осмотра всем пациентам до начала лечения измеряли уровень витамина D (25ОН витамин D) и E (альфа-токоферол) в сыворотке крови. Кровь собирали утром натощак в вакуумные пробирки VACULAB, лабораторные исследования проводили методом хемилюминесцентного иммуноанализа на микрочастицах в одной из лабораторий города Мурманска. Для реализации исследуемых тактик лечения пациенты были разделены на две группы, разработаны методы лечения с учетом лабораторных показателей (таблица).

Пациентам основной группы в зависимости от лабораторных показателей уровня витамина D и E в план комплексного лечения добавили пероральный прием препарата «АЕвит» и лекарственного препарата витамина D («Аквдетрим»). Рекомендации по приему витамина D основывались на клинической рекомендации «Дефицит витамина D», утвержденной ассоциацией эндокринологов.

В качестве местного лечения использовались мази на основе глюкокортикоидов с последующей

Таблица

Методологические основы лечения контрольной и основной групп

Table. Methodological basis for treatment of the control and main groups

Нозология	Контрольная группа	Основная группа
Хроническая трещина губы	Мазь «Адвантан» в течение 7 дней, наружное применение масляного раствора АЕкол в течение последующих 14 дней	Мазь «Тридерм» в течение 7 дней, применение масляного раствора АЕкол в течение последующих 14 дней в сочетании с пероральным приемом витамина D и АЕвита*. Курс из 10 сеансов физиотерапевтического лечения прибором «Светозар»
Метеорологический хейлит	Местное применение облепихового масла 3 раза в день в течение 14 дней, использование гигиенических помад, имеющих в составе масла	Мазь «Тридерм» в течение 7 дней, применение облепихового масла в течение последующих 14 дней и использование гигиенических помад, имеющих в составе масла, в сочетании с пероральным приемом витамина D и «АЕвит»* Курс из 8 сеансов физиотерапевтического лечения прибором «Светозар»
Эксфолиативный хейлит	Назначение мази на основе прополиса. Консультация врача-невролога с целью назначения медикаментозной коррекции уровня тревожности	Мазь «Тридерм» в течение 7 дней, в сочетании с пероральным приёмом витамина D и «АЕвит»* Консультация врача-невролога с целью назначения медикаментозной коррекции уровня тревожности
Атопический хейлит	Мазь «Адвантан» 7 дней, после — 5% мазь «Солкосерил» на 10 дней. Консультация врача-дерматолога по основному заболеванию	Мазь «Тридерм» 7 дней, после — 10 дней мазь 5% «Солкосерил». Консультация врача-дерматолога по основному заболеванию

* В зависимости от уровня витаминов в сыворотке крови по результатам лабораторного исследования

* Depending on the level of vitamins in the blood serum according to laboratory test results

терапией, направленной на регенерацию тканей губ в виде назначения масел на основе растительных компонентов. Для уменьшения рисков рецидивов рекомендовалось использование гигиенической помады с высоким содержанием масел в течение оставшегося времени исследования.

Пациенты с диагнозом «атопический хейлит» были направлены на консультацию к врачу-дерматологу с целью лечения основного заболевания, пациентам с эксфолиативным хейлитом, ввиду взаимосвязанности заболевания с нервно-психическим состоянием, было рекомендовано пройти обследование у врача-невролога для назначения препаратов седативного действия.

Также пациентам основной группы с диагнозами «метеорологический, эксфолиативный хейлит» и «хроническая трещина губы» был назначен курс физиотерапевтических процедур аппаратом «Светозар» (сертификат соответствия № ФС 02012006/5294-06). «Светозар» воздействует на мягкие ткани низкоэнергетическим узкополосным модулированным лазерным излучением красного света, оказывает противовоспалительное, обезболивающее, регенераторное и бактерицидное действие на пораженные участки губ при хейлите, улучшает кровообращение в рабочей области. Продолжительность одной процедуры составляла 3 минуты.

После первичного приема осмотры проводились через 7 дней, 14 дней, через 3 и 6 месяцев.

Результаты и их обсуждение

В первое посещение все пациенты сдали анализ крови для получения информации о витаминном статусе и маркера нейрорендокринного механизма развития стресса. Результаты выявили недостаточность или дефицит уровня витамина D у 100% обследуемых ($19,5 \pm 9,3$ нг/мл); гиповитаминоз, по данным лабораторного анализа содержания альфа-токоферола, выявился лишь у 12,5% обследуемых ($7,4 \pm 3,1$ мкг/мл).

Витаминотерапия назначалась пациентам основной группы на основании данных лабораторных анализов в течение всего времени исследования. Через 6 месяцев после начала исследования было установлено, что рецидивов в основной группе обследуемых не наблюдалось, в то время как у 71,4% обследуемых контрольной группы были зафиксированы случаи рецидивов воспалительных заболеваний губ.

Анализ эффективности натуральных масел и гомеопатической прополисной мази показал низкую эффективность в лечении персистирующих воспалительных процессов в тканях губ. Достоверно установлено, что данные средства имеют значение в качестве поддерживающей местной терапии для ускорения регенерации и уменьшения риска рецидивов после купирования ярко выраженного воспаления. Значимую эффективность в лечении

хронической трещины губы, метеорологического и эксфолиативного хейлитов показали мази, в основе которых есть глюкокортикостероидный, фунгистатический и антибактериальный компоненты. На 7-й день после начала лечения при осмотре у пациентов с метеорологическим и эксфолиативным хейлитами не было обнаружено гиперемии, отека на фоне стойкой эпителизации, у пациентов с хронической трещиной губы степень нарушения кожных покровов пораженной области стала значительно меньше — на 2–3 мм. Таким образом, лечение различных форм хейлитов, протекающих в условиях субарктического климата, эффективно проводить с назначением комбинированных глюкокортикоидных мазей с добавлением компонентов, воздействующих на вторичную инфекцию, так как нарушение эпителиального барьера губ всегда сопровождается присоединением бактериальных и грибковых агентов. Ввиду анатомических и физиологических особенностей губ наложение антисептических повязок нереализуемо, а регулярная обработка пораженных участков тканей имеет незначительную эффективность.

Основной группе обследуемых было назначен курс лазерных физиотерапевтических процедур аппаратом «Светозар». Во время сеансов пациенты не предъявляли жалоб на чувство жжения, боли и другие неприятные ощущения. У всех обследуемых при повторном приеме на 7-й день полностью отсутствовали признаки воспалительных процессов, было установлено значительное уменьшение объема пораженных тканей при хронической рецидивирующей трещине губы и полное отсутствие каких-либо клинических проявлений при других формах хейлита, входивших в данное исследование. Аппарат «Светозар» может использоваться в амбулаторных поликлинических и в домашних условиях. Пациенты отмечали простоту использования аппарата и его маленькие габариты как достоинство.

У пациентов контрольной группы был достигнут меньший прогресс в лечении на 7-й день; во время осмотра пациентов с хронической трещиной губы было установлено отсутствие отека и гиперемии, однако повреждение тканей либо осталось, как при первичном осмотре, либо стало незначительно меньше. Через 14 дней у пациентов зафиксировано улучшение в течении хронической рецидивирующей трещины губы, метеорологического хейлита, эксфолиативного хейлита. В основной группе исследования такие показатели при осмотре были отмечены уже на втором приеме на 7-й день. Явления атопического хейлита в обеих группах полностью исчезли, симптоматический хейлит атопического дерматита перешел в форму ремиссии.

Через 3 и 6 месяцев при осмотре у пациентов основной группы не было выявлено проявлений заболеваний. У пациентов контрольной группы отмеча-

лось рецидивирование хронической трещины губы, метеорологического хейлита.

Назначение комплексной терапии различных форм хейлитов при условии постоянного воздействия неблагоприятных факторов Крайнего Севера — залог успешного лечения и достижения стойкой ремиссии. Помимо тщательного сбора анамнеза, врач-стоматолог должен принимать во внимание особенности влияния неблагоприятных факторов окружающей среды, с учетом которых выбирать тактику лечения. Применение мази «Тридерм» в лечении хейлитов показало лучшие показатели по результатам проведенного лечения. Немаловажную роль в лечении играет витаминотерапия для стимулирования регенеративной способности кожи губ, поддержания защитной функции эпителия от воздействия

холода и ветра. Снижение количества рецидивов воспалительных заболеваний губ также достигается включением в план лечения витамина D и препарата «АЕвит» с учетом лабораторных показателей их уровня в сыворотке крови.

Выводы

Лечение хейлитов в условиях Крайнего Севера, основанное на местной терапии препаратами стимуляции репарации тканей или некомбинированных глюкокортикоидных мазей, малоэффективно. Наилучшие показатели в лечении были достигнуты назначением комбинированных мазей на основе глюкокортикоидов и антибактериальных/противогрибковых компонентах в сочетании с физиотерапевтическими процедурами.

Литература /References

1. Борисова Э.Г., Исаева Л.И. Этиопатогенетические аспекты метеорологического хейлита в условиях Крайнего севера. Медико-фармацевтический журнал Пульс. 2022;24(12):111-116. [E.G. Borisova, L.I. Isaeva. Etiopathogenetic aspects of meteorological cheilitis in the conditions of the Far North Medico-pharmaceutical journal Pulse. 2022;24(12):111-116. (In Russ.)]. DOI 10.26787/nydha-2686-6838-2022-24-12-111-116.
2. Исаева Л.И., Борисова Э.Г. Этиопатогенетическое лечение хронической срединной трещины нижней губы в условиях субарктического климата. Медико-фармацевтический журнал Пульс. 2023;25(1):5-11. [L.I. Isaeva, E.G. Borisova. Etiopathogenetic treatment of chronic median fissure of the lower lip in a subarctic climate. Medico-Pharmaceutical journal Pulse. 2023;25(1):5-11. (In Russ.)]. DOI 10.26787/nydha-2686-6838-2023-25-1-5-11.
3. Шарапкина А.М., Зыкова О.С. Хейлиты: общие вопросы диагностики. Вестник Витебского государственного медицинского университета. 2022;21(5):22-32. [A.M. Sharapkina, O.S. Zyкова. Khedits: general diagnostic issues. Bulletin of Vitebsk State Medical University. 2022;21(5):22-32. (In Russ.)]. <https://cyberleninka.ru/article/n/heylity-obschie-voprosy-diagnostiki>
4. Lugović-Mihčić L., Pilipović K., Crnarić I., Šitum M., Duvančić T. Differential Diagnosis of Cheilitis - How to Classify Cheilitis? // Acta Clin Croat. – 2018;57(2):342-351. DOI 10.20471
5. Litaïem N. et al. Cheilitis with hemorrhagic crusts of the vermilion lips // Int. J. Dermatol. – 2020;59(7):e234-e236. DOI: 10.1111/ijd.14814
6. Ohta K., Yoshimura H. Candida-Associated Cheilitis // Am. J. Med. Sci. – 2020;360(6):e17-e18. DOI:10.1016/j.amjms.2020.05.046
7. Oza N., Doshi J.J. Angular cheilitis: A clinical and microbial study // Indian J. Dent. Res. – 2017;28(6):661-665. DOI: 10.4103/ijdr.IJDR_668_16
8. Schwarz I., Bokanovic D., Aberer W. Mucosal diseases from an allergological perspective // Hautarzt. – 2016;67(10):780-785. DOI: 10.1007/s00105-016-3866-3

DOI: 10.18481/2077-7566-2023-19-3-58-63
УДК:616.314.1-052

КЛИНИКО-ЛАБОРАТОРНАЯ ОЦЕНКА ЭФФЕКТИВНОСТИ ПРИМЕНЕНИЯ ФАРМАКОЛОГИЧЕСКОЙ КОМПОЗИЦИИ КОМБИНИРОВАННОГО ДЕЙСТВИЯ ПРИ ЛЕЧЕНИИ ПАРОДОНТИТА У ЛИЦ С НЕДОСТАТОЧНОЙ ПРИВЕРЖЕННОСТЬЮ ЛЕЧЕНИЮ

Дзюба Е. В., Нагаева М. О.

Тюменский государственный медицинский университет, г. Тюмень, Россия

Аннотация

Лечение хронического пародонтита основано на комплексном подходе, включающем поддерживающую терапию, требующем наличия у пациента приверженности лечению. Повышению приверженности лечению способствует применение адекватных терапевтических режимов и использование препаратов в виде фиксированных комбинаций.

Цель исследования: оценить клиническую эффективность новой фармакологической композиции для лечения хронического пародонтита у пациентов с недостаточным уровнем приверженности лечению.

Материалы и методы: проведено обследование и лечение 92 пациентов с хроническим пародонтитом средней степени тяжести с недостаточным уровнем приверженности (контрольная группа, n = 62 — получала стандартное лечение; основная, n = 30 — стандартное лечение, дополненное новой фармакологической композицией). Уровень приверженности лечению определялся с использованием Опросника количественной оценки приверженности к лечению (КОП-25). Сравнительная оценка эффективности лечения пациентов исследуемых групп проводилась в динамике в контрольных точках 7, 14 дней, 1, 6 месяцев) на основании данных клинико-инструментального обследования, индексной оценки состояния тканей пародонта (ОНИ-S, РМА, РI), состояния микроциркуляции (линейная и объемная скорости кровотока, индекс пульсации). Исход заболевания фиксировался через 6 месяцев: компенсация, стабилизация и развитие нового заболевания, связанного с основным.

Результаты. В основной группе пациентов выявлены статистически значимо более низкие значения индексов РМА и РI во всех контрольных точках. Статистически значимо относительно контрольной группы улучшились показатели микроциркуляции в контрольных точках 14 суток, 1 и 6 месяцев. Доля рецидивов через 6 месяцев в основной группе была в 1,6 раза ниже, чем в контрольной группе.

Выводы. Применение новой фармакологической композиции для лечения хронического пародонтита у пациентов с недостаточным уровнем приверженности лечению показало клиническую эффективность, способствуя более длительной стабилизации процесса, а также компенсации состояния в более чем половине случаев.

Ключевые слова: пародонтит, приверженность лечению, фармакологическая композиция комбинированного действия для лечения пародонтита, микроциркуляция в тканях пародонта, эффективность лечения, исход лечения

Благодарность. Авторы выражают свою благодарность за помощь в разработке и производстве новой фармакологической композиции сотрудникам ФГБУН ИОС Уро РАН д.х.н, профессору Хониной Т. Г., к.х.н. Шадриной Е. В., а также, за проведение доклинического исследования, профессору кафедры фармакологии и клинической фармакологии УГМУ д.м.н., профессору Ларионову Л. П.

Авторы заявили об отсутствии конфликта интересов.

Елена Витальевна ДЗЮБА ORCID ID 0000-0003-3897-2692

ассистент кафедры терапевтической стоматологии, Тюменский государственный медицинский университет, г. Тюмень, Россия
+7 (912) 9910031

dzuba_elena@mail.ru

Марина Олеговна НАГАЕВА ORCID ID 0000-0003-0835-3962

к.м.н., доцент, заведующая кафедрой терапевтической стоматологии, Тюменский государственный медицинский университет, г. Тюмень, Россия
+7 (982) 9139890

nagaeva_m@mail.ru

Адрес для переписки: Марина Олеговна НАГАЕВА

625023, г. Тюмень, Одесская, 54

Тел. +79829139890

nagaeva_m@mail.ru

Образец цитирования:

Дзюба Е. В., Нагаева М. О.

КЛИНИКО-ЛАБОРАТОРНАЯ ОЦЕНКА ЭФФЕКТИВНОСТИ ПРИМЕНЕНИЯ ФАРМАКОЛОГИЧЕСКОЙ КОМПОЗИЦИИ КОМБИНИРОВАННОГО ДЕЙСТВИЯ ПРИ ЛЕЧЕНИИ ПАРОДОНТИТА У ЛИЦ С НЕДОСТАТОЧНОЙ ПРИВЕРЖЕННОСТЬЮ ЛЕЧЕНИЮ. Проблемы стоматологии. 2023; 3: 58-63.

© Дзюба Е. В. и др., 2023

DOI: 10.18481/2077-7566-2023-19-3-58-63

Поступила 05.10.2023. Принята к печати 29.10.2023

DOI: 10.18481/2077-7566-2023-19-3-58-63

CLINICAL AND LABORATORY EVALUATION OF THE EFFICACY OF A PHARMACOLOGICAL COMPOSITION OF COMBINED ACTION IN THE TREATMENT OF PERIODONTITIS IN SUBJECTS WITH POOR ADHERENCE TO TREATMENT

Dzyuba E.V., Nagaeva M.O.

Tyumen State Medical University, Tyumen, Russia

Annotation

The treatment of chronic periodontitis is based on a comprehensive approach that includes supportive therapy, which requires patient commitment to treatment. Patient commitment to treatment is enhanced by the use of appropriate therapeutic regimens and the use of medications in the form of fixed combinations.

Objective of the study: to assess the clinical effectiveness of a new pharmacological composition for the treatment of chronic periodontitis in patients with insufficient treatment adherence.

Materials and methods: a study and treatment were conducted on 92 patients with moderate-severity chronic periodontitis with insufficient treatment adherence (control group, n = 62 – received standard treatment; main group, n = 30 – received standard treatment supplemented with the new pharmacological composition). The level of treatment adherence was determined using the Treatment Adherence Quantification Questionnaire. Comparative assessment of treatment effectiveness in the study groups was conducted dynamically at control points (7, 14 days, 1, 6 months) based on clinical-instrumental data, periodontal tissue condition index assessment (OHI-S, PMA, PI), microcirculation condition (linear and volumetric blood flow velocities, pulsatility index). Disease outcome was recorded after 6 months: compensation, stabilization, or development of a new disease related to the primary one.

Results: The main group of patients showed statistically significantly lower PMA and PI index values at all control points. Microcirculation indicators significantly improved at the 14-day, 1-month, and 6-month control points compared to the control group. The recurrence rate after 6 months in the main group was 1.6 times lower than in the control group.

Conclusion: The use of a new pharmacological composition for the treatment of chronic periodontitis in patients with insufficient treatment adherence showed clinical effectiveness, leading to longer stabilization of the process and compensation of the condition in over half of the cases.

Keywords: *periodontitis, treatment adherence, combined-action pharmacological composition for periodontitis treatment, periodontal tissue microcirculation, treatment effectiveness, treatment outcome*

Acknowledgement. *The authors express their gratitude for assistance in the development and production of a new pharmacological composition to the staff of FGBUN IOS Uro RAS Dr. Khonina T.G., Professor, Candidate of Chemical Sciences Shadrina E.V., as well as for the conduction of the preclinical safety and efficacy studies to Professor Larionov L.P., Department of Pharmacology and Clinical Pharmacology, USMU.*

The authors declare no conflict of interest.

Elena V. DZYUBA ORCID ID 0000-0003-3897-2692

Assistant of the Department of Therapeutic Dentistry, Tyumen State Medical University, Tyumen, Russia

+7 (912) 9910031

dzyuba_elena@mail.ru

Marina O. NAGAEVA ORCID ID 0000-0003-0835-3962

PhD in Medical Sciences, Associate Professor, Head of the Department of Therapeutic Dentistry, Tyumen State Medical University, Tyumen, Russia

+7 (982) 9139890

nagaeva_m@mail.ru

Correspondence address: Marina O. NAGAEVA

Tyumen, 625023, Odesskaya, 54, Russia

Phone: +79829139890

nagaeva_m@mail.ru

For citation:

Dzyuba E.V., Nagaeva M.O.

CLINICAL AND LABORATORY EVALUATION OF THE EFFICACY OF A PHARMACOLOGICAL COMPOSITION OF COMBINED ACTION IN THE TREATMENT OF PERIODONTITIS IN SUBJECTS WITH POOR ADHERENCE TO TREATMENT. *Actual problems in dentistry.* 2023; 3: 58-63. (In Russ.)

© Dzyuba E.V. et al., 2023

DOI: 10.18481/2077-7566-2023-19-3-58-63

Received 05.10.2023. Accepted 29.10.2023

Введение

Хронический пародонтит является длительно протекающим, склонным к прогрессирующему течению заболеванием, требующим комплексного лечения, которое основано на медицинском сопровождении, а также длительной поддерживающей терапии с соблюдением рекомендаций врача [1–3]. Однако долгосрочная приверженность пациента к любому лечению, как правило, не превышает 50%, что является низким показателем для поддержания эффективной терапии [4, 5]. Исследование приверженности к лечению пациентов с воспалительными заболеваниями пародонта с помощью валидированного опросника по количественной оценке приверженности к лечению показало, что средневзвешенный показатель приверженности обследованных лиц составил 56%, при этом высокий уровень наблюдался лишь у 13,79% [6]. Недостаточный уровень приверженности, в свою очередь, неблагоприятно влияет на эффективность лечения пародонтита, исходы заболевания и качество жизни [7, 8]. На приверженность лечению оказывает существенное влияние количество препаратов, назначенных пациенту в связи с проводимой терапией. Повышению приверженности способствует применение адекватных терапевтических режимов и использование препаратов в виде фиксированных комбинаций [8–11].

Цель исследования — оценить клиническую эффективность новой фармакологической композиции для лечения хронического пародонтита у пациентов с недостаточным уровнем приверженности лечению.

Материалы и методы

Совместно с научными сотрудниками ФГБУН Институт органического синтеза им. И. Я. Постовского Уральского отделения Российской академии наук д.х.н., профессором Хониной Т. Г., к.х.н. Шадринной Е. В. разработана фармакологическая композиция (ФК) для лечения хронического пародонтита, состоящая из гидрофильной основы (кремнийцинкорганический глицерогидрогель) и фиксированной комбинации синтетического иммуномодулятора (аминодигидрофталазиндион натрия), ангиопротектора с иммунологическими свойствами (пентоксифиллин) и антисептика широкого спектра действия (мирамистин) (Патент РФ № 2781848). Проведенная под руководством д.м.н., профессора Ларионова Л. П. на базе кафедры фармакологии и клинической фармакологии УГМУ доклиническая оценка острой и подострой токсичности позволяет сделать вывод о безопасности применения ФК.

Клиническая оценка эффективности проводилась на базе кафедры терапевтической стоматологии и стоматологической клиники Тюменского ГМУ. В исследование включено 92 пациента обоего пола

молодого возраста с диагнозом K05.3 «хронический пародонтит (средней степени тяжести)» и с недостаточным уровнем приверженности лечению.

Критериями невключения в исследование являлись наличие соматической патологии в декомпенсированной форме, беременность, лактация, табакокурение, злоупотребление алкоголем, прием психотропных и наркотических средств.

Диагноз «хронический пародонтит (ХП) средней степени тяжести» устанавливался на основании клинико-рентгенологического обследования с определением индексов: гигиены (ОНИ-S) по Green–Vermilion (1969), папиллярно-маргинально-альвеолярного (РМА), пародонтального индекса Рассела (PI).

Уровень приверженности лечению определялся с использованием Опросника количественной оценки приверженности к лечению (КОП-25), представленного в первом российском консенсусе по количественной оценке приверженности лечению, одобренного на XII Национальном конгрессе терапевтов (Москва, 2017 г) [9].

Пациентов с ХП и недостаточным уровнем приверженности (НУП) рандомно разделили на 2 группы: контрольная группа (n = 62) — пациенты, которым проводили стандартную терапию хронического пародонтита в соответствии с клиническими рекомендациями (протоколами лечения), 2018; основная группа (n = 30) — пациенты, которым проводили стандартную терапию хронического пародонтита, где этап местного медикаментозного лечения включал применение новой ФК 2 раза в день, курс 10 дней.

Сравнительная оценка эффективности лечения пациентов исследуемых групп проводилась в динамике в течение 6 месяцев (контрольные точки: 7 дней, 14 дней, 1 месяц и 6 месяцев) на основании данных клинико-инструментального и лабораторного обследования. Помимо стандартного обследования, индексной оценки состояния тканей пародонта, оценивалось состояние микроциркуляции в тканях пародонта (линейная (V_{am}, мм/с) и объемная (Q_{am}, мл/мин) скорости кровотока) посредством ультразвуковой доплерографии с использованием портативного ультразвукового прибора «Минимакс-Допплер-К» (ММ-Д-К), модель НБ («СП Минимакс») с датчиком 20 МГц.

Через 6 месяцев определяли исход заболевания: компенсация, стабилизация и развитие нового заболевания, связанного с основным.

Статистический анализ проводили в программах «Microsoft Office Excel 10.0», «Биостат». Сравнение двух групп по количественному признаку проводилось по критерию Стьюдента и парному критерию Стьюдента. Данные представлены в виде среднеарифметической и ее среднеквадратичного отклонения. Критический уровень значимости $p < 0,05$.

Результаты и обсуждение

При оценке базовых клинико-лабораторных показателей у пациентов обследуемых групп достоверных различий не выявлено, что свидетельствует о сопоставимости групп. В процессе динамического наблюдения за течением заболевания выявлена более выраженная положительная динамика у пациентов после применения ФК по сравнению с пациентами, получавшими стандартное лечение. В контрольной точке 6 месяцев в основной группе доля пациентов, предъявляющих жалобы на боль и кровоточивость десен, меньше в 2,5 раза в сравнении с контрольной группой (рис. 1).

Показатели гигиенических и пародонтальных индексов до начала лечения в сравниваемых группах статистически значимо не отличались и указывали на плохой уровень гигиены и воспаление в пародонте средней степени тяжести. Через 7 дней после проведенного лечения индекс РМА в контрольной группе снизился в 6 раз, в основной группе — в 8 раз, и сохранился на достигнутом уровне в течение месяца. Через полгода наблюдения отмечается увеличение показателя тяжести воспаления десны в исследуемых группах, при этом в контрольной группе результат указывал на наличие воспаления средней степени тяжести, в основной группе показатель остался в пределах значений, характерных для легкого течения воспаления. Пациенты в основной и контрольной группах в точках наблюдения 7 и 14 дней демонстрировали хороший уровень гигиены, через 1 месяц состояние гигиены в обеих группах ухудшилось и через 6 месяцев наблюдения стремилось к первоначальным показателям.

Таким образом, у пациентов обеих групп в течение 14 дней после проведенного лечения значительно улучшается гигиена полости рта и снижается воспалительный процесс в десне, но при длительном наблюдении в основной группе состояние пародонта остается стабильным по сравнению с контрольной группой, при относительно одинаковой гигиене полости рта (табл. 1).

При исследовании микроциркуляции в тканях пародонта до лечения у пациентов обеих групп отмечалась низкая линейная и объемная скорость кровотока, что указывает на местное нарушение кровообращения (рис. 2). После лечения максимальное значение показателя V_{am} в обеих группах было через 14 дней, в основной группе данный показатель увеличился в 11,23 раза, в контрольной группе — в 17,8 раза по сравнению с базовыми значениями. Максимальное значение Q_{am} в двух

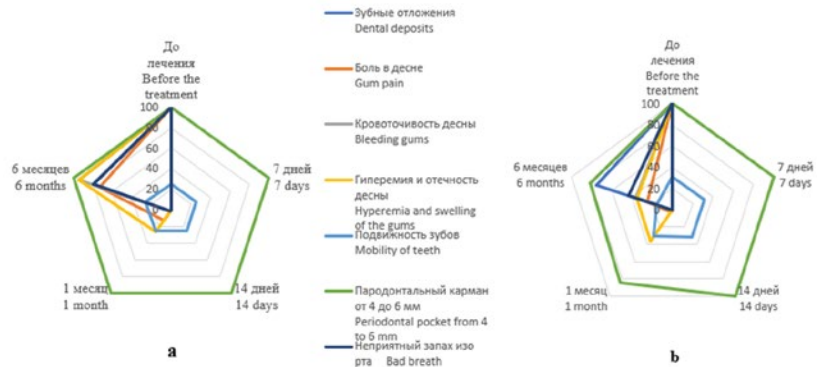


Рис. 1. Частота выявления клинических признаков пародонтита у пациентов исследуемых групп в динамике наблюдения: а — контрольная группа; б — основная группа

Fig. 1. Frequency of detection of clinical signs of periodontitis in patients in the study groups over time: a – control group; b – main group

Таблица 1

Динамика показателей индексной оценки состояния тканей пародонта у пациентов с пародонтитом и недостаточным уровнем приверженности лечению в процессе проводимой терапии, $M \pm SD$, где M — среднее значение показателя, SD — среднеквадратичное отклонение

Table 1. Dynamics of index assessment indicators of periodontal tissue condition in patients with periodontitis and insufficient treatment adherence during therapy, $M \pm SD$, where M is the mean value of the indicator, SD is the standard deviation

Показатель	Контрольные точки	Контрольная группа	Основная группа
OHIS, балл	Исходно	3,14 ± 0,39	3,42 ± 0,02
	7 дней	0,32 ± 0,13	0,19 ± 0,032
	14 дней	0,32 ± 0,072	0,24 ± 0,021
	1 месяц	0,62 ± 0,074	0,63 ± 0,098
	6 месяцев	2,17 ± 0,32	2,10 ± 0,26
РМА, %	Исходно	56,76 ± 2,08	52,67 ± 1,65
	7 дней	8,95 ± 0,035	6,55 ± 0,96*
	14 дней	7,86 ± 0,098	4,98 ± 0,34*
	1 месяц	12,12 ± 1,23	6,98 ± 0,97*
	6 месяцев	32,10 ± 3,25	22,78 ± 1,62*
PI, балл	Исходно	3,92 ± 0,92	3,60 ± 0,36
	7 дней	2,82 ± 0,039	1,86 ± 0,045*
	14 дней	2,71 ± 0,36	1,66 ± 0,04*
	1 месяц	2,18 ± 0,09	1,52 ± 0,12*
	6 месяцев	2,04 ± 0,36	1,73 ± 0,15*

* — различия статистически значимы в сравниваемых двух группах (основная и контрольная группа); $p < 0,05$
* — statistically significant differences in the compared two groups (main and control group); $p < 0.05$

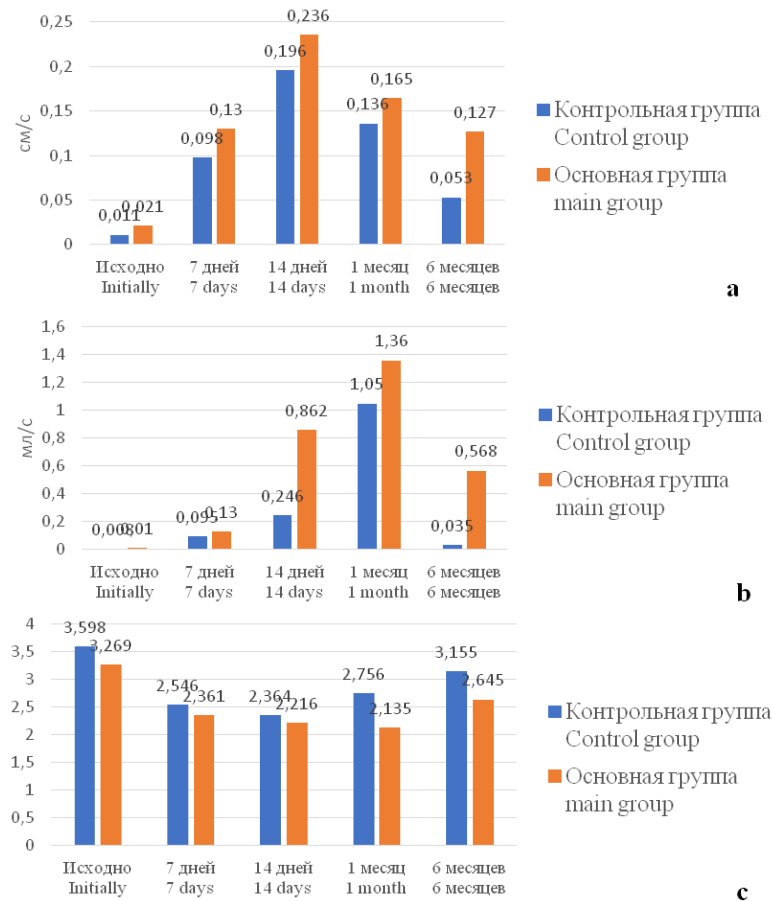


Рис. 2. Показатели микроциркуляции в тканях пародонта у пациентов контрольной и основной группы: а — линейная скорость кровотока; б — объемная скорость кровотока; в — индекс Гослинга
Fig. 2. Microcirculation indicators in periodontal tissues in the control and main groups: a – linear blood flow velocity; b – volumetric blood flow velocity; c – Gosling index

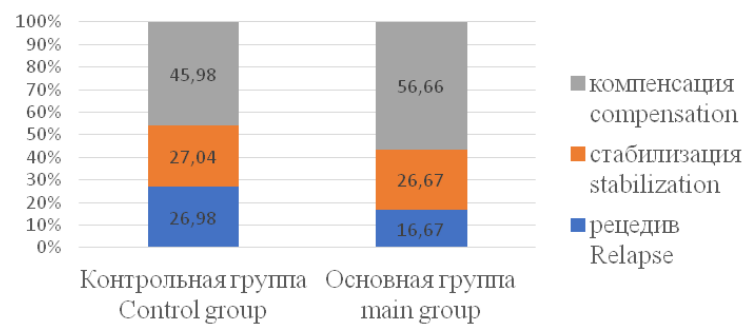


Рис. 3. Исходы хронического пародонтита средней степени тяжести у пациентов контрольной и основной группы через 6 месяцев после проведенного лечения
Fig. 3. Proportion of possible outcomes of chronic periodontitis in patients in the control and main groups after 6 months of treatment

группах отмечалось через 14 дней после лечения. Через полгода показатели микроциркуляции в контрольной группе снижались практически до первоначальных значений, в основной группе показатели также снижались, но сохранялись на достаточно благоприятном уровне. Анализируя данные показателей микроциркуляции, можно сделать вывод, что ФК обладает противовоспалительным и ангиопротекторным действием. При проведении стандартной терапии с использованием ФК, содержащей в составе пентоксифилин, улучшаются показатели микроциркуляции в пародонте, данный эффект сохраняется на протяжении 6 месяцев.

Через 6 месяцев после проведенного лечения отмечается различие в исходах заболевания. У пациентов основной группы выше доля компенсации (56,6% слу-

чаев) и ниже процент рецидива заболевания (16,6% случаев) по сравнению с контрольной группой, где доля указанных исходов составила 45,98 и 26,98% соответственно) (Рис. 3).

Заключение

Включение в стандартный протокол лечения пациентов с хроническим пародонтитом и с недостаточным уровнем приверженности лечению новой ФК комплексного действия в виде фиксированной комбинации активных компонентов значительно быстрее снижает активность воспалительного процесса в тканях пародонта, способствует более длительной стабилизации процесса, а также приводит к компенсации состояния более чем в половине случаев наблюдения.

Литература/References

1. Микляев С.В., Леонова О.М., Сушенко А.В. Анализ распространенности хронических воспалительных заболеваний тканей пародонта. Современные проблемы науки и образования. 2018;2:15. [S.V. Miklyaev, O.M. Leonova, A.V. Suschenko. Analysis of the prevalence of chronic inflammatory diseases of periodontal tissues. Modern problems of science and education. 2018;2:15. (In Russ.)]. <http://science-education.ru/ru/article/view?id=27454>
2. Цепов Л.М., Николаев А.И., Нестерова М.М., Петрова Е.В. Хронический генерализованный катаральный гингивит и хронический генерализованный пародонтит: общие истоки, последовательный переход (дискуссия). Вестник Смоленской государственной медицинской академии. 2018;17(3):198-205. [L.M. Tsepov, A.I. Nikolaev, M.M. Nesterova, E.V. Petrova. Chronic generalized catarrhal gingivitis and chronic generalized periodontitis: common origins, sequential transition? (Discussion). Bulletin of the Smolensk State Medical Academy. 2018;17(3):198-205. (In Russ.)]. <https://cyberleninka.ru/article/n/hronicheskiy-generalizovannyi-kataralnyy-gingivit-i-hronicheskiy-generalizovannyi-parodontit-obshchie-istoki-posledovatelnyy-perehod>
3. Олейник Е.А., Беленова И.А., Олейник О.И., Сударева А.В., Маркосян З.С. Современные аспекты консервативного подхода к лечению воспалительных заболеваний пародонта у пациентов молодого, среднего и пожилого возраста. Актуальные проблемы медицины. 2022;45(2):178-197. [E.A. Oleinik, I.A. Belenova, O.I. Oleinik, A.V. Sudareva, Z.S. Markosyan. Conservative treatment of inflammatory periodontal diseases in young, middle-aged and elderly patients: current aspects. Challenges in Modern Medicine. 2022;45(2):178-197. (In Russ.)]. <https://doi.org/10.52575/2687-0940-2022-45-2-178-197>
4. Aliotta S.L., Vlasnik J.J., DeLor Bonnie. Enhancing Adherence to Long-Term Medical Therapy: A New Approach to Assessing and Treating Patients // Adv. Ther. – 2004;21(4):214-231. <https://doi.org/10.1007/BF02850154>
5. Cramer J., Amonkar M., Hebborn A., Altman R. Compliance and Persistence with Bisphosphonate Dosing Regimens Among Women with Postmenopausal Osteoporosis // Curr Med Res Opin. – 2005;21:9:1453-1460. <https://doi.org/10.1185/030079905X61875>
6. Дзюба Е.В., Нагаева М.О. Показатели приверженности к лечению у пациентов с воспалительными заболеваниями пародонта. Пародонтология. 2021;26(1):38-42. [E.V. Dzyuba, M.O. Nagaeva. Parameters of the treatment adherence in periodontal patients. Periodontology. 2021;26(1):38-42. (In Russ.)]. <https://doi.org/10.33925/1683-3759-2021-26-1-38-42>
7. Gupta P., Patel P., Strauch B., Lai F.Y., Akbarov A. et al. Biochemical Screening for Nonadherence Is Associated With Blood Pressure Reduction and Improvement in Adherence. Hypertension // Ovid Technologies (Wolters Kluwer Health). – 2017;70(5):1042-1048. <https://doi.org/10.1161/hypertensionaha.117.09631>
8. Тачалов В.В., Шумилина Е.Д., Ермаева С.С., Ситкина Е.В. Психологические характеристики стоматологических больных, определяющие их приверженность к соблюдению врачебных рекомендаций в стоматологии: актуальность для прогностической и профилактической медицины. Проблемы стоматологии. 2019;15(4). [V.V. Tachalov, E.D. Shumilina, S.S. Ermaeva, E.Y. Nechai, E.V. Sitkina. Psychological characteristics of dental patients determining their commitment to compliance with medical recommendations in dentistry: relevance for prognostic and preventive medicine. Actual problems in dentistry. 2019;15(4). (In Russ.)]. <https://cyberleninka.ru/article/n/psihologicheskie-harakteristiki-stomatologicheskikh-bolnyh-opredelyayushchie-ih-priverzhennost-k-soblyudeniyu-vrachebnyh>
9. Николаев Н.А., Мартынов А.И., Скирденко Ю.П., Анисимов В.Н., Васильева И.А. и др. Управление лечением на основе приверженности: алгоритмы рекомендаций для пациентов. Междисциплинарные рекомендации. Медицинский вестник Северного Кавказа. 2020;15(4):461-468. [N.A. Nikolaev, A.I. Martynov, Yu.P. Skirdenko, V.N. Anisimov, I.A. Vasilieva et al. Treatment management based on adherence: patient recommendation algorithms. Cross-disciplinary guidelines. Medical News of North Caucasus. 2020;15(4):461-468. (In Russ.)]. <https://doi.org/10.14300/mnnc.2020.15109>
10. Лукина Ю.В., Кутишенко Н.П., Марцевич С.Ю., Шепель Р.Н., Драпкина О.М. Методические рекомендации: «Приверженность к лекарственной терапии у больных хроническими неинфекционными заболеваниями. Решение проблемы в ряде клинических ситуаций». Профилактическая медицина. 2020;23(3-2):42-60. [Yu.V. Lukina, N.P. Kutishenko, S.Yu. Martsevich, R.N. Shepel, O.M. Drapkina. Methodological recommendations: "Adherence to drug therapy in patients with chronic non-communicable diseases. Addressing the problem in a number of clinical situations". Preventive medicine. 2020;23(3-2):42-60. (In Russ.)]. <https://doi.org/10.17116/profmed20202303242>
11. Гогниева Д.Г., Щекочихин Д.Ю., Гаврилова Е.В., Сыркина Е.А., Богданова Р.С., Сыркин А.Л., Копылов Ф.Ю. Проблема приверженности к лечению в общей медицинской практике. Кардиология и сердечно-сосудистая хирургия. 2019;12(6):510-515. [D.G. Gognieva, D.Yu. Shchekochikhin, E.V. Gavrilova, E.A. Syrkina, R.S. Bogdanova, A.L. Syrkin, F.Yu. Kopylov. The problem of adherence to treatment in general medical practice. Cardiology and cardiovascular surgery. 2019;12(6):510-515. (In Russ.)]. <https://doi.org/10.17116/kardio201912061510>

DOI: 10.18481/2077-7566-2023-19-3-64-68

УДК: 616.31-08-039.71

ВЛИЯНИЕ СРЕДСТВ ИНДИВИДУАЛЬНОЙ ГИГИЕНЫ ПОЛОСТИ РТА НА ДИНАМИКУ ПАРОДОНТОЛОГИЧЕСКОГО СТАТУСА БЕРЕМЕННЫХ ЖЕНЩИН

Шиянова А. Д., Орехова Л. Ю., Кудрявцева Т. В., Прохорова О. В., Березкина И.В., Тасаева Е. А.

Первый Санкт-Петербургский государственный медицинский университет имени академика И. П. Павлова, г. Санкт-Петербург, Россия

Аннотация

Предмет исследования — гигиеническое состояние полости рта беременных женщин при использовании комплекса средств гигиены полости рта отечественного производства.

Цель — изучение влияния средств индивидуальной гигиены полости рта на пародонтологический статус беременных женщин.

Методология. В исследовании приняли участие 90 беременных женщин во втором триместре беременности, имеющих симптомы заболеваний пародонта. Все пациентки заполнили анкету-опросник, а также прошли комплексное стоматологическое обследование с определением индексов гигиены Грина–Вермиллиона и API, индекса РМА, Индекса чувствительности зубов Ореховой–Улитовского. Беременные были обучены правильной технике чистки зубов. Далее беременные были разделены на 3 группы: 1 группа использовала отечественную зубную пасту с противовоспалительными компонентами, 2 группа — отечественную зубную пасту с противовоспалительными компонентами в комплексе с ополаскивателем, 3 группа — контрольная. Контроль исследования проводился через 2 и 4 недели после начала использования с повторным заполнением анкеты-опросника и определением индексов.

Результаты. По результатам анкетирования, 72% беременных отметили во время беременности кровоточивость десен и появление запаха изо рта. Осмотр полости рта после применения зубной пасты отечественного производства в комплексе с ополаскивателем показал значительное снижение зубного налета и уменьшение гигиенических и пародонтологических индексов по сравнению с контрольной группой.

Выводы. Использование зубной пасты и ополаскивателя отечественного производства с противовоспалительными компонентами способствует устранению у беременных негативных ощущений: неприятного запаха изо рта и повышенной чувствительности зубов. Линейка средств гигиены благоприятно воздействует на ткани пародонта, уменьшая количество зубного налета и снижая воспалительные процессы в тканях пародонта у беременных. Более эффективным является использование всего комплекса средств гигиены, т. е. пасты и ополаскивателя.

Ключевые слова: беременность, индивидуальная гигиена полости рта, профилактика, заболевания пародонта, стоматологическое здоровье

Авторы заявили об отсутствии конфликта интересов.

Анастасия Дмитриевна ШИЯНОВА ORCID ID 0000-0003-1585-4319

ассистент кафедры стоматологии терапевтической и пародонтологии, Первый Санкт-Петербургский государственный медицинский университет им. акад. И. П. Павлова, г. Санкт-Петербург, Россия
dr.anastasia.95@gmail.com

Людмила Юрьевна ОРЕХОВА ORCID ID 0000-0002-8026-0800

д.м.н., профессор, заведующая кафедрой стоматологии терапевтической и пародонтологии Первого Санкт-Петербургского государственного медицинского университета им. акад. И. П. Павлова, Президент Российской Пародонтологической Ассоциации, г. Санкт-Петербург, Россия
prof_orekhova@mail.ru

Татьяна Васильевна КУДРЯВЦЕВА ORCID ID 0000-0002-0366-2873

д.м.н., профессор кафедры стоматологии терапевтической и пародонтологии, Первый Санкт-Петербургский государственный медицинский университет им. акад. И. П. Павлова, г. Санкт-Петербург, Россия
prof.kudryavtseva@mail.ru

Ольга Викторовна ПРОХОРОВА ORCID ID 0000-0003-2639-1292

к.м.н., доцент, доцент кафедры стоматологии терапевтической и пародонтологии, Первый Санкт-Петербургский государственный медицинский университет им. акад. И. П. Павлова, г. Санкт-Петербург, Россия
olga-dent@mail.ru

Ирина Викторовна БЕРЕЗКИНА ORCID ID 0000-0002-1339-8738

к.м.н., доцент кафедры стоматологии терапевтической и пародонтологии, Первый Санкт-Петербургский государственный медицинский университет им. акад. И. П. Павлова, г. Санкт-Петербург, Россия
ivberezkina@mail.ru

Екатерина Альбертовна ТАСАЕВА ORCID ID 0009-0001-3777-702X

студентка, Первый Санкт-Петербургский государственный медицинский университет им. акад. И. П. Павлова, г. Санкт-Петербург, Россия
ek.tasaeva@gmail.com

Адрес для переписки: Анастасия Дмитриевна ШИЯНОВА

197022, Российская Федерация, г. Санкт-Петербург, ул. Льва Толстого, д. 6-8, кафедра стоматологии терапевтической и пародонтологии
dr.anastasia.95@gmail.com
+7 (962) 7217080

Образец цитирования:

Шиянова А. Д., Орехова Л. Ю., Кудрявцева Т. В., Прохорова О. В., Березкина И.В., Тасаева Е. А.

ВЛИЯНИЕ СРЕДСТВ ИНДИВИДУАЛЬНОЙ ГИГИЕНЫ ПОЛОСТИ РТА НА ДИНАМИКУ ПАРОДОНТОЛОГИЧЕСКОГО СТАТУСА БЕРЕМЕННЫХ ЖЕНЩИН. Проблемы стоматологии. 2023; 3: 64-68.

© Шиянова А. Д., и др., 2023

DOI: 10.18481/2077-7566-2023-19-3-64-68

Поступила 23.10.2023. Принята к печати 13.11.2023

DOI: 10.18481/2077-7566-2023-19-3-64-68

INFLUENCE OF PERSONAL ORAL HYGIENE PRODUCTS ON THE DYNAMICS OF PERIODONTAL STATUS OF PREGNANT WOMEN

Shiyanova A.D., Orekhova L.Y., Kudryavtseva T.V., Prokhorova O.V., Berezkina I.V., Tasaeva E.A.

First St. Petersburg State Medical University named after Academician I.P. Pavlov, St. Petersburg, Russia

Annotation

Subject. The hygienic condition of the oral cavity of pregnant women, using oral hygiene products of national production.

Objectives. Studying the influence of personal oral hygiene products on pregnant women's periodontal status.

Methodology. The study involved 90 pregnant women in the second trimester of pregnancy with symptoms of periodontal disease. All patients filled out a questionnaire and underwent a comprehensive dental examination with the determination of the Green–Vermillion hygiene indexes, API, PMA indexes, and Orekhova–Ulitsky's sensitivity index. Pregnant women were taught the correct technique of brushing their teeth. Furthermore, they were divided into three groups: the first group used the toothpaste of national production, the second used the toothpaste and the mouthwash of national production, and the third group was control. The control of the study was carried out in 2 and 4 weeks with repeated completion of the questionnaire and the determination of indices.

Results. According to the survey, 72% of pregnant women noted bleeding gums and bad breath during pregnancy. Examination of the oral cavity after using the toothpaste and the mouthwash of the national production showed a significant reduction in plaque formation and a decrease in hygienic and periodontal indexes compared to the control group.

Conclusion

1. Using the toothpaste and the mouthwash of the national production helped eliminate subjective sensations in pregnant women in the area of bad breath and tooth sensitivity.

2. The toothpaste and the mouthwash of the national production have a beneficial effect on periodontal tissues, reducing plaque formation and inflammation in pregnant women's periodontal tissues.

3. Using both toothpaste and mouthwash of national production appeared to be the most effective.

Keywords: *pregnancy, individual oral hygiene, prevention, periodontal disease, dental health of pregnant women*

The authors declare no conflict of interest.

Anastasia D. SHIYANOVA ORCID ID 0000-0003-1585-4319

Assistant of the Department of Restorative Dentistry and Periodontology, Pavlov First Saint Petersburg State Medical University, Saint Petersburg, Russia dr.anastasia.95@gmail.com

Liudmila Y. OREKHOVA ORCID ID 0000-0002-8026-0800

Grand PhD in Medical Sciences, Professor, Head of the Department of Restorative Dentistry and Periodontology, Pavlov First Saint Petersburg State Medical University, President of RPA, Saint Petersburg, Russia prof_orekhova@mail.ru

Tatyana V. KUDRYAVTSEVA ORCID ID 0000-0002-0366-2873

Grand PhD in Medical Sciences, Professor of the Department of Restorative Dentistry and Periodontology, Pavlov First Saint Petersburg State Medical University, Saint Petersburg, Russia prof.kudryavtseva@mail.ru

Olga V. PROKHOROVA ORCID ID 0000-0003-2639-1292

PhD in Medical Sciences, Associate Professor, Associate Professor of the Department of Restorative Dentistry and Periodontology, Pavlov First Saint Petersburg State Medical University, Saint Petersburg, Russia olga-dent@mail.ru

Irina V. BEREZKINA ORCID ID 0000-0002-1339-8738

PhD in Medical Sciences, Associate Professor of the Department of Restorative Dentistry and Periodontology, Pavlov First Saint Petersburg State Medical University, Saint Petersburg, Russia ivberezkina@mail.ru

Ekaterina A. TASAeva ORCID ID 0009-0001-3777-702X

Student of the Pavlov First Saint Petersburg State Medical University, Saint Petersburg, Russia ek.tasaeva@gmail.com

Correspondence address: Anastasia D. SHIYANOVA

197022, L'va Tolstogo str. 6-8, Saint Petersburg, Russia

dr.anastasia.95@gmail.com

+7 (962) 721-70-80

For citation:

Shiyanova A.D., Orekhova L.Y., Kudryavtseva T.V., Prokhorova O.V., Berezkina I.V., Tasaeva E.A.

INFLUENCE OF PERSONAL ORAL HYGIENE PRODUCTS ON THE DYNAMICS OF PERIODONTAL STATUS OF PREGNANT WOMEN. Actual problems in dentistry. 2023; 3: 64-68. (In Russ.)

© Shiyanova A.D. et al., 2023

DOI: 10.18481/2077-7566-2023-19-3-64-68

Received 23.10.2023. Accepted 13.11.2023

Введение

Заболевания пародонта на сегодняшний день остаются одной из наиболее распространенных стоматологических патологий. Результаты многочисленных исследований показывают, что данная группа заболеваний поражает более 60% населения земного шара в возрасте до 40 лет [8]. Возникая под влиянием патогенной микрофлоры полости рта, воспалительные заболевания пародонта прогрессируют, создавая благоприятные условия для персистенции хронической инфекции в организме человека. В связи с этим пациенты с пародонтологической патологией склонны к приобретению сопутствующих заболеваний органов и их систем, таких как сердечно-сосудистые заболевания, ревматоидный артрит, сахарный диабет и др. [1, 5].

Беременность — это особый период в жизни женщины, во время которого в ее организме развивается новая жизнь. Будущая мама должна уделять особое внимание своему здоровью, однако данное состояние изменяет течение многих заболеваний.

Перестройка работы эндокринной, иммунной и сердечно-сосудистой систем оказывает значительное влияние на риск возникновения и прогрессирования стоматологической патологии, в частности заболеваний пародонта [6, 9]. Так, исследователи отмечают появление и развитие активных клинических проявлений воспалительного процесса в тканях пародонта у 40–63% беременных [3, 7, 8]. Поддерживаемая измененным гормональным фоном, иммуносупрессией и сдвигом макро- и микроэлементного состава организма, патогенная микрофлора в организме женщины активно развивается. Возникающие при этом очаги инфекции негативно сказываются на здоровье не только самой матери, но и ребенка.

По этой причине в период беременности следует придавать большое значение профилактике заболеваний пародонта с целью снижения распространенности данной патологии и улучшения качества жизни [3]. Учитывая наличие широкого ряда противопоказаний у данной группы пациентов, индивидуальная гигиена полости рта для них является наиболее актуальным, доступным и эффективным методом. Однако многие исследователи отмечают недостаточную информированность женщин по данному вопросу и низкий уровень их гигиенических навыков [1, 2, 4].

В связи с этим необходимы поиск и разработка не только профессиональных руководств, популяризирующих корректную гигиену полости рта, но и современных, безопасных, эффективных и доступных средств гигиены полости рта.

Цель работы — изучение влияния средств индивидуальной гигиены полости рта на пародонтологический статус беременных женщин.

Материалы и методы исследования

В исследовании, проводившемся на базе одной из поликлиник г. Санкт-Петербурга, приняли участие 90 женщин во втором триместре беременности в возрасте от 20 до 35 лет, обратившихся к врачу-стоматологу для прохождения профилактического осмотра. Все участницы исследования дали письменное добровольное согласие на исследование. Основными критериями включения в исследование явились: наличие у пациенток гингивита, отсутствие острого течения заболеваний твердых тканей зуба, отсутствие тяжелой общесоматической патологии и заболеваний в активной стадии, неотягощенное течение беременности.

Все участники исследования заполнили анкету-опросник, касающуюся вопросов наличия у пациенток кровоточивости десен, повышенной чувствительности зубов и галитоза, а также частоты и времени чистки зубов.

Всем беременным были проведены осмотр полости рта, определение гигиенических индексов ОНI-S и API, пародонтологического индекса РМА, индекса чувствительности зубов Ореховой–Улитовского.

Также всем участницам исследования были проведены контролируемая чистка зубов и обучение гигиене полости рта.

Беременные были разделены на три группы по 30 человек в зависимости от используемых средств гигиены полости рта:

1 группа использовала в процедуре индивидуальной гигиены полости рта зубную пасту отечественного производства с противовоспалительными и десенсибилизирующими компонентами из линейки Parodontal (AS).

2 группе была назначена зубная паста AS в комплексе с ополаскивателем для полости рта для ежедневного использования отечественного производства с противовоспалительным и десенсибилизирующим эффектом (AF).

3 группа — контрольная — использовала произвольно выбранную зубную пасту не из группы назначения без использования ополаскивателя для полости рта.

Контроль исследования проводился через 2 и 4 недели после начала использования с повторным заполнением анкеты-опросника и определением гигиенических и пародонтологических индексов.

Обработка данных проводилась с использованием описательного метода статистики в программе Microsoft Excel 2016.

Результаты

По результатам первичного анкетирования беременных жалобы на кровоточивость десен предъявляли 72% опрошенных, то есть 65 женщин. Повышенную чувствительность зубов испытывали 35%

обследованных, а неприятный запах изо рта отмечали 21%.

Среди всех исследуемых 2 раза в день чистили зубы только 38 человек (42% женщин), 52 человека ухаживали за полостью рта нерегулярно, 1 раз в день и реже.

При этом через 4 недели после обучения гигиене полости рта, назначения и использования отечественных средств гигиены полости рта жалобы на кровоточивость десен снизились до 21%, на повышенную чувствительность зубов — до 18%, на неприятный запах изо рта — до 8% (рис. 1).

Частота чистки зубов беременными по результатам анкетирования также показала значительное улучшение. Через 4 недели 2 раза в день проводили индивидуальную гигиену полости рта 82% обследованных, и лишь 18% продолжали вести нерегулярный уход за полостью рта (рис. 2).

Оценка уровня гигиены полости рта с использованием индекса Грина–Вермиллиона (ОНИ-S) показала следующие результаты:

В 1 группе исследования значение индекса на момент первичного обращения оставило $1,61 \pm 0,12$, что соответствует верхней границе удовлетворительной гигиены полости рта. Через 2 недели использования зубной пасты AS значение индекса снизилось до $0,99 \pm 0,11$, через 4 недели достигло $0,58 \pm 0,11$, соответствуя уровню хорошей гигиены полости рта.

Во 2 группе при первичном обращении значение индекса составило $1,68 \pm 0,12$. Использование в течение периода исследования зубной пасты AS в комплексе с ополаскивателем полости рта AF показало снижение индекса до $0,88 \pm 0,11$ через 2 недели и $0,49 \pm 0,09$ через 4 недели.

Контрольная группа также показала небольшое снижение значения индекса Грина–Вермиллиона через 4 недели с $1,64 \pm 0,12$ до $1,11 \pm 0,10$, что может быть связано с проводимым перед началом исследования обучением гигиене полости рта и контролируемой чисткой зубов.

Индекс налета апроксимальных поверхностей (API) в 1 группе показал изменение с $49,8 \pm 0,25$ до начала исследования до значения $25,4 \pm 0,18$ через 2 недели и $18,3 \pm 0,18$ через 4 недели после начала использования зубной пасты AS, что соответствует оптимальному уровню гигиены полости рта.

Во 2 группе значение индекса снизилось с $52,3 \pm 0,26$ перед исследованием до $12,4 \pm 0,19$ через 4 недели применения комплекса зубной пасты и ополаскивателя полости рта.

Контрольная группа через 4 недели также показала снижение индекса API до значения $26,6 \pm 1,18$, что соответствует нижней границе достаточного уровня гигиены полости рта.

Наибольшее изменение индекса воспаления десневого края РМА показала 2 группа, в которой

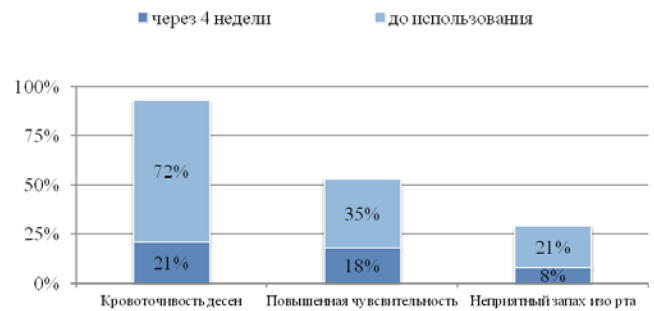


Рис. 1. Результаты анкетирования беременных по вопросу жалоб со стороны полости рта

Fig. 1. Results of a survey of pregnant women on the issue of complaints from the oral cavity

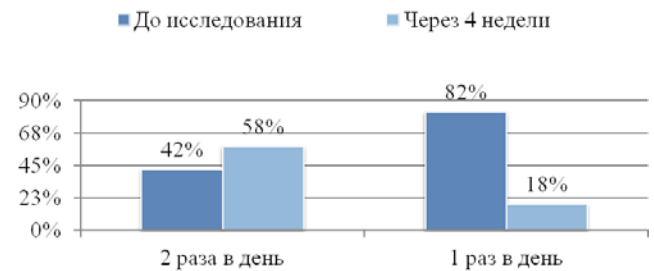


Рис. 2. Результаты анкетирования беременных по вопросу частоты чистки зубов

Fig. 2. The results of a survey of pregnant women on the frequency of brushing their teeth

значение индекса снизилось с $65,1 \pm 1,3\%$ при первичном обследовании до $39,6 \pm 1,1\%$ через 4 недели.

РМА в 1 группе исследования также показал значительное снижение с $67,2 \pm 1,3\%$ до начала исследования к $43,7 \pm 1,2\%$ на момент заключительного осмотра.

В контрольной группе динамика значения индекса была незначительной, снизившись за 4 недели с $61,7 \pm 1,3\%$ до $53,5 \pm 0,9\%$. Это может быть связано со снижением провоспалительной активности микрофлоры зубных отложений после изменения частоты и методики чистки зубов.

Чувствительность зубов по данным оценки Индекса Сенситивности Зубов Ореховой–Улитовского также показала значительное снижение в 1 и 2 группах исследования по сравнению с контрольной группой и в динамике, показав относительно компенсированное состояние гиперчувствительности на начало обследования и компенсированное состояние через 4 недели. Все результаты индексной оценки полости рта беременных представлены в таблице.

Выводы

Результаты исследования показали, что беременные, наряду с распространенной пародонтологической патологией, склонны к значительным клиническим проявлениям заболеваний пародонта.

При этом большинство имеет ограниченные представления о методах индивидуальной гигиены полости рта и уделяет недостаточно внимания чистке зубов.

С другой стороны, регулярный качественный уход за полостью рта с использованием современных, эффективных и доступных методов и средств индивидуальной гигиены способен значительно снизить клинические проявления основных заболеваний пародонта у беременных, а также предотвратить развитие осложнений и прогрессирование уже имеющейся патологии.

Так, использование в зубной пасты AS и ополаскивателя AF способствует устранению у беременных негативных ощущений неприятного запаха изо рта и повышенной чувствительности зубов, а также благоприятно воздействует на ткани пародонта, снижая количество мягкого налета и уменьшая воспалительные процессы.

С учетом того, что комплексное применение средств гигиены полости рта отечественного производства с противовоспалительным и десенсибилизирующим действием показывает наибольшую эффективность в профилактике заболеваний пародонта, необходимо детальное изучение имеющихся на стоматологическом рынке продуктов с целью создания оптимальных алгоритмов ухода за полостью рта у беременных.

Литература/References

- Александрова А.А., Орехова Л.Ю., Александрова Л.А. Мусаева Р.С., Посохова Э.В. Индивидуальный подход в разработке комплекса гигиены полости рта беременным женщинам с сахарным диабетом. Пародонтология. 2017;22(2):33-39. [A.A. Aleksandrova, L.Yu. Orekhova, L.A. Aleksandrova, R.S. Musaeva, E.V. Posokhova. An individual approach in development of oral hygiene complex for pregnant women with diabetes mellitus. Parodontologiya. 2017;22(2):33-39. (In Russ.)]. <https://www.elibrary.ru/item.asp?id=29232381>
- Денисенко Л.Н. Информированность беременных женщин о стоматологическом здоровье и гигиене полости рта. Colloquium-Journal. 2019;27-3(51):19-20. [L.N. Denisenko. Awareness of pregnant women about dental health and oral hygiene. Colloquium-Journal. 2019;27-3(51):19-20. (In Russ.)]. <https://www.elibrary.ru/item.asp?id=41601970>
- Епифанова Ю.В., Денисова Т.Г., Сидорова Т.Н. Денисова Е.А. Григорьева А.С., Половников А.Н. Роль гигиены полости рта в профилактике заболеваний полости рта у беременных. Здоровье Чувашии. 2022;2:103-115. [Yu.V. Epifanova, T.G. Denisova, T.N. Sidorova, E.A. Denisova, A.S. Grigorieva, A.N. Polkovnikov. The role of oral hygiene in the prevention of oral diseases in pregnant women. Healthcare of Chuvashia. 2022;2:103-115. (In Russ.)]. <https://doi.org/10.25589/giduv.2022.77.87.011>
- Журбенко В.А., Карлаш А.Е., Саакян Э.С. Изучение качества индивидуальной гигиены полости рта у беременных женщин. Современная наука: актуальные проблемы теории и практики. Серия: Естественные и технические науки. 2020;4-2:72-74. [V.A. Zhurbenko A.E. Karlash, E.S. Saakyan. Study of the quality of individual oral hygiene in pregnant women. Modern Science: actual problems of theory and practice, a series: Natural and Technical Sciences. 2020;4-2:72-74. (In Russ.)]. <https://doi.org/10.37882/2223-2966.2020.04-2.06>
- Зойиров Т.Э., Содикова Ш.А. Стоматологическое здоровье беременных женщин (обзор литературы). Вестник науки и образования. 2020;22-3(100):44-52. [T.E. Zoyirov, Sh.A. Sodikova. Dental health of pregnant women (literature review). Herald of Science and Education. 2020;22-3(100):44-52. (In Russ.)]. <https://www.elibrary.ru/item.asp?id=44630224>
- Лепехина Л.И., Лепехина О.А., Азарова О.А. Влияние общих и местных факторов на развитие гингивита у беременных. Заметки ученого. 2020;9:38-41. [L.I. Lepekhina, O.A. Lepekhina, O.A. Azarova. influence of general and local factors on the development of gingivitis in pregnant women. Scientist's notes. 2020;9:38-41. (In Russ.)]. <https://www.elibrary.ru/item.asp?id=44429972>
- Матвеев Р.С., Епифанова Ю.В., Денисова Т.Г. и др. Влияние воспалительных заболеваний пародонта на течение беременности. Здоровье Чувашии. 2022;1:53-63. [Yu.V. Epifanova, T.G. Denisova, T.N. Sidorova, E.A. Denisova, A.S. Grigorieva, A.N. Polkovnikov. The role of oral hygiene in the prevention of oral diseases in pregnant women. Healthcare of Chuvashia. 2022;1:53-63. (In Russ.)]. <https://doi.org/10.25589/giduv.2022.77.87.011>
- Микляев С.В., Сушенко А.В., Козлов А.Д., Очиров Б.М., Новиков А.В. Анализ распространенности заболеваний тканей пародонта у беременных женщин. Вятский медицинский вестник. 2021;2(70):25-28. [S.V. Miklyayev, A.V. Sushchenko, A.D. Kozlov, B.M. Ochirov, A.V. Novikov. Analysis on the prevalence of periodontal tissue diseases in pregnant women. Medical Bulletin of Vyatka. 2021;2(70):25-28. (In Russ.)]. <https://doi.org/10.24411/2220-7880-2021-10170>
- Орехова Л.Ю., Мусаева Р.С., Силина Э.С., Александрова А.А., Гриненко Э.В., Лобода Е.С. Особенности состояния твердых тканей зубов и пародонта у женщин с сахарным диабетом в различные trimestры беременности. Пародонтология. 2019;24(1):29-33. [L.Yu. Orekhova, R.S. Musaeva, E.S. Silina, A.A. Aleksandrova, E.V. Grinenko, E.S. Loboda. Features of hard tooth and periodontal tissues among women with diabetes mellitus in various trimesters of pregnancy. Parodontologiya. 2019;24(1):29-33. (In Russ.)]. <https://doi.org/10.25636/PMP.1.2019.1.5>

Таблица

Индексная оценка состояния полости рта беременных в процессе исследования

Table. Index assessment of the state of the oral cavity of pregnant women in the course of the study

Группа	Индекс	До исследования	Через 2 недели	Через 4 недели
Контрольная	ОНИ-S	1,64 ± 0,12	1,32 ± 0,10	1,11 ± 0,10
	PMA	61,7 ± 1,3	58,2 ± 1,3	53,5 ± 0,9
	API	48,4 ± 0,25	29,4 ± 0,19	26,6 ± 0,18
	ИСЗОУ	52,7 ± 1,9	50,4 ± 1,9	47,5 ± 1,9
Группа 1	ОНИ-S	1,61 ± 0,12	0,99 ± 0,11	0,58 ± 0,11
	PMA	67,2 ± 1,3	59,8 ± 1,3	43,7 ± 1,1
	API	49,8 ± 0,25	25,4 ± 0,18	18,3 ± 0,18
	ИСЗОУ	51,2 ± 1,7	44,5 ± 1,8	32,6 ± 1,4
Группа 2	ОНИ-S	1,68 ± 0,12	0,88 ± 0,11	0,49 ± 0,09
	PMA	65,1 ± 1,3	57,4 ± 1,3	39,6 ± 1,1
	API	52,3 ± 0,26	21,1 ± 0,18	12,4 ± 0,19
	ИСЗОУ	52,8 ± 1,3	43,4 ± 1,5	30,9 ± 1,8

DOI: 10.18481/2077-7566-2023-19-3-69-74
УДК 616.314-053

ПРИЧИНЫ УДАЛЕНИЯ ЗУБОВ У ПАЦИЕНТОВ ПСИХИАТРИЧЕСКОГО СТАЦИОНАРА

Ильина Р. Ю.¹, Мухамеджанова Л. Р.^{1,2}

¹ Казанская государственная медицинская академия — филиал Российской медицинской академии непрерывного профессионального образования, г. Казань, Россия

² Чувашский государственный университет имени И. Н. Ульянова, г. Чебоксары, Россия

Аннотация

По данным литературы, в психически здоровой популяции основной причиной удаления зубов являются осложнения кариеса и пародонтит, преимущественно у пациентов пожилого и старческого возраста. У пациентов с психиатрической патологией многие авторы отмечают высокую распространенность стоматологических заболеваний и необходимость экстракции зубов.

Целью исследования явилось изучение структуры стоматологических заболеваний, требующих удаления зубов, у пациентов психиатрического стационара.

Материал и методы исследования. Проведена выкопировка сведений из 1812 стоматологических карт пациентов, находившихся на стационарном лечении в РКПБ в период с 2014 по 2016 г. в возрасте от 16 до 82 лет (879 мужчин и 933 женщины). Основной причиной госпитализации большинства пациентов явился диагноз «шизофрения» (59%). Для статистической обработки результатов использовали пакет статистических программ SPSS 13.0 (1999).

Результаты исследования. За исследуемый период хирурги-стоматологи РКПБ приняли 1812 пациентов, которым удалили 2187 зубов. Чаще всего операция удаления зуба была проведена по поводу хронического пародонтита (47,2%) у пациентов пожилого возраста (57,1%). Наименьшее число удаленных зубов по поводу пародонтита отмечалось в группе пациентов среднего возраста (45–59 лет) и составило 36,3% от общего числа удаленных зубов. Это связано с распространенностью хронического пародонтита, что сопоставимо с показателями у пациентов без психиатрической патологии. В группе пациентов пожилого и старческого возраста экстракция зубов по поводу пародонтита была проведена в 49,3% случаев.

Выводы. Основной причиной удаления зубов у психически больных явился хронический пародонтит и его обострение — 47,2%. Средний возраст этих пациентов составил $59,16 \pm 14,33$ года у мужчин и $52,91 \pm 11,85$ года у женщин. Преобладание в структуре причин удаления зубов хронического пародонтита у пациентов средней возрастной группы свидетельствует о ранней клинической манифестации воспалительно-деструктивных изменений в пародонте.

Ключевые слова: пациенты с психиатрической патологией, причина удаления зубов, хронический пародонтит, осложнения кариеса, стоматологический статус

Авторы заявили об отсутствии конфликта интересов.

Роза Юрьевна ИЛЬИНА ORCID ID 0000-0001-8534-1282

к.м.н., доцент кафедры челюстно-лицевой хирургии и хирургической стоматологии Казанской государственной медицинской академии — филиала Российской медицинской академии непрерывного профессионального образования, г. Казань, Россия
ilroza@yandex.ru

Любовь Рустемовна МУХАМЕДЖАНОВА ORCID ID 0000-0003-0752-6497

д.м.н., профессор, заведующая кафедрой терапевтической, детской стоматологии и ортодонтии Казанской государственной медицинской академии — филиала Российской медицинской академии непрерывного профессионального образования, г. Казань; профессор кафедры пропедевтики стоматологических заболеваний и новых технологий, Чувашский государственный университет имени И. Н. Ульянова, г. Чебоксары, Россия
lr71@bk.ru

Адрес для переписки: **Роза Юрьевна ИЛЬИНА**

420127, г. Казань, ул. Максимова, д. 1А, кв. 25

+7 (917) 2554387

ilroza@yandex.ru

Образец цитирования:

Ильина Р. Ю., Мухамеджанова Л. Р.

ПРИЧИНЫ УДАЛЕНИЯ ЗУБОВ У ПАЦИЕНТОВ ПСИХИАТРИЧЕСКОГО СТАЦИОНАРА. Проблемы стоматологии. 2023; 3: 69-74.

© Ильина Р. Ю. и др., 2023

DOI: 10.18481/2077-7566-2023-19-3-69-74

Поступила 05.10.2023. Принята к печати 03.11.2023

DOI: 10.18481/2077-7566-2023-19-3-69-74

CAUSES OF DENTAL REMOVAL IN PSYCHIATRIC PATIENTS

Ilyina R.J.¹, Muchamedzhanova L.R.^{1,2}

¹ Kazan State Medical Academy (branch of the Russian Medical Academy of Continuous Professional Education), Kazan, Russia

² Chuvash State University named after I.N. Ulyanov, Cheboksary, Russia

Annotation

According to the literature, in a mentally healthy population, the main cause of tooth extraction is complications of caries and periodontitis, mainly in elderly and senile patients. In patients with psychiatric pathology, many authors note the high prevalence of dental diseases and emphasize the need for tooth extraction.

The aim of the investigation was to study the structure of dental diseases requiring tooth extraction in psychiatric hospital patients.

Material and methods of research. Information was copied from 1812 dental records of patients who were on inpatient treatment at the V.N. Bekhterev RCPB in the period from 2014 to 2016 at the age of 16 to 82 years (879 men and 933 women). The main reason for hospitalization of most patients was the diagnosis of schizophrenia (59%). The statistical software package SPSS 13.0 (1999) was used for statistical processing of the results.

The results of the study. During the study period, the dental surgeons of the RCPB received 1812 patients who had 2187 teeth removed. Mostly, the tooth extraction operation was performed for chronic periodontitis (47.2%). The greatest number of removals for periodontitis was observed in elderly patients (57.1%). The smallest number of teeth removed due to periodontitis was observed in the group of middle-aged patients (45–59 years) and amounted to 36.3% of the total number of teeth removed. This is due to the predominance of chronic periodontitis in these patients, which is comparable to the indicators in patients without psychiatric pathology. In the group of elderly and senile patients, tooth extraction surgery for chronic periodontitis was performed in 49.3% of cases.

Conclusions. The main reason for tooth extraction in mentally ill patients was chronic periodontitis and its exacerbation – 47.2%. The average age of these patients was 59.16 ± 14.33 years in men and 52.91 ± 11.85 years in women. The predominance of chronic periodontitis in the structure of the causes of tooth extraction in patients of the middle age group indicates an early clinical manifestation of inflammatory and destructive changes in the periodontium.

Keywords: patients with psychiatric pathology, the cause of tooth extraction, chronic periodontitis, complications of caries, dental status

The authors declare no conflict of interest.

Roza Ju. ILYINA ORCID ID 0000-0001-8534-1282

PhD in Medical Sciences, Associate Professor of the Department of Maxillofacial and Surgical Stomatology, Kazan State Medical Academy (branch of the Russian Medical Academy of Continuous Professional Education), Kazan, Russia
ilroza@yandex.ru

Lubov R. MUCHAMEDZHANOVA ORCID ID 0000-0003-0752-6497

Grand PhD in Medical Sciences, Professor, Head of the Department of Therapeutic, Pediatric Dentistry and Orthodontics, Kazan State Medical Academy (branch of the Russian Medical Academy of Continuous Professional Education), Kazan; Professor of the Department of Propaedeutics of Dental Diseases and New Technologies, Chuvash State University named after I.N. Ulyanov, Cheboksary, Russia
lr71@bk.ru

Correspondence address: Roza Ju. ILYINA

420127, Kazan, Maksimova str., 1A, 25

+7(917)2554387

ilroza@yandex.ru

For citation:

Ilyina R.J., Muchamedzhanova L.R.

CAUSES OF DENTAL REMOVAL IN PSYCHIATRIC PATIENTS. *Actual problems in dentistry.* 2023; 3: 69-74. (In Russ.)

© Ilyina R.J. et al., 2023

DOI: 10.18481/2077-7566-2023-19-3-69-74

Received 05.10.2023. Accepted 03.11.2023

В последние десятилетия наблюдается увеличение распространенности психических заболеваний, которые в России выросли с 2009 года в 11,5 раз. Рост впервые выявленных недугов этой группы в основном идет за счет заболеваний, обусловленных органическим поражением головного мозга [11]. При этом растет нагрузка на врачей смежных специальностей, оказывающих помощь пациентам психиатрического стационара. Структура стоматологической заболеваемости и спектр медицинских услуг в психиатрическом стационаре отличается от аналогичных в психически здоровой популяции [7].

Многие отечественные и зарубежные авторы отмечали, что основной причиной удаления зубов у психически здорового населения является хронический периодонтит и его осложнения. Так, Костина И. Н. (2009) при анализе стоматологических карт поликлиники г. Екатеринбурга отмечала данную причину удалений в 58,9% случаев у пациентов возрастной группы 25–34 года, обострения хронического периодонтита — 12,2%, а вот хронического пародонтита — только в 7,7% случаев [9]. По данным Иорданишвили А. К. (2015), при анализе причин удаления зубов в поликлинике г. Санкт-Петербурга также основной причиной отмечается обострение хронического периодонтита (28,1%) у лиц среднего возраста. Операции удаления зубов по поводу хронического пародонтита были проведены у 2,7% пациентов, причем авторы не обнаружили статистически значимых гендерных различий. Однако у пациентов пожилого возраста на первом месте в структуре причин удалений зубов фигурировал хронический пародонтит — в 49,6% случаев, вновь вне зависимости от гендерных различий. В старческом возрасте указанная причина была основной при удалении зубов (хронический пародонтит отмечался при удалении в 49,58% случаев) по санационным показаниям, при проведении предпротетических мероприятий [8]. По данным Антоненко А. И. (2009), обращаемость населения г. Одессы за хирургической стоматологической помощью в 1999–2008 гг. с целью удаления зубов по поводу пародонтита составляла от 17,8 до 34,5% от общего числа всех удалений [6].

В зарубежных исследованиях приводятся данные о высокой частоте удалений зубов по поводу пародонтита [1, 2, 4, 5 и др.]. Так, в систематическом обзоре Dyonne L.M. (2022) при анализе всех опубликованных статей в базах PubMed, Embase и APA PsycINFO выявил, что по поводу пародонтита зубы удалялись в 24,8–38,1% случаев [3]. В исследованиях Mc Caul L.K. и соавторов среди причин удаления зубов в Шотландии с 1984 по 1999 год было выявлено максимальное количество удалений по поводу пародонтита в возрастных группах 51–60 и 61–70 лет, причем по группам зубов преобладали нижние фронтальные зубы. Общая доля удаленных

зубов по поводу пародонтита составляла 32,6% за весь период исследования [5]. Во всех изученных нами исследованиях хронический пародонтит является второй по частоте причиной удаления зубов в популяции психически здорового населения даже в старших возрастных группах [1, 2, 4].

По данным многих авторов, изучавших обозначенную проблему, у психически больных уже в молодом возрасте наблюдается частичная и полная адентия зубных рядов [7, 10, 12, 13]. Авторами отмечено, что на состояние рта оказывают влияние тяжесть и продолжительность основного заболевания, отсутствие адекватного гигиенического ухода за ротовой полостью. Высокий индекс КПУ чаще встречался у пациентов с непрерывным неблагоприятным течением болезни и развившимся слабоумием (92,4%), чем у пациентов с периодически благоприятным течением (70,6%) [13]. Основными причинами удаления зубов у психически здоровых пациентов называются обострение хронического периодонтита и обострение хронического пародонтита (абсцедирование либо эндопародонтальный очаг инфекции) (Иорданишвили А. К., 2008). Являются ли причиной удаления зубов у пациентов с психиатрической патологией указанные заболевания, мы в доступной нам литературе обнаружить не смогли.

Цель исследования — изучение структуры стоматологических заболеваний, требующих удаления зубов, у пациентов психиатрического стационара.

Материал и методы исследования. С целью выявления причин удаления зубов у психически больных нами была проведена выкопировка сведений из стоматологических карт пациентов (форма 043/у), находившихся на стационарном лечении в РКПБ им. В. Н. Бехтерева (г. Казань) в период с 2014 по 2016 г. В разработанной нами анкете фиксировался возраст пациента, пол, длительность госпитализации, основной диагноз, зубная формула и диагноз стоматологического заболевания, лечение которого завершилось экстракцией зуба.

За исследуемый период было изучено 1812 стоматологических карт пациентов в возрасте от 16 до 82 лет (879 мужчин и 933 женщины), средний возраст составил $48,63 \pm 11,27$ лет. Все пациенты проходили лечение по поводу шизофрении (F20) (1069 чел.; 59%); органических психических расстройств, психозов (F09) (135 чел.; 7,5%); расстройств личности и поведения, обусловленных болезнью, повреждением или дисфункцией головного мозга (F07) (408 чел.; 22,5%); невротических расстройств (F40–48) (200 чел.; 11%). С целью анализа влияния возраста пациентов на причину удаления зубов все карты пациентов были ранжированы по трем группам (согласно классификации ВОЗ): 1 группа — паци-

енты среднего возраста, 928 чел. (от 45 до 59 лет), 2 группа — пациенты пожилого возраста, 791 чел. (от 60 до 74 лет) и 3 группа — пациенты старческого возраста, 93 чел. (от 75 до 89 лет).

Проведенное исследование одобрено Комитетом по Этике ГБОУ ДПО КГМА Минздрава России от 6.05.2013 г. (Протокол № 4/05).

Для статистической обработки полученных результатов использовали пакет статистических программ SPSS 13.0. При нормальном распределении значений в исследуемых группах были определены их средние арифметические величины (M), стандартные ошибки (m) и диапазон изменений (min–max). Определение статистической значимости различий выборок между собой проводили с использованием параметрического критерия Стьюдента и критерия Фишера. Статистически значимым принимали значение ошибки $p \leq 0,05$. При множественных сравнениях принимали поправку Бонферрони (Стентон Гланц, 1999).

Результаты исследования: За исследуемый период хирурги-стоматологи РКПБ им. В. Н. Бехтерева приняли с целью проведения операции удаления зуба 1812 пациентов, которым удалили 2187 зубов (в среднем по 1,2 зуба за один прием). Чаще всего операция удаления зуба была проведена по поводу:

- хронического апикального пародонтита K04.5 (521 случай — 24,4%),
- острого апикального пародонтита пульпарного происхождения K04.4 (355 зубов — 16,6%),
- хронического пародонтита K05.3 (1032 зуба — 47,2%),
- периостита челюстей K10.22 (186 зубов — 8,7%),
- остеомиелита челюстей K10.21 (17 зубов — 0,79%),
- других заболеваний (76 зубов — 3,5%).

Операции удаления по другим причинам проводились при перикоронарите, вызванным затрудненным прорезыванием нижних третьих моляров (в основном у молодых пациентов); сместившихся зубов, мешающих стабилизации съемного протеза, переломов и вывихов зубов, а также удаления по ортодонтическим показаниям.

При анализе причин удаления зубов в РКПБ в 2014–2016 гг. нами отмечен высокий процент удаленных зубов по поводу хронического пародонтита, который колебался от 40,6% до 52,8% (табл. 1). Достоверных гендерных различий нами выявлено не было.

Во все наблюдаемые периоды самой частой причиной удаления зубов был хронический пародонтит. Врачи-стоматологи психиатрического стационара включали в эту группу все зубы со II и III степенью подвижности, зубы с пародонтальными абсцессами.

Таблица 1

Причины удаления зубов у пациентов психиатрического стационара в период с 2014 по 2016 г.

Table 1. Reasons for tooth extraction in psychiatric hospital patients from 2014 to 2016

№	Причина удаления (DS)	2014	2015	2016
1	Хронический апикальный пародонтит	164 (22,9%)	174 (21,7%)	183 (27,4%)
2	Острый апикальный пародонтит пульпарного происхождения	118 (16,5%)	106 (13,2%)	131 (19,6%)
3	Хронический пародонтит	337 (47%)	424 (52,8%)	271 (40,6%)
4	Периостит челюстей	59 (8,2%)	71 (8,8%)	56 (8,4%)
5	Остеомиелит челюстей	5 (0,7%)	7 (0,9%)	5 (0,7%)
6	Другие заболевания	34 (4,7%)	21 (2,6%)	21 (3,1%)
	Всего	717 (100%)	803 (100%)	667 (100%)

Примечание: различия между группами статистически недостоверны

Указанная причина удаления зубов с пародонтитом была связана с высокой распространенностью хронического генерализованного пародонтита среди пациентов психиатрического стационара. В предыдущих исследованиях мы отводили главную роль в развитии воспалительно-деструктивных процессов в пародонте побочным эффектам длительно принимаемых психотропных препаратов. Как нейролептики, так и антидепрессанты оказывают остеопоретическое воздействие на костную ткань пародонта, замедляют обменные процессы в окружающих тканях, способствуют смещению pH слюны в кислую сторону [7].

У психически больных часто отмечалось отсутствие воспалительной реакции или слабовыраженное воспаление в зоне причинного зуба. Это можно объяснить противовоспалительным и гипотермическим эффектом типичных нейролептиков, которые принимали большинство пациентов [7].

При анализе причин удаления зубов в зависимости от возраста было выявлено преобладание хронического и обострения хронического пародонтита у пациентов среднего возраста (табл. 2). Данная структура причин удаления зубов совпадает с аналогичной у пациентов без психиатрической патологии по данным литературных источников. Тем не менее, удаление зубов по поводу заболеваний пародонта

происходит чаще во всех возрастных группах пациентов РКПБ. У пациентов психиатрического стационара оно происходит в каждом третьем случае (табл. 2).

Таблица 2

Причины удаления зубов у пациентов психиатрического стационара в зависимости от возраста в период 2014–2016 гг.

Table 2. Reasons for tooth extraction in psychiatric hospital patients, depending on age in the period 2014–2016

№	Причины удаления	1 группа (45–59 лет)	2 группа (60–74 года)	3 группа (75–89 лет)
1	Хронический апикальный периодонтит	237 (25,4%)	182 (18,9%)	102 (35,2%)* $p^{2-3} = 0,0186$
2	Острый апикальный периодонтит пульпарного происхождения	201 (21,6%)	133 (13,8%)	21 (7,2%)* $p^{1-3} = 0,0193$
3	Хронический пародонтит	338 (36,3%)	551 (57,1%)*	143 (49,3%) $p^{1-3} = 0,0215$
4	Периостит челюстей	92 (9,9%)	73 (7,6%)	21 (7,2%)
5	Остеомиелит челюстей	11 (1,2%)	5 (0,5%)	1 (0,3%)
6	Другие заболевания	53 (5,7%)	21 (2,2%)	2 (0,6%)
	Всего	932 (100%)	965 (100%)	290 (100%)

Примечание: достоверность статистических различий между подгруппами исследования — * — $p < 0,05$.

Остальные различия статистически недостоверны

Наибольшее количество удалений по поводу хронического пародонтита отмечалось у пациентов пожилого возраста (57,1%), что также значительно превышает данные литературных источников о причинах удаления в популяции психически здоровых пациентов. Наименьшее число удаленных зубов по поводу пародонтита отмечалось в группе пациентов среднего возраста (45–59 лет) — 36,3% от общего числа удаленных зубов. Это связано с преобладанием в структуре заболеваний у данных пациентов осложнений кариеса (хронического периодонтита), что практически приближается к показателям у пациентов без психиатрической патологии [6]. В группе пациентов старческого возраста удаление зубов по поводу хронического пародонтита происходило практически в каждом втором случае (табл. 2). Так же, как и в популяции пациентов без психиатрической патологии, удаление проводилось с целью санации и подготовки пациента к протезированию.

При анализе данных литературных источников, у лиц с психиатрической патологией отмечается высокий процент удаляемых зубов по поводу пародонтита, по сравнению с психически здоровым

населением [1, 2, 4, 12]. Во все исследуемые периоды хронический пародонтит был второй по значимости причиной удаления зубов, несколько уступая по объему осложнениям кариеса (хронический периодонтит, обострение хронического периодонтита, острый гнойный периостит, фрактура зуба и т. д.).

Одной из причин высокой распространенности заболеваний пародонта в психиатрическом стационаре, по нашему мнению, является отсутствие в штате врача-пародонтолога. Профессиональная гигиена рта, обучение и контроль индивидуальной гигиены проводились пациентам эпизодически, диагностика и лечение хронического пародонтита не носила системного и комплексного характера. Вследствие этого устранялись уже последствия заболевания в виде подвижного зуба в очаге одонтогенной инфекции. Конечно, имелись сложности с мотивацией пациентов на регулярный уход за полостью рта. У пациентов с хроническими депрессивными расстройствами имелись проблемы с желанием и способностью к обучению новым навыкам, эмоционально-волевые нарушения и пониженный мышечный тонус, что приводило к неэффективной чистке зубов мануальными щетками. На фоне приема типичных нейролептиков у пациентов часто развивались двигательные расстройства в виде гиперкинезов, тиков и повышения мышечного тонуса, что также препятствовало реализации гигиенического ухода за полостью рта. У пациентов пожилого и старческого возраста с органическими расстройствами головного мозга освоение новых навыков было невозможным из-за частичной утраты когнитивных функций, двигательных расстройств и ухудшения мелкой моторики.

Выводы. Таким образом, основной причиной удаления зубов у психически больных явился хронический пародонтит и его обострение — более чем в половине случаев. Средний возраст этих пациентов составил $59,16 \pm 14,33$ года у мужчин и $52,91 \pm 11,85$ у женщин. Преобладание в структуре причин удалений зубов хронического пародонтита у пациентов средней возрастной группы свидетельствует о выраженных воспалительно-деструктивных изменениях в пародонте. Высокая распространенность заболеваний пародонта объясняется сочетанием нескольких факторов: это и отсутствие должного ухода за ротовой полостью, и бедная эссенциальными макро- и микроэлементами пища, и тяжесть течения основного заболевания, и побочные эффекты принимаемых психотропных препаратов.

В настоящее время мы наблюдаем увеличение числа пациентов с психическими расстройствами как врожденного характера (расстройство аутистического спектра), так и приобретенного в результате стресса и травм (посттравматический синдром у военных). Об особенностях развития стоматологических забо-

леваний у пациентов психиатрического профиля необходимо знать широкому кругу специалистов и уметь прогнозировать течение воспалительного процесса, возможные осложнения и методы профилактики. Научное медицинское сообщество уделяет мало

внимания изучению проблем пациентов с психиатрической патологией, что, несомненно, ограничивает помощь данной категории больных, и в настоящее время эта проблема сохраняет остроту и социальную значимость.

Литература/References

1. Alesia K., Khalil H.S. Reasons for and patterns relating to the extraction of permanent teeth in a subset of the Saudi population // Clin Cosmet Investig Dent. – 2013;5:51-56. DOI: 10.2147/CCIDE.S49403.
2. Cunha M.A., Santos dos T.R., Vasconcelos M., Lucas S.D., Guimarães M. 15-year time-series study of tooth extraction in Brazil Medicine // Medicine (Baltimore). – 2015;94(47):19-24. DOI: 10.1097/MD.0000000000001924.
3. Dyonne L.M., Broers L.D., Lange J., Naichuan S., Jongh A. Reasons for Tooth Removal in Adults: A Systematic Review // Int Dent J. – 2022;72(1):52-57. DOI: 10.1016/j.identj.2021.01.011.
4. Lee C.Y., Chang Y.Y., Shieh T.Y., Chang C.S. Reasons for permanent tooth extractions in Taiwan Asia-Pacific // J Public Heal. – 2015;27(2):2350-2357. DOI: 10.1177/1010539512448814.
5. Mc Caul L.K., Jenkins W.M., Kay E.J. The reasons for the extraction of various tooth types in Scotland: a 15-year follow up // Dent. – 2001;29(6):401-407. DOI: 10.1016/S0300-5712(01)00036-7.
6. Антоненко А.И., Бебик С.И., Маренченко В.Н. Частота удаления зубов по поводу осложненного кариеса и пародонтита. Вестник стоматологии. 2009;2:49-51. [A.I. Antonenko, S.I. Bebek, V.N. Marenchenko. Frequency of tooth extraction due to complicated caries and periodontitis. Bulletin of Dentistry. 2009;2:49-51. (In Russ.)]. <https://cyberleninka.ru/article/n/chastota-udaleniya-zubov-po-povodu-oslozhnennogo-kariessa-i-parodontita>
7. Ильина Р.Ю., Уракова Е.В. Состояние костной ткани альвеолярного отростка при хронической генерализованном пародонтите у психически больных. Практическая медицина. 2012;8(64):86-90. [R.Yu. Ilina, E.V. Urakova. The state of the bone tissue of the alveolar process in chronic generalized periodontitis in mentally ill patients. Practical medicine. 2012;8(64):86-90. (In Russ.)]. <https://cyberleninka.ru/article/n/sostoyanie-kostnoy-tkani-allyveolyarnogo-otrostka-pri-hronicheskoy-generalizovannom-parodontite-u-psihicheskimi-bolnyh>
8. Иорданишвили А.К., Слугина А.Г., Лапина Н.В., Сериков А.А. Причины утраты зубов у взрослых людей разных возрастных групп. Кубанский научный медицинский вестник. 2015;4(153):82-87. [A.K. Iordaniashvili, A.G. Slugina, N.V. Lapina, A.A. Serikov. Causes of tooth loss in adults of different age groups. Kuban Scientific Medical Bulletin. 2015;4(153):82-87. (In Russ.)]. <https://cyberleninka.ru/article/n/prichiny-utraty-zubov-u-vzroslyh-lyudey-raznyh-vozrastnyh-grupp>
9. Костина И.Н., Николаева А.А. Проблемы стоматологического здоровья: количество и причины удаления зубов. Проблемы стоматологии. 2009;5:50-52. [I.N. Kostina, A.A. Nikolaeva. Dental health problems: number and reasons for tooth extraction. Actual problems in dentistry. 2009;5:50-52. (In Russ.)]. <https://cyberleninka.ru/article/n/problemy-stomatologicheskogo-zdorovya-kolichestvo-i-prichiny-udaleniya-zubov>
10. Митронин А.В., Цыганков Б.Д., Бутаева С.А. Шизофрения как фактор риска развития основных стоматологических заболеваний. Известия ДГПУ. Естественные и точные науки. 2013;2(23):1-3. [A.V. Mitronin, B.D. Sygankov, S.A. Butaeva. Schizophrenia as a risk factor for the development of major dental diseases. News of the DSPU. Natural and exact sciences. 2013;2(23):1-3. (In Russ.)]. <https://cyberleninka.ru/article/n/shizofreniya-kak-faktor-riska-razvitiya-osnovnyh-stomatologicheskikh-zabolevaniy>
11. Подсевакин Д.В., Подсевакин В.Г., Блинов Д.С., Подсевакина С.В., Кирюхина С.В. Анализ динамики и структуры заболеваемости психическими расстройствами в Республике Мордовия. Вестник новых медицинских технологий. 2014;3:166-168. [D.V. Podsevatkin, V.G. Podsevatkin, D.S. Blinov, S.V. Podsevatkina, S.V. Kiryuhina. Analysis of the dynamics and structure of the incidence of mental disorders in the Republic of Mordovia. Bulletin of new medical technologies. 2014;3:166-168. (In Russ.)]. <https://cyberleninka.ru/article/n/analiz-dinamiki-i-struktury-zabolevaemosti-psihicheskimi-rasstroystvami-v-respublike-mordoviya>
12. Расулова М.А. Частота встречаемости воспалительных заболеваний пародонта у психических больных. Биомедицина (Баку). 2017;3:46-51. [M.A. Rasulova. Frequency of occurrence of inflammatory periodontal diseases in mental patients. Biomedicine (Baku). 2017;3:46-51. (In Russ.)]. <https://cyberleninka.ru/article/n/chastota-vstrechaemosti-vospalitelnyh-zabolevaniy-parodonta-u-psihicheskikh-bolnyh>
13. Расулова М.А., Мамедов Р.М. Стоматологический статус пациентов с психическими расстройствами. Казанский медицинский журнал. 2019;3:434-438. [M.A. Rasulova, R.M. Mamedov. Dental status of patients with mental disorders. Kazan Medical Journal. 2019;3:434-438. (In Russ.)]. DOI: 10.17816/KMJ2019-434.

DOI: 10.18481/2077-7566-2023-19-3-75-79

УДК: 616.716.8-002.4-008.9-074

ЗАВИСИМОСТЬ УРОВНЕЙ МАРКЕРОВ КОСТНОГО МЕТАБОЛИЗМА ОТ СТАДИИ МЕДИКАМЕНТОЗНОГО ОСТЕОНЕКРОЗА ЧЕЛЮСТЕЙ

Спевак Е. М.^{1,2}, Христофорандо Д. Ю.^{1,2}, Гандылян К. С.¹, Долгалев Ал. Ан.¹, Елисеева Е. В.¹

¹ Ставропольский государственный медицинский университет, г. Ставрополь, Россия

² Городская клиническая больница скорой медицинской помощи г. Ставрополя, г. Ставрополь, Россия

Аннотация

Предмет. Стадии медикаментозного остеонекроза челюстей (МОНЧ) являются важным критерием выбора лечебной тактики, при этом лабораторная диагностика стадий МОНЧ не разработана.

Цель — проанализировать зависимость уровней маркеров костного метаболизма (МКМ) от стадии заболевания у пациентов с МОНЧ.

Методология. В исследование включили 48 онкобольных с остеонекрозом челюстей на фоне приема остеомодифицирующих агентов (ОМА) со стабилизацией основного заболевания. Активность остеосинтеза оценивали по уровню остеокальцина (ОК), остеорезорбции — С-концевого телопептида (СТХ) — в сыворотке крови до начала лечения. Стадию МОНЧ устанавливали согласно классификации, разработанной на кафедре хирургической стоматологии и челюстно-лицевой хирургии СтГМУ (2017). Сравнивали уровни показателей МКМ для клинически значимых стадий (1, 2, 3) с помощью критерия Краскела–Уоллиса для $p < 0,05$.

Результаты. 1 стадия МОНЧ была установлена у 17 (35,42%) пациентов, 2 стадия — у 25 (52,08%) пациентов, 3 стадия — у 6 (12,5%) пациентов. Средние значения показателей МКМ составили: у пациентов с 1 стадией — ОК — 14,65 (10,5;17,5) нг/мл, СТХ — 0,289 (0,172;0,351); со 2 стадией ОК — 10 (8,74;11) нг/мл, СТХ — 0,137 (0,09;0,18); с 3 стадией — ОК — 15,5 (14;21) нг/мл, СТХ — 0,476 (0,353;0,633). Средние значения ОК статистически значимо отличались в группах пациентов с различными стадиями МОНЧ ($H = 14,13$; $p = 0,00085$; $p < 0,05$), как и показатели СТХ ($H = 22,3$; $p = 0,00001$; $p < 0,05$). При этом средние уровни обоих МКМ у пациентов со 2 стадией были ниже, чем у пациентов с 1 стадией, а самый высокий их уровень зафиксирован при 3 стадии процесса.

Выводы. Установлена достоверная ($p < 0,05$) связь между уровнями ОК и СТХ и стадией МОНЧ: максимальные значения зафиксированы при третьей стадии, минимальные — при второй и промежуточные — при первой.

Ключевые слова: остеомодифицирующие агенты, медикаментозный остеонекроз челюстей, остеокальцин, С-концевой телопептид, лабораторная диагностика

Авторы заявили об отсутствии конфликта интересов.

Елена Михайловна СПЕВАК ORCID ID 0000-0002-0084-8525

к.м.н., ассистент кафедры хирургической стоматологии и челюстно-лицевой хирургии, Ставропольский государственный медицинский университет; врач челюстно-лицевой хирург, Городская клиническая больница скорой медицинской помощи г. Ставрополя, г. Ставрополь, Россия
symbal.elena@mail.ru

Дмитрий Юрьевич ХРИСТОФОРАНДО ORCID ID 0000-0002-2624-7453

д.м.н., профессор кафедры хирургической стоматологии и челюстно-лицевой хирургии, Ставропольский государственный медицинский университет; заведующий отделением челюстно-лицевой хирургии, Городская клиническая больница скорой медицинской помощи г. Ставрополя, г. Ставрополь, Россия
dima-plastic@rambler.ru

Кристина Семеновна ГАНДЫЛЯН ORCID ID 0000-0001-8682-6986

к.м.н., профессор, заведующая кафедрой хирургической стоматологии и челюстно-лицевой хирургии, Ставропольский государственный медицинский университет, г. Ставрополь, Россия
gandylyanks@mail.ru

Александр Анатольевич ДОЛГАЛЕВ ORCID ID 0000-0003-0959-9032

д.м.н., профессор кафедры ортопедической стоматологии, Ставропольский государственный медицинский университет, г. Ставрополь, Россия
dolgalev1@mail.ru

Евгения Владимировна ЕЛИСЕЕВА ORCID ID 0009-0002-5037-0125

к.м.н., доцент кафедры хирургической стоматологии и челюстно-лицевой хирургии, Ставропольский государственный медицинский университет, г. Ставрополь, Россия
kafhirstom_stacionar@mail.ru

Адрес для переписки: Елена Михайловна СПЕВАК

355045, г. Ставрополь, ул. Тухачевского, 17 (отделение челюстно-лицевой хирургии)
+7 (961) 4570696
symbal.elena@mail.ru

Образец цитирования:

Спевак Е. М., Христофорандо Д. Ю., Гандылян К. С., Долгалев Ал. Ан., Елисеева Е. В.
ЗАВИСИМОСТЬ УРОВНЕЙ МАРКЕРОВ КОСТНОГО МЕТАБОЛИЗМА ОТ СТАДИИ МЕДИКАМЕНТОЗНОГО
ОСТЕОНЕКРОЗА ЧЕЛЮСТЕЙ. Проблемы стоматологии. 2023; 3: 75-79.

© Спевак Е. М. и др., 2023

DOI: 10.18481/2077-7566-2023-19-3-75-79

Поступила 16.09.2023. Принята к печати 18.10.2023

DOI: 10.18481/2077-7566-2023-19-3-75-79

DEPENDENCE OF LEVELS OF BONE METABOLISM MARKERS ON THE STAGE OF MEDICATION-RELATED OSTEONECROSIS OF THE JAWS

Spevak E.M.^{1,2}, Christoforano D.Yu.^{1,2}, Gandylyan K.S.¹, Dolgalev Al.An.¹, Eliseeva E.V.¹

¹ Stavropol State Medical University, Stavropol, Russia

² City Clinical Hospital of Emergency Medical Care of Stavropol, Stavropol, Russia

Annotation

Subject. The stages of medication-related osteonecrosis of the jaws (MRONJ) are an important criterion for choosing treatment tactics, while laboratory diagnosis of the stages of MRONJ has not been developed.

The aim of the study is to analyze the dependence of the levels of bone metabolic markers (BMM) on the stage of the disease in patients with MRONJ.

Methodology. The study included 48 cancer patients with osteonecrosis of the jaws while taking osteomodifying agents (OMA) with stabilization of the underlying disease. The activity of osteosynthesis was assessed by the level of osteocalcin (OC), osteoresorption – C-terminal telopeptide (CTX) – in the blood serum before treatment. The stage of MRONJ was established according to the classification developed at the Department of Surgical Dentistry and Maxillofacial Surgery of Stavropol State Medical University (2017). The levels of BMM indicators were compared for clinically significant stages (1, 2, 3) using the Kruskal–Wallis test for $p < 0.05$.

Results. Stage 1 MRONJ was established in 17 (35.42%) patients, stage 2 – in 25 (52.08%) patients, stage 3 – in 6 (12.5%) patients. The average values of BMM indicators were: in patients with stage 1 – OK – 14.65 (10.5;17.5) ng/ml, CTX – 0.289 (0.172;0.351); with stage 2 OK – 10 (8.74;11) ng/ml, CTX – 0.137 (0.09;0.18); with stage 3 – OK – 15.5 (14;21) ng/ml, CTX – 0.476 (0.353;0.633). The average OC values were statistically significantly different in groups of patients with different stages of MRONJ ($H = 14.13$; $p = 0.00085$; $p < 0.05$), as were the STX values ($H = 22.3$; $p = 0.00001$; $p < 0.05$). At the same time, the average levels of both BMM in patients with stage 2 were lower than in patients with stage 1, and their highest level was recorded in stage 3 of the process.

Conclusions. A significant ($p < 0.05$) relationship was established between the levels of OC and CTX and the stage of MRONJ: the maximum values were recorded at the third stage, the minimum at the second and intermediate at the first.

Keywords: osteomodifying agents, medication-related osteonecrosis of the jaws, osteocalcin, C-terminal telopeptide, laboratory diagnosis

The authors declare no conflict of interest.

Elena M. SPEVAK ORCID ID 0000-0002-0084-8525

PhD in Medical Sciences, Assistant of the Department of Surgical Dentistry and Maxillofacial Surgery, Stavropol State Medical University; Maxillofacial Surgeon, City Clinical Hospital of Emergency Medical Care of Stavropol, Stavropol, Russia
cymbal.elena@mail.ru

Dmitry Yu. CHRISTIFORANO ORCID ID 0000-0002-2624-7453

Grand PhD in Medical Sciences, Professor of the Department of Surgical Dentistry and Maxillofacial Surgery, Stavropol State Medical University; Head of the Department of Maxillofacial Surgery, City Clinical Hospital of Emergency Medical Care of Stavropol, Stavropol, Russia
dima-plastic@rambler.ru

Christina S. GANDYLYAN ORCID ID 0000-0001-8682-6986

PhD in Medical Sciences, Head of the Department of Surgical Dentistry and Maxillofacial Surgery, Stavropol State Medical University, Stavropol, Russia
gandylyanks@mail.ru

Alexander An. DOLGALEV ORCID ID 0000-0003-0959-9032

Grand PhD in Medical Sciences, Professor of the Department of Orthopedic Dentistry, Stavropol State Medical University, Stavropol, Russia
dolgalev1@mail.ru

Evgenia V. ELISEEVA ORCID ID 0009-0002-5037-0125

PhD in Medical Sciences, Associate Professor of the Department of Surgical Dentistry and Maxillofacial Surgery, Stavropol State Medical University, Stavropol, Russia
kafhirstom_stacionar@mail.ru

Address for correspondence: Elena M. SPEVAK

355045, Russia, Stavropol, Tukhachevsky str., 17 (Maxillofacial Surgery Department)
+7 (961) 4570696
cymbal.elena@mail.ru

For citation:

Spevak E.M., Christoforano D.Yu., Gandylyan K.S., Dolgalev Al.An., Eliseeva E.V.

DEPENDENCE OF LEVELS OF BONE METABOLISM MARKERS ON THE STAGE OF MEDICATION-RELATED OSTEONECROSIS OF THE JAWS. Actual problems in dentistry. 2023; 3: 75-79. (In Russ.)

© Spevak E.M. et al., 2023

DOI: 10.18481/2077-7566-2023-19-3-75-79

Received 16.09.2023. Accepted 18.10.2023

Введение

Остеонекроз челюстей является одним из самых тяжелых осложнений медикаментозной терапии в челюстно-лицевой области [1]. Наиболее часто данное осложнение регистрируется у пациентов на фоне длительного приема остеомодифицирующих агентов (ОМА) — бисфосфонатов и деносумаба — по поводу онкологических заболеваний и остеопороза [2, 3]. В связи с тем, что в последние годы появились сведения о возникновении данного осложнения у пациентов на фоне приема других лекарственных средств (противоопухолевые иммуномодуляторы, цитостатики, глюкокортикостероиды, ингибиторы ароматазы и протеинкиназы, иммунодепрессанты) [4, 5], определение бисфосфонатного остеонекроза челюстей потеряло свою актуальность, и сейчас в мировых позиционных документах по остеонекрозу челюстей [2, 6–8], а также, в частности, в последних отечественных клинических рекомендациях по K10.2 (Воспалительные заболевания челюстей) фигурирует медикаментозный остеонекроз челюстей (МОНЧ) [9]. В целом, данное осложнение за последние годы заняло свое постоянное место в структуре челюстно-лицевой патологии [10].

Основным критерием выбора лечебной тактики МОНЧ по ведущим мировым рекомендациям выступает стадия некротического процесса — на ранних стадиях предпочтение отдается консервативным методикам, севестрэктомии, частичной резекции с сохранением непрерывности челюсти, на поздних — субтотальной и тотальной резекции с эндопротезированием [2, 6]. Наибольшие трудности, по нашему мнению, вызывает вопрос корректного определения стадии процесса на момент обращения пациента.

Стадия некротического процесса в челюстной кости, по рекомендациям мировых позиционных документов по МОНЧ (США [2], Италия [6], Япония [7], Международная целевая группа по остеонекрозу челюстей [11]), устанавливается на основании клинических и рентгенологических данных, лабораторная диагностика стадий МОНЧ не разработана. Научные исследования по определению маркеров костного метаболизма (МКМ), таких как остеокальцин, β -cross laps (СТХ — С-концевой телопептид коллагена I типа) и других, у пациентов с МОНЧ проводились неоднократно [12–15], однако на сегодняшний день их использование в практическом здравоохранении не рекомендовано в связи с отсутствием четких критериев интерпретации [16]. Авторами данной статьи проведена попытка обобщить собственный накопленный клинический материал исследований уровня маркеров костного метаболизма пациентов с МОНЧ с целью определения возможности лабораторной диагностики заболевания.

Цель исследования — проанализировать зависимость уровней маркеров костного метаболизма (МКМ) от стадии заболевания у пациентов с МОНЧ.

Материалы и методы исследования. В исследование включили 48 онкобольных с остеонекрозом челюстей на фоне приема остеомодифицирующих агентов при условии стабилизации основного заболевания (отсутствие появления новых метастатических очагов в течение последних 6 месяцев, отсутствие кахексии) и согласия на проведение исследования. Активность остеосинтеза оценивали по уровню остеокальцина (ОК), остеорезорбции — С-концевого телопептида коллагена I типа (СТХ) — в сыворотке крови до начала лечения. Стадию МОНЧ устанавливали согласно классификации, разработанной на кафедре хирургической стоматологии и челюстно-лицевой хирургии СтГМУ (2017) [17]. В связи с ненормальным распределением данных, средние представлены в формате: Me (Q25% ; Q75%), где Me — медиана, Q25% и Q75% — квартили. Расчет экстенсивных показателей признаков выполнялся для $n = 48$.

Сравнивали уровни показателей МКМ для клинически значимых стадий (1, 2, 3) с помощью критерия Краскела–Уоллиса для $p < 0,05$.

Результаты исследования и их обсуждение

Среди 48 обследованных было 18 (37,5%) мужчин, 30 (62,5%) женщин в возрасте от 44 до 80 лет (64 (55;69) года) с установленными злокачественными новообразованиями различной локализации. В анамнезе у всех 48 пациентов (100%) — прием бисфосфонатов продолжительностью от 3 до 35 месяцев, в среднем 16 (6;30) месяцев. Поражение верхней челюсти было зарегистрировано у 18 (37,5%) пациентов, нижней челюсти — у 29 (60,42%) пациентов, двучелюстное поражение — у 1 (2,08%) пациента. Стадия остеонекротического процесса устанавливалась на момент обращения пациентов на основании клинической картины и данных рентгенологического исследования (мультиспиральная и конусно-лучевая компьютерная томография, ортопантомография). 1 стадия (зона остеонекроза занимает не более 1–2 лунок рядом расположенных зубов) была установлена у 17 (35,42%) пациентов (рис. 1).

Со 2 стадией (зона некроза занимает более 2 лунок рядом расположенных зубов) обратились 25 (52,08%) пациентов (рис. 2).

3 стадия (наличие любого из осложнений остеонекроза — патологического перелома челюсти, свищевого хода на коже челюстно-лицевой области, ороантрального сообщения, а также двучелюстного поражения) была зарегистрирована у 6 (12,5%) пациентов (рис. 3).

По результатам исследования средние значения показателей МКМ составили: у пациентов с 1 стадией — ОК — 14,65 (10,5;17,5) нг/мл, СТХ — 0,289

(0,172;0,351); со 2 стадией ОК — 10 (8,74;11) нг/мл, СТХ — 0,137 (0,09;0,18); с 3 стадией — ОК — 15,5 (14;21) нг/мл, СТХ — 0,476 (0,353;0,633). Расчет критерия Краскела–Уоллиса (H) показал, что средние значения ОК статистически значимо отличались в группах пациентов с различными стадиями МОНЧ (H = 14,13; p = 0,00085; p < 0,05), как и показатели СТХ (H = 22,3; p = 0,00001; p < 0,05). При этом средние уровни обоих МКМ у пациентов со 2 стадией были ниже, чем у пациентов с 1 стадией, а самый высокий их уровень зафиксирован при 3 стадии процесса.

Выводы. В результате проведенного исследования установлена достоверная (p < 0,05) связь между уровнями маркера остеосинтеза ОК и остеорезорбции СТХ и стадией медикаментозного остеонекроза челюстей: максимальные средние значения зафиксированы при третьей стадии, минимальные — при второй

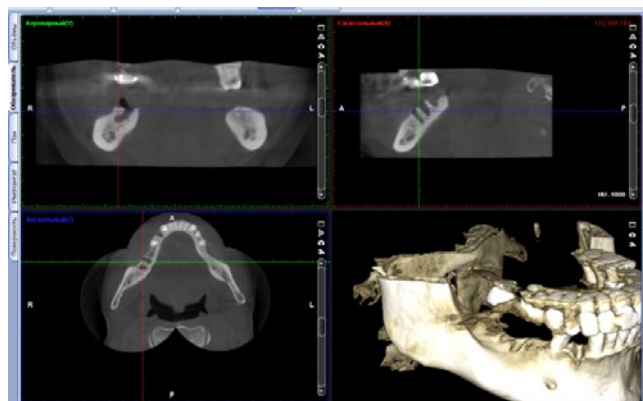
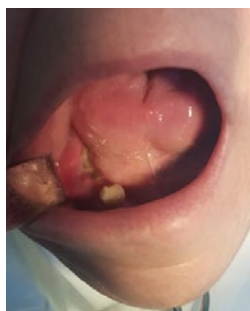

Рис. 1 (а, б). МОНЧ нижней челюсти справа, стадия 1
Fig. 1. MRONJ of the lower jaw on the right, stage 1

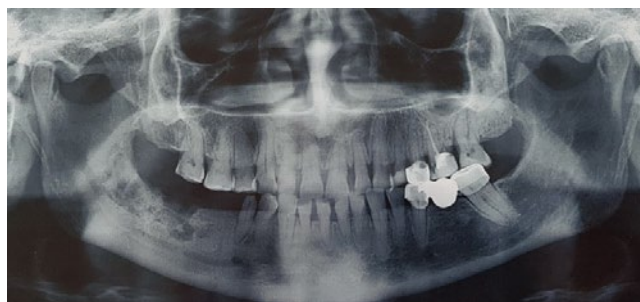
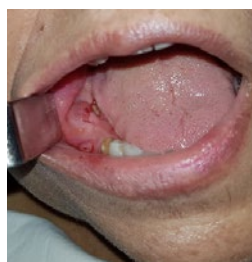

Рис. 2 (а,б). МОНЧ нижней челюсти справа, стадия 2
Fig. 2. MRONJ of the lower jaw on the right, stage 2

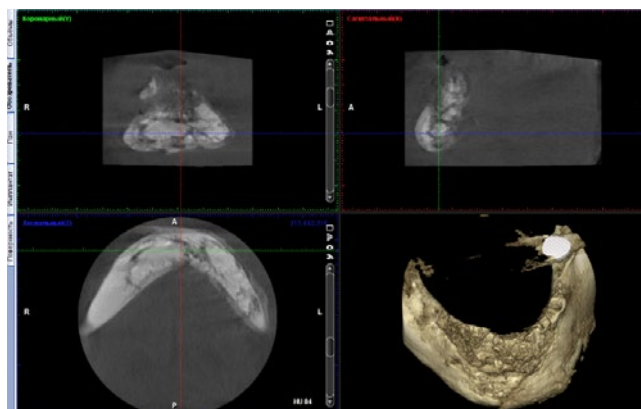
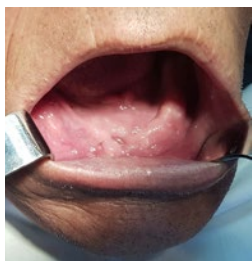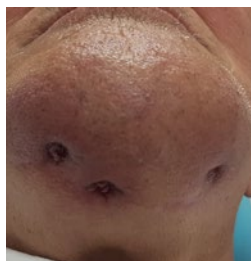


Рис. 3 (а, б, в). МОНЧ нижней челюсти, стадия 3
Fig. 3. MRONJ of the lower jaw, stage 3

Литература/References

1. Di Fede O., Panzarella V., Mauceri R., Fusco V., Bedogni A., Lo Muzio L., SIPMO ONJ Board, Campisi G. The Dental Management of Patients at Risk of Medication-Related Osteonecrosis of the Jaw: New Paradigm of Primary Prevention // *Biomed. Res. Int.* – 2018;2018:2684924. doi: 10.1155/2018/2684924.
2. Ruggiero S.L., Dodson T.B., Aghaloo T., Carlson E.R., Ward B.B., Kademani D. American Association of Oral and Maxillofacial Surgeons' Position Paper on Medication-Related Osteonecrosis of the Jaws-2022 Update // *J. Oral Maxillofac. Surg.* – 2022;80(5):920-943. doi: 10.1016/j.joms.2022.02.008.
3. Limones A., Sáez-Alcaide L.M., Díaz-Parreño S.A., Helm A., Bornstein M.M., Molinero-Mourelle P. Medication-related osteonecrosis of the jaws (MRONJ) in cancer patients treated with denosumab VS. zoledronic acid: A systematic review and meta-analysis // *Med Oral Patol Oral Cir Bucal.* – 2020;25(3):326-336. doi: 10.4317/medoral.23324.
4. King R., Tanna N., Patel V. Medication-related osteonecrosis of the jaw unrelated to bisphosphonates and denosumab-a review // *Oral Surg. Oral Med. Oral Pathol. Oral Radiol.* – 2019;127(4):289-299. doi: 10.1016/j.oooo.2018.11.012.
5. Ahdi H.S., Wichelmann T.A., Pandravada S., Ehrenpreis E.D. Medication-induced osteonecrosis of the jaw: a review of cases from the Food and Drug Administration Adverse Event Reporting System (FAERS) // *BMC Pharmacol Toxicol.* – 2023;6;24(1):15. doi: 10.1186/s40360-023-00657-y.
6. Campisi G., Bedogni A., Fusco V. Raccomandazioni clinico-terapeutiche sull'osteonecrosi delle ossa mascellari (ONJ) farmaco-relata e sua prevenzione. Palermo (Italy). 2020:234. (In Italian). <https://tinyurl.com/spmo20>
7. Yoneda T., Hagino H., et al. Antiresorptive agent-related osteonecrosis of the jaw: Position Paper 2017 of the Japanese Allied Committee on Osteonecrosis of the Jaw // *J Bone Miner Metab.* – 2017;35(1):6-19. doi: 10.1007/s00774-016-0810-7.
8. Kim J.W., Kwak M.K., et al. Medication related osteonecrosis of the jaw: 2021 position statement of the Korean Society for Bone and Mineral Research and the Korean Association of Oral and Maxillofacial Surgeons // *J Bone Metab.* – 2021;28(4):279-296. doi: 10.11005/jbm.2021.28.4.279.
9. Общероссийская общественная организация «Общество специалистов в области челюстно-лицевой хирургии». Воспалительные заболевания челюстей: клинические рекомендации по челюстно-лицевой хирургии. [All-Russian public organization "Society of Specialists in the Field of Maxillofacial Surgery". Inflammatory diseases of the jaws: clinical guidelines for maxillofacial surgery. (In Russ.)]. <https://tinyurl.com/guidek102>
10. Эбзеев А.К. Бисфосфонатный остеонекроз челюстей у онкологических пациентов. Казанский медицинский журнал. 2020;2:226-231. [A.K. Ebzeev. Bisphosphonate osteonecrosis of the jaws in cancer patients. *Kazan Medical Journal.* 2020;2:226-231. (In Russ.)]. doi: 10.17816/KMJ2020-226.
11. Khan A.A., Morrison A., et al. International Task Force on Osteonecrosis of the Jaw. Diagnosis and management of osteonecrosis of the jaw: a systematic review and international consensus // *J Bone Miner Res.* – 2015;30(1):3-23. doi: 10.1002/jbmr.2405.
12. Schubert L., Russmueller G., Lagler H., Tobudic S., Heindel E., Kundi M. et al. Bone turnover markers can predict healing time in medication-related osteonecrosis of the jaw // *Support Care Cancer.* – 2021;29(12):7895-7902. doi: 10.1007/s00520-021-06361-z.
13. Peisker A., Raschke G.F., Fahmy M.D., Guentsch A., Roshanghias K., König K.C., Schultze-Mosgau S. Cross-Sectional Study of four Serological Bone Turnover Markers for the Risk Assessment of Medication-Related Osteonecrosis of the Jaw // *J Craniofac Surg.* – 2018;29(2):137-140. doi: 10.1097/SCS.00000000000004224.
14. Demircan S., Isler S.C. Changes in serological bone turnover markers in bisphosphonate induced osteonecrosis of the jaws: A case control study // *Niger J Clin Pract.* – 2020;23(2):154-158. doi: 10.4103/njcp.njcp_374_19.
15. Traboulsi-Garet B., Jorba-García A., Camps-Font O., Alves F.A., Figueiredo R., Valmaseda-Castellón E. Is serum C-terminal telopeptide cross-link of type I collagen a reliable parameter for predicting the risk of medication-related osteonecrosis of the jaws? A systematic review and meta-analysis of diagnostic test accuracy // *Clin Oral Investig.* – 2022;26(3):2371-2382. doi: 10.1007/s00784-022-04383-3.
16. Багрова С.Г., Басин Е.М., Валиев А.К., Денгыгина Н.В., Копп М.В., Кутукова С.И. и др. Профилактика и лечение патологии костной ткани при злокачественных новообразованиях. Злокачественные опухоли. 2021;11(3s2-2):39-54. [S.G. Vagrova, E.M. Basin, A.K. Valiev, N.V. Dengina, M.V. Kopp, S.I. Kutukova et al. Prevention and treatment of bone tissue pathology in malignant neoplasms. *Malignant tumors.* 2021;11(3s2-2):39-54. (In Russ.)]. doi: 10.18027/2224-5057-2021-11-3s2-38.
17. Спевак Е.М., Христофорандо Д.Ю., Иванюта С.О., Спевак Р.С., Бодулина Н.А. Терминология и классификация медикаментозного остеонекроза челюстей (обзор). Клиническая стоматология. 2023;26(2):76-85. [E.M. Spevak, D.Yu. Christoforando, S.O. Ivanyuta, R.S. Spevak, N.A. Bodulina. Terminology and classification of drug-induced osteonecrosis of the jaws (review). *Clinical dentistry.* 2023;26(2):76-85. (In Russ.)]. Doi: 10.37988/1811-153X_2023_2_76.

DOI: 10.18481/2077-7566-2023-19-3-80-84
УДК 616-007-053.1

КЛИНИЧЕСКИЙ СЛУЧАЙ СИНДРОМА ЧЕРЕПНО-КЛЮЧИЧНОГО ДИЗОСТОЗА: КЛИНИЧЕСКИЕ И РЕНТГЕНОЛОГИЧЕСКИЕ ПРОЯВЛЕНИЯ

Чуйкин С. В.¹, Давлетшин Н. А.^{1,2}, Чуйкин О. С.¹, Макушева Н. В.¹, Кучук К. Н.^{1,2}, Билак А. Г.^{1,2}

¹ *Башкирский государственный медицинский университет, г. Уфа, Россия*

² *Республиканская детская клиническая больница, г. Уфа, Россия*

Аннотация

Предмет. Клинический случай в практике челюстно-лицевого хирурга: ребенок с черепно-ключичным дизостозом. Впервые этот синдром описан в 1898 году P. Marie и P. Sainton. Более подробно описал патологические проявления скелетных аномалий Н. Scheuthauer. Синдром Штейнхауэра–Мари–Сентона, или черепно-ключичный дизостоз, включает аплазию или гипоплазию ключиц, позднее прорезывание зубов, сверхкомплектные зубы и другие скелетные аномалии. При этом синдроме аномалии скелета включают ключичную аплазию, или гипоплазию, колоколообразную грудную клетку, увеличенный свод черепа с выпуклой лобной костью, открытый родничок, брахидактилию, гипоплазию таза, низкий рост, выраженные аномалии развития зубов с изменениями окклюзии, то есть это достаточно тяжелая наследственная патология. Ретенция и дистопия постоянных зубов бывает связана с наличием одного или нескольких сверхкомплектных зубов на верхней и нижних челюстях.

Цель. Проведение антропометрического, стоматологического, рентгенологического обследования ребенка с черепно-ключичным дизостозом.

Методология. В статье представлены фотографии ребенка, данные педиатрического и стоматологического осмотра, обзорная рентгенография грудной клетки и ключиц, ортопантомография верхней и нижней челюсти, составлен план лечения при черепно-ключичном дизостозе. В настоящее время в связи с нарушением прорезывания зубов обратилась к врачу-стоматологу, после осмотра ребенок направлен к челюстно-лицевому хирургу.

Выводы. Синдром черепно-ключичного дизостоза является сложной врожденной патологией, в комплексной реабилитации которой должны принимать участие не только врачи всех стоматологических специальностей, но и также челюстно-лицевые хирурги, ортопеды, педиатры, неврологи, логопеды и медицинские психологи.

Ключевые слова: черепно-ключичный дизостоз, детская челюстно-лицевая хирургия, врожденный порок, врожденная аномалия развития, реабилитация

Информация о финансировании. Финансирование данной работы не проводилось.

Конфликт интересов. Авторы заявляют об отсутствии конфликта интересов.

Информированное согласие. При проведении исследования было получено информированное согласие пациента.

Сергей Васильевич ЧУЙКИН ORCID ID 0000-0002-8773-4386

засл. врач РФ, д.м.н., профессор, заведующий кафедрой стоматологии детского возраста и ортодонтии с курсом ИДПО, Башкирский государственный медицинский университет, г. Уфа, Россия
chuykin-sv@mail.ru

Наиль Айратович ДАВЛЕТШИН ORCID ID 0000-0002-9929-1658

д.м.н., доцент, профессор кафедры стоматологии детского возраста и ортодонтии с курсом ИДПО, Башкирский государственный медицинский университет; челюстно-лицевой хирург Республиканской детской клинической больницы, г. Уфа, Россия
davletshin_n@mail.ru

Олег Сергеевич ЧУЙКИН ORCID ID 0000-0003-4570-4477

к.м.н., доцент кафедры стоматологии детского возраста и ортодонтии с курсом ИДПО, Башкирский государственный медицинский университет, г. Уфа, Россия
chuykin2014@yandex.ru

Наталья Вячеславовна МАКУШЕВА ORCID ID 0000-0002-0410-1445

к. м. н., доцент кафедры стоматологии детского возраста и ортодонтии с курсом ИДПО, Башкирский государственный медицинский университет, г. Уфа, Россия
makushevav@mail.ru

Кристина Николаевна КУЧУК ORCID ID 0000-0003-0352-1533

к. м. н., ассистент кафедры стоматологии детского возраста и ортодонтии с курсом ИДПО, Башкирский государственный медицинский университет; челюстно-лицевой хирург Республиканской детской клинической больницы, г. Уфа, Россия
christina.kuchuk@yandex.ru

Анна Григорьевна БИЛАК ORCID ID 0000-0002-2632-0390

ассистент кафедры стоматологии детского возраста и ортодонтии с курсом ИДПО, Башкирский государственный медицинский университет; челюстно-лицевой хирург Республиканской детской клинической больницы, г. Уфа, Россия
bilak-anna@mail.ru

Адрес для переписки: Сергей Васильевич ЧУЙКИН

450077, Респ. Башкортостан, г. Уфа, ул. Заки Валиди, д. 45а, к. 206
+7 (917) 3433432
chuykin-sv@mail.ru

Образец цитирования:

Чуйкин С. В., Давлетшин Н. А., Чуйкин О. С., Макушева Н. В., Кучук К. Н., Билак А. Г.
КЛИНИЧЕСКИЙ СЛУЧАЙ СИНДРОМА ЧЕРЕПНО-КЛЮЧИЧНОГО ДИЗОСТОЗА: КЛИНИЧЕСКИЕ
И РЕНТГЕНОЛОГИЧЕСКИЕ ПРОЯВЛЕНИЯ. Проблемы стоматологии. 2023; 3: 80-84.

© Чуйкин С. В. и др., 2023

DOI: 10.18481/2077-7566-2023-19-3-80-84

Поступила 17.10.2023. Принята к печати 15.11.2023

DOI: 10.18481/2077-7566-2023-19-3-80-84

CLINICAL CASE OF CRANIOCLAVICAL DYSOSTOSIS SYNDROME: CLINICAL AND X-RAY MANIFESTATIONS

Chuykin S.V.¹, Davletshin N.A.^{1,2}, Chuykin O.S.¹, Makusheva N.V.¹, Kuchuk K.N.^{1,2}, Bilak A.G.^{1,2}

¹ *Bashkir State Medical University, Ufa, Russia*

² *Republican Children's Clinical Hospital, Ufa, Russia*

Annotation

Objectives. Clinical case in the practice of an oral and maxillofacial surgeon: a child with cranioclavicular dysostosis. This disorder was first described in 1898 by P. Marie and P. Sainton. H. Scheuthauer described the pathological manifestations of skeletal anomalies in more detail. Steithauer–Marie–Sainton syndrome, or cranioclavicular dysostosis, involves aplasia or hypoplasia of the clavicles, delayed dentition, supernumerary teeth, and other skeletal abnormalities. In this syndrome, skeletal abnormalities include clavicular aplasia, or hypoplasia, bell-shaped chest, enlarged cranial vault with a convex frontal bone, open fontanelle, brachydactyly, pelvic hypoplasia, short stature, severe abnormal development of teeth with changes in occlusion, that is, this is a fairly severe hereditary pathology. Retention and dystopia of permanent teeth are associated with the presence of one or more supernumerary teeth on the upper and lower jaws.

Purpose. Conducting an anthropometric, dental, and x-ray examination of a child with cranioclavicular dysostosis.

Methodology. The article presents photographs of the child, pediatric and dental examination data, plain radiography of the chest and collarbones, orthopantomography of the upper and lower jaw, and a treatment plan for cranioclavicular dysostosis. Currently, due to a problem with teething, she consulted a dentist; after an examination, the child was referred to a maxillofacial surgeon.

Conclusions. Cranioclavicular dysostosis syndrome is a complex congenital pathology, the complex rehabilitation of which should involve not only doctors of all dental specialties, but also maxillofacial surgeons, orthopedists, pediatricians, neurologists, speech therapists, and medical psychologists.

Keywords: *cranioclavicular dysostosis, pediatric maxillofacial surgery, congenital defect, congenital malformation, rehabilitation*

Financial support. *No financial support has been provided for this work.*

Conflict of interests. *The authors declare that there is no conflict of interest.*

Informed consent. *In carrying out the study, written informed consent was obtained from a patient.*

Sergey V. CHUYKIN ORCID ID 0000-0002-8773-4386

Grand PhD in Medical sciences, Professor, Head of the Department of Pediatric Dentistry and Orthodontics, Bashkir State Medical University, Ufa, Russia
chuykin-sv@mail.ru

Nail A. DAVLETSHIN ORCID ID 0000-0002-9929-1658

Grand PhD in Medical sciences, Associate Professor, Professor of the Department of Pediatric Dentistry and Orthodontics, Bashkir State Medical University; Maxillofacial Surgeon, Republican Children's Clinical Hospital, Ufa, Russia, Ufa, Russia
davletshin_n@mail.ru

Oleg S. CHUYKIN ORCID ID 0000-0003-4570-4477

PhD in Medical sciences, Associate Professor of the Department of Pediatric Dentistry and Orthodontics, Bashkir State Medical University, Ufa, Russia
chuykin2014@yandex.ru

Natalia V. MAKUSHEVA ORCID ID 0000-0002-0410-1445

PhD in Medical sciences, Associate Professor of the Department of Pediatric Dentistry and Orthodontics, Bashkir State Medical University, Ufa, Russia
makushevanv@mail.ru

Kristina N. KUCHUK ORCID ID 0000-0003-0352-1533

PhD in Medical sciences, Assistant of the Department of Pediatric Dentistry and Orthodontics, Bashkir State Medical University; Maxillofacial Surgeon, Republican Children's Clinical Hospital, Ufa, Russia
christina.kuchuk@yandex.ru

Anna G. BILAK ORCID ID 0000-0002-2632-0390

Assistant of the Department of Pediatric Dentistry and Orthodontics, Bashkir State Medical University; Maxillofacial Surgeon, Republican Children's Clinical Hospital, Ufa, Russia
bilak-anna@mail.ru

Address for correspondence: Sergei V. CHUYKIN

450077, Rep. Bashkortostan, Ufa, st. Zaki Validi, 45a, room 206

+7 (917) 3433432

chuykin-sv@mail.ru

For citation:

Chuykin S.V., Davletshin N.A., Chuykin O.S., Makusheva N.V., Kuchuk K.N., Bilak A.G.

CLINICAL CASE OF CRANIOCLAVICAL DYSOSTOSIS SYNDROME: CLINICAL AND X-RAY MANIFESTATIONS. Actual problems in dentistry. 2023; 3: 80-84. (In Russ.)

© Chuykin S.V. et al., 2023

DOI: 10.18481/2077-7566-2023-19-3-80-84

Received 17.10.2023. Accepted 15.11.2023

Актуальность

Впервые этот синдром описан в 1898 году P. Marie и P. Sainton. Более подробно описал патологические проявления скелетных аномалий H. Scheuthauer. Синдром Штейтхауэра–Мари–Сентона, или черепно-ключичный дизостоз, включает аплазию или гипоплазию ключиц, позднее прорезывание зубов, сверхкомплектные зубы и другие скелетные аномалии. T. Yoshida с соавторами в 2003, Furuuchi T. с соавторами в 2005 году установили мутацию гена *CBJA1*, контролирующего дивергенцию клеток предшественников в остеобласты необходимого для формирования кости. В 2014 Weinstein S.L. и Flynn J.M. установили 11 мутаций гена *RUNX2* в локусе *6p21*, который также отвечает за дифференцировку остеобластов [2, 4].

При этом синдроме аномалии скелета включают ключичную аплазию или гипоплазию, колоколообразную грудную клетку, увеличенный свод черепа с выпуклой лобной костью, открытый родничок, брахидактилию, гипоплазию таза, низкий рост, выраженные аномалии развитию зубов с изменениями окклюзии, то есть это достаточно тяжелая наследственная патология [1, 3, 5–20]. Ретенция и дистопия постоянных зубов бывает связана с наличием одного или нескольких сверхкомплектных зубов на верхней и нижних челюстях.

Цель исследования: проведение антропометрического, стоматологического, рентгенологического обследования ребенка с черепно-ключичным дизостозом.

Материалы и методы

В статье представлены фотографии ребенка, данные педиатрического и стоматологического осмотра, обзорная рентгенография грудной клетки и ключиц, ортопантомография верхней и нижней

челюсти, составлен план лечения при черепно-ключичном дизостозе.

Результаты и их обсуждение

В специализированную клинику челюстно-лицевой хирургии многопрофильного детского стационара обратились мать с девочкой в возрасте 8 лет с жалобами на нарушение прорезывания зубов, нарушение окклюзии, затрудненное пережевывание пищи, наличие множества сверхкомплектных зубов, эстетический дефект. Из анамнеза установлено, что ребенок болен с рождения. С 3-месячного возраста наблюдалась врачом-ортопедом. В настоящее время в связи с нарушением прорезывания зубов обратилась к врачу стоматологу, после осмотра ребенок направлен к челюстно-лицевому хирургу. При осмотре: рост намного ниже возрастной нормы — 110 см. Плечи наклонены, очень сильно сужены за счет гипоплазии ключичных костей (рис. 1).

Грудная клетка узкая, колоколообразной формы, мышцы неразвиты, апластичны. Имеется некоторая деформация и гипоплазия лопаток (рис. 2).

Кожные покровы физиологической окраски, без признаков воспалительных изменений. Лицо симметрично, свод черепа увеличен, лоб выпуклый и широкий, с явлениями гипертелоризма, выступающие лобные бугры, переносица седловидной формы. Имеется недоразвитие подбородочного отдела нижней челюсти (рис. 3).

Со стороны полости рта: регионарные лимфатические узлы челюстно-лицевой области не увеличены, безболезненны. Открывание рта в полном объеме, безболезненно. В полости рта слизистая бледно-розовая, влажная, без видимых патологических изменений. Наблюдается деформация зубного ряда верхней и нижней челюсти. Имеется дистопия зубов 7.1, и 8.1, остальные зубы молочные (рис. 4).

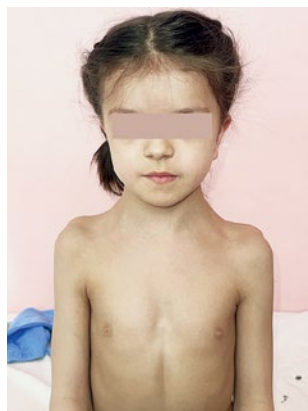

Рис. 1. Фото ребенка в прямой проекции
Fig. 1. Photo of the child in direct projection

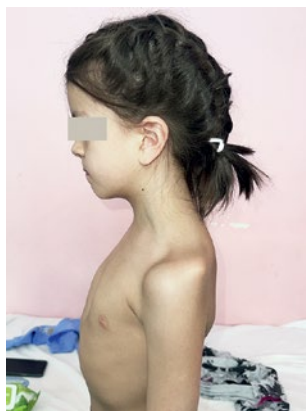

Рис. 2. Фото ребенка в боковой проекции
Fig. 2. Photo of the child in lateral projection

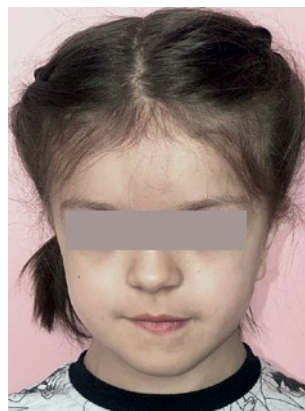

Рис. 3. Фото лица анфас
Fig. 3. Photo of the face from the front

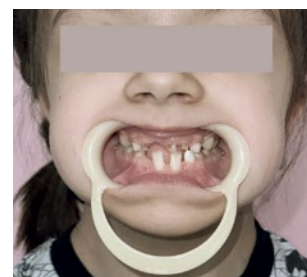

Рис. 4. Фото полости рта
Fig. 4. Photo of the oral cavity

В плане клинического обследования выполнена обзорная рентгенография грудной клетки и ключиц (рис. 5).

Для уточнения локализации сверхкомплектных зубов выполнена ортопантомография (рис. 6).

По данным ортопантомографии верхней и нижней челюсти: определяется частичная внешняя резорбция корней зубов 5.3, 5.2, 5.1, 6.1, 6.2, 6.3, 6.5.

1.4 зуб — зачаток дистопирован, ретенирован, на 4 стадии формирования по Точиной, вестибулярно относительно коронки 1.4 зуба определяются два ретенированных зачатка сверхкомплектных зубов, на 1 стадии формирования по Точиной.

1.1, 2.1 зубы — зачатки дистопированы, ретенированы. Зубы повернуты относительно своей продольной оси примерно на 30°. Зубы на 6 стадии формирования по Точиной. Небно за корковой частью зачатков 1.1 и 2.1 зубов определяются ретенированные зачатки сверхкомплектных зубов. Зубы на 2 стадии формирования по Точиной.

2.4 зуб — зачаток дистопирован, ретенирован, на 4 стадии формирования по Точиной, вестибулярно относительно коронки 2.4 зуба определяются два ретенированных зачатка сверхкомплектных зубов, на 1 стадии формирования по Точиной.

3.2 — зачаток на 3 стадии формирования по Точиной, над коронкой вестибулярно в теле нижней челюсти определяется зачаток сверхкомплектного зуба, на 1 стадии формирования по Точиной.

3.3 — зачаток, на 4 стадии формирования по Точиной, над коронкой вестибулярно в теле нижней челюсти определяется зачаток сверхкомплектного зуба, на 1 стадии формирования по Точиной.

4.3 — зачаток, на 4 стадии формирования по Точиной, над коронкой определяется зачаток сверхкомплектного зуба, на 1 стадии формирования по Точиной.

На основании вышперечисленных данных ребенку выставлен клинический диагноз: «черепно-ключичный дизостоз».

План лечения:

Санация полости рта, удаление разрушенных зубов временного прикуса в амбулаторных условиях.

Плановое оперативное лечение — поэтапное удаление сверхкомплектных зубов под общей анестезией.

Литература/References

1. Белякова А.В. Случай черепно-ключичного дизостоза. Травматология и ортопедия России. 2003;1:36-37. [A.V. Belyakova. A case of cranioclavicular dysostosis. Traumatology and orthopedics of Russia. 2003;1:36-37. (In Russ.)]. <https://www.elibrary.ru/item.asp?id=17971166>
2. Беляков Ю.А. Наследственные болезни и синдромы в стоматологической практике. 2-е изд., перераб. и доп. Москва : Медицина. 2008:240. [Yu.A. Belyakov. Hereditary diseases and syndromes in dental practice. Second edition, revised and supplemented. Moscow : Medicine. 2008:240. (In Russ.)]. <https://fb2lib.ru/belyakov-yu-a/nasledstvennye-bolezni-i-sindromy-v-stomatologicheskoy-praktike/>
3. Галонский В.Г., Тарасова Н.В., Чернов В.Н., Градобоев А.В., Макаrchuk М.Ю., Телятников А.Л. Диагностические критерии черепно-ключичной дисплазии в клинической стоматологической практике. Проблемы стоматологии. 2019;15(4):121-130. [V.G. Galonsky, N.V. Tarasova, V.N. Chernov, A.V. Gradoboev, M.Yu. Makarchuk, A.L. Telyatnikov. Diagnostic criteria for cranioclavicular dysplasia in clinical dental practice. Actual Problems in dentistry. 2019;15(4):121-130. (In Russ.)]. DOI: 10.18481/2077-7566-2019-15-4-121-130
4. Кеннет Л.Д. Наследственные синдромы по Дэвиду Смит. Атлас-справочник. Москва : Практика. 2011:1024. [L.D. Kenneth. Hereditary syndromes by David Smith. Atlas-directory (translated from English). Moscow : Practice. 2011:1024. (In Russ.)]. <https://www.knidky.ru/praktika/nasledstvennye-sindromy-po-devidu-smitu/>

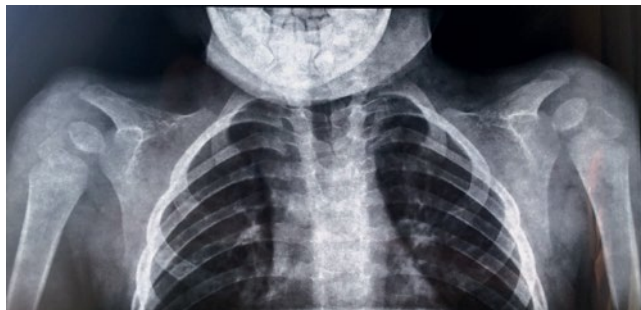

Рис. 5. Обзорная рентгенография грудной клетки и ключиц
Fig. 5. Plain radiography of the chest and collarbones

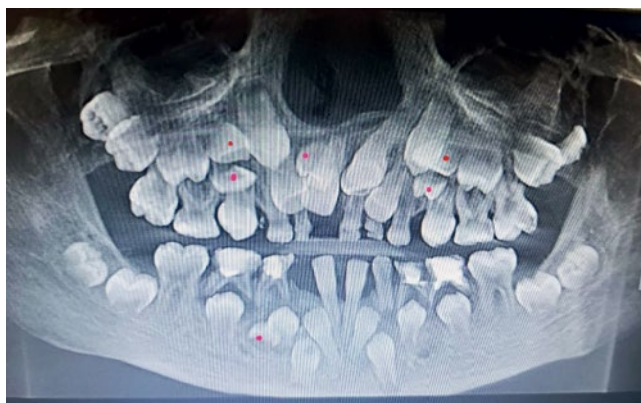

Рис. 6. Ортопантомография верхней и нижней челюсти
Fig. 6. Orthopantomography of the upper and lower jaw

Последующее ортодонтическое лечение.
Наблюдение ортопеда по месту жительства.
Массаж мышц спины, ягодиц, нижних конечностей N10 курсами 2–3 раза в год.

Заключение

Таким образом, синдром черепно-ключичного дизостоза является сложной врожденной патологией, в комплексной реабилитации которой должны принимать участие не только врачи всех стоматологических специальностей, но и также челюстно-лицевые хирурги, ортопеды, педиатры, неврологи, логопеды и медицинские психологи.

5. Петров Р.С., Курило Л.Ф., Демикова Н.С., Козлова С.И. Наследственные синдромы, включающие нарушение развития органов ротовой полости. Клиническая и экспериментальная морфология. 2014;4(12):4-13. [R.S. Petrov, L.F. Kurilo, N.S. Demikova, S.I. Kozlova. Hereditary syndromes, including impaired development of the organs of the oral cavity. Clinical and experimental morphology. 2014;4(12):4-13. (In Russ.)]. <http://www.morfolhum.ru/journal/no-4-0/>
6. Абрамян С.В., Аржанцев А.П., Арутюнов А.С. и др. Челюстно-лицевая хирургия. Национальное руководство. Москва : ГЭОТАР-Медиа. 2019:692. [S.V. Abramyan, A.P. Arzhantsev, A.S. Arutyunov et al. Maxillofacial surgery. National guidelines. Moscow : GEOTAR-Media. 2019:692. (In Russ.)]. <https://www.labirint.ru/books/696909/>
7. Чуйкин С.В., Персин Л.С., Давлетшин Н.А. Врожденная расщелина верхней губы и неба. Москва : Издательство «Медицинское информационное агентство». 2008:362. [S.V. Chuikin, L.S. Persin, N.A. Davletshin. Congenital cleft lip and palate. Moscow : Publishing house "Medical Information Agency". 2008:362. (In Russ.)]. <https://www.elibrary.ru/item.asp?id=19544560>
8. Чуйкин С.В., Акатьева Г.Г., Снеткова Т.В., Мухаметова Е.Ш., Аверьянов С.В., Гунаева С.А. Факторы риска возникновения зубочелюстных аномалий у детей (обзор литературы). Проблемы стоматологии. 2010;4:57-64. [S.V. Chuikin, G.G. Akatieva, T.V. Snetkova, E.Sh. Mukhametova, S.V. Averyanov, S.A. Gunaeva. Risk factors for the occurrence of dental anomalies in children (literature review). Actual Problems in dentistry. 2010;4:57-64. (In Russ.)]. <https://www.elibrary.ru/item.asp?id=15570250>
9. Bharti K., Goswami M. Cleidocranial dysplasia: A report of two cases with brief review // Intractable Rare Dis.Res. – 2016;5:117-120. doi: 10.5582/irdr.2016.01022.
10. Singh S., Sharma S., Singh H., Wazir N.D. Cleidocranial dysplasia: A Case Report Illustrating Diagnostic Clinical and Radiological Findings // J. Clin. Diagn. Res. – 2014;8:ZD19-ZD20. doi: 10.7860/JCDR/2014.9085.4499.
11. Omami G. Multiple unerupted and supernumerary teeth in a patient with cleidocranial dysplasia // Radiol. Case Rep. – 2018;13:118-120. doi: 10.1016/j.radcr.2017.11.009
12. Roberts T.L., Stephen L., Beighton P. Cleidocranial dysplasia: a review of the dental, historical, and practical implications with overview of the South African experience // Oral Surgery, Oral Medicine, Oral Pathology and Oral Radiology. – 2013;115:46-55. https://www.researchgate.net/publication/232719305_Cleidocranial_dysplasia_A_review_of_the_dental_historical_and_practical_implications_with_an_overview_of_the_South_African_experience
13. Greene S., Kau C.H., Sittitavornwong S., Powell K., Childers N.K., MacDougall M., Lamani E. Surgical management and evaluation of the craniofacial growth and morphology in Cleidocranial dysplasia: a five year evaluation // J. Craniofacial Surg. – 2018;29:959-965. doi: 10.1097/SCS.0000000000004334.
14. Tripathi S., Singh R.D., Singh S.V., Chand P. A case of Cleidocranial Dysostosis: Dilemma for a Prosthodontist // The journal of the Indian Prosthodontic Society. – 2012;12:252-255. doi: 10.1007/s13191-012-0135-8.
15. Abdelnasir G., Osman F., Awadalkreem F. Full-mouth rehabilitation of a patient with cleidocranial dysplasia using immediately loaded basal implant-supported fixed prosthesis: A case report // International Journal of Surgery Case Reports. – 2019;65:344-348. doi: 10.1016/j.ijscr. 2019.11.005.
16. Ambard A.J., Clemens S., Phillips D.S. Multidisciplinary implant rehabilitation of a patient with cleidocranial dysostosis: A journey from Age 13 to 21 // Journal of Prosthodontics. – 2019;28:361-364. doi: 10.1111/jopr. 13039.
17. Zhu Y., Zou Y., Yu Q., Sun H., Xu S., Zhu M. Combined surgical-orthodontic treatment of patients with cleidocranial dysplasia: case report and review of the literature // Orphanet J. Rare Dis. – 2019;13:217. doi: 10.1186/s13023-018-0959-3.
18. Lu H., Zeng B., Yu D., Jing X., Hu B., Zhao W., Wang Y. Complex dental anomalies in a belatedly diagnosed cleidocranial dysplasia patient // Imaging Sci. Dent. – 2015;45:187-192. doi: 10.5624/isd. 2015.45.3.187.
19. Lee C., Jung H., Baek J., Leem D.H., Ko S.O. Manifestation and treatment in a cleidocranial dysplasia patient with a RUNX2 (T420I) mutation // Maxillofacial plastic and reconstructive surgery. – 2015;37:41. doi: 10.1186/s40902-015-0042-0.
20. Li Z.J., Wang J.Y., Gao M.F., Wu D.L., Chang X. Orthodontic treatment of a patient with cleidocranial dysplasia: A case report // Exp. Ther. Med. – 2016;12:690-694. doi: 10.3892/etm. 2016.3430.

DOI: 10.18481/2077-7566-2023-19-3-85-90
УДК 616.314-085, 616.314.18-08

ОСЛОЖНЕННЫЙ КАРИЕС В ПОСТОЯННЫХ НЕСФОРМИРОВАННЫХ ЗУБАХ У ДЕТЕЙ: ЭФФЕКТИВНОСТЬ ЛЕЧЕНИЯ

Ожгихина Н. В., Терешкина Д. Г., Брусницына Е. В., Иощенко Е. С.

Уральский государственный медицинский университет, г. Екатеринбург, Россия

Аннотация

Представлен обзор литературы, посвященной проблеме осложненного кариеса в постоянных зубах с несформированными корнями у детей, которая является одной из основных в детской стоматологии. Проанализированы собственные клинические случаи лечения осложненного кариеса у детей в зубах с несформированными корнями.

Цель — оценить эффективность методов лечения осложненного кариеса в постоянных несформированных зубах у детей.

Методология. Проведен обзор научных работ в медицинских ресурсах PubMed, MEDLINE, eLibrary.ru, Complete, Scopus, Springer. В статье приведены два клинических случая применения метода прямого покрытия пульпы в зубе 2.4 у девочки 8 лет и метода реваскуляризации в зубе 1.1 у девочки 7 лет.

Результаты. Данные клинических случаев свидетельствуют о том, что метод прямого покрытия пульпы эффективен даже при достаточном выраженном разрушении постоянного зуба и способствует полноценному формированию корня, а метод реваскуляризации способствует развитию корня даже в случаях, когда в формирующемся зубе повреждена ростковая зона корня и адекватное лечение начато через длительное время.

Выводы. Литературные источники и клинические случаи показывают высокую выживаемость зубов с несформированными корнями при осложненном течении кариеса и дальнейшее функционирование зубов в течение длительного времени. Наиболее часто при лечении зубов с несформированными корнями и некротизированной пульпой применяют метод, направленный на апексификацию, но тем не менее перспективной заменой для лечения зубов с апикальным периодонтитом является метод реваскуляризации.

Ключевые слова: *осложненный кариес, несформированные постоянные зубы, некротизированная пульпа, апексификация, реваскуляризация, МТА, гидроксид кальция*

Авторы заявили об отсутствии конфликта интересов.

Наталья Владленовна ОЖГИХИНА ORCID ID 0000-0002-3101-7572

*к.м.н., доцент кафедры стоматологии детского возраста и ортодонтии, Уральский государственный медицинский университет; заведующая детским отделением стоматологической клиники Уральского государственного медицинского университета, врач-стоматолог детской высшей категории, г. Екатеринбург, Россия
agat325@mail.ru*

Дарья Григорьевна ТЕРЕШКИНА ORCID ID 0009-0007-6126-5917

*врач-стоматолог, врач-ординатор второго года обучения кафедры стоматологии детского возраста и ортодонтии, Уральский государственный медицинский университет, г. Екатеринбург, Россия
dashulya.tereshkina@mail.ru*

Елена Викторовна БРУСНИЦЫНА ORCID ID 0000-0002-5089-0828

*к.м.н., доцент кафедры стоматологии детского возраста и ортодонтии, Уральский государственный медицинский университет, г. Екатеринбург, Россия
lb1@mail.ru*

Евгений Сергеевич ИОЩЕНКО ORCID ID 0000-0002-2470-4614

к.м.н., доцент кафедры стоматологии детского возраста и ортодонтии, Уральский государственный медицинский университет, г. Екатеринбург, Россия ioshenko@yandex.ru

Адрес для переписки: Наталья Владленовна ОЖГИХИНА

*620146, г. Екатеринбург, ул. Академика Бардина, д. 38А, кафедра стоматологии детского возраста и ортодонтии
+7 (902) 8749465
agat325@mail.ru*

Образец цитирования:

Ожгихина Н. В., Терешкина Д. Г., Брусницына Е. В., Иощенко Е. С.

*ОСЛОЖНЕННЫЙ КАРИЕС В ПОСТОЯННЫХ НЕСФОРМИРОВАННЫХ ЗУБАХ У ДЕТЕЙ:
ЭФФЕКТИВНОСТЬ ЛЕЧЕНИЯ. Проблемы стоматологии. 2023; 3: 85-90.*

© Ожгихина Н. В. и др., 2023

DOI: 10.18481/2077-7566-2023-19-3-85-90

Поступила 23.10.2023. Принята к печати 09.11.2023

DOI: 10.18481/2077-7566-2023-19-3-85-90

COMPLICATED CARIES IN PERMANENT IMPERFECT TEETH IN CHILDREN: EFFECTIVENESS OF TREATMENT

Ozhgikhina N.V., Tereshkina D.G., Brusnitsyna E.V., Ioshchenko E.S.

Ural State Medical University, Yekaterinburg, Russia

Annotation

A literature review is presented on the problem of complicated tooth decay in permanent teeth with unformed roots in children, which is one of the main ones in pediatric dentistry.

Objectives — to evaluate the effectiveness of treatment methods for complicated caries in permanent immature teeth in children.

Methodology. A review of scientific papers in the medical resources PubMed, MEDLINE, eLibrary.ru, Complete, Scopus, Springer was conducted. The article presents two clinical cases using: the method of direct coating of pulp in the tooth 2.4 in a girl 8 years old; method of revascularization in the tooth 1.1 in a girl 7 years old.

Results. These clinical cases indicate that the method of direct coating of pulp is effective even with sufficient pronounced destruction of the permanent tooth and contributes to the full formation of the root, and the method of revascularization contributes to the development of the root even in cases where the sprout zone of the root is damaged in the forming tooth, adequate treatment was started after a long period of time.

Conclusions. Literary sources and clinical cases show the high survival rate of teeth with unformed roots with complicated caries and the further functioning of teeth for a long time. Most often, when treating teeth with unformed roots and necrotic pulp, a method aimed at apexification is used, but nevertheless, a promising replacement for the treatment of teeth with apical periodontitis is the revascularization method.

Keywords: *complicated caries, immature permanent teeth, necrotic pulp, apexification, revascularization, MTA, calcium hydroxide*

The authors declare no conflict of interest.

Natalia V. Ozhgikhina ORCID ID 0000-0002-3101-7572

*PhD in Medical Sciences, Associate Professor of the Department of Pediatric Dentistry and Orthodontics, Ural State Medical University; Head of the Children's Department of the Dental Clinic of the Ural State Medical University, Pediatric Dentist of the Highest Category, Yekaterinburg, Russia
agat325@mail.ru*

Daria G. TERESHKINA ORCID ID 0009-0007-6126-5917

*Dentist, 2nd year Resident Doctor at the Department of Pediatric Dentistry and Orthodontics, Ural State Medical University, Yekaterinburg, Russia
dashulya.tereshkina@mail.ru*

Elena V. BRUSNITSYNA ORCID ID 0000-0002-5089-0828

*PhD in Medical Sciences, Associate Professor of the Department of Pediatric Dentistry and Orthodontics, Ural State Medical University, Yekaterinburg, Russia
lb1@mail.ru*

Evgeniy S. IOSHCENKO ORCID ID 0000-0002-2470-4614

*PhD in Medical Sciences, Associate Professor of the Department of Pediatric Dentistry and Orthodontics, Ural State Medical University, Yekaterinburg, Russia
ioshenko@yandex.ru*

Correspondence address: Natalia V. OZHGIKHINA

*620146, Yekaterinburg, str. Akademika Bardina, 38A, Department of Pediatric Dentistry and Orthodontics
+7 (902) 8749465
agat325@mail.ru*

For citation:

Ozhgikhina N.V., Tereshkina D.G., Brusnitsyna E.V., Ioshchenko E.S.

COMPLICATED CARIES IN PERMANENT IMPERFECT TEETH IN CHILDREN: EFFECTIVENESS OF TREATMENT. Actual problems in dentistry. 2023; 3: 85-90. (In Russ.)

© Ozhgikhina N.V. et al., 2023

DOI: 10.18481/2077-7566-2023-19-3-85-90

Received 23.10.2023. Accepted 09.11.2023

Введение

Проблема осложненного кариеса в постоянных зубах с несформированными корнями у детей является одной из основных в детской стоматологии. Актуальность проблемы подтверждается анализом научных работ в медицинских ресурсах PubMed, MEDLINE, eLibrary.ru, Complete, Scopus, Springer.

Распространенность кариеса в несформированных первых постоянных молярах у детей в возрасте 7–9 лет составляет 51,2% [1]. По данным исследования Global Burden of Disease Study 2015, распространенность невылеченного кариеса в постоянных зубах у детей составляет 34,1% [6]. Распространенность лиц с пораженной пульпой в постоянных зубах составляет 35,8% [14]. По данным ряда авторов распространенность пульпитов и периодонтитов постоянных зубов у 12-летних детей достигает 25–39%, среднее число с осложненным кариесом на 1 обследованного — 0,6, к 18 годам эта цифра достигает 45,5% [2, 4]. Распространенность периодонтитов в несформированных постоянных зубах у детей 6–9 лет равна 24%, данный показатель увеличивается до 71% в возрастной группе 10–17 лет [10]. На основании анализа представленных данных можно сделать вывод о том, что осложненный кариес в общей структуре стоматологической заболеваемости детей составляет от 35 до 50% и является частой причиной обращения ребенка к детскому врачу-стоматологу [14].

Цель работы — оценить эффективность методов лечения осложненного кариеса в постоянных несформированных зубах у детей.

Материалы и методы

Лечение несформированных постоянных зубов с обратимым пульпитом, необратимым пульпитом или апикальным периодонтитом является сложной задачей. Выбор метода лечения осложненного кариеса в зубах с несформированными корнями зависит в первую очередь от состояния пульпы.

В случае, когда воспаление пульпы еще обратимо (обратимый пульпит), можно применить следующие методы: не прямое покрытие пульпы (отсроченное

пломбирование), прямое покрытие пульпы (биологический метод), витальная ампутация пульпы [8, 11]. Цель данных методов — полное или частичное сохранение витальной пульпы в зубе, продолжение и завершение формирования корня/корней зуба [11].

В случаях, когда воспаление в пульпе носит уже необратимый характер (необратимый пульпит), применяют следующие методы: глубокая (высокая) витальная ампутация, реваскуляризация с целью продолжения и завершения формирования корня/корней зуба; в случае «гибели» ростковой зоны корня — апексификация с целью формирования апикального барьера («искусственной» верхушки корня) [11].

Метод непрямого покрытия пульпы показан и при глубоком быстротекущем кариесе, и при минимальном обратимом воспалении пульпы, когда полное удаление инфицированной дентина может вызвать ее обнажение. По данным Maltz et al. (2012), Ранли и Гарсия-Годой (2000), эффективность данного метода составляет 91–97% [7]. Метод непрямого покрытия пульпы является эффективным методом лечения обратимого пульпита в постоянных несформированных зубах.

Метод прямого покрытия пульпы (ППП) показан при травме зуба с обнажением пульпы (первые сутки после травмы), случайном вскрытии пульпы при препарировании кариозной полости, остром серозном пульпите, хроническом фиброзном пульпите (без признаков обострения воспалительного процесса в анамнезе). По данным E.Al-Niyasat (2014), эффективность прямого покрытия пульпы составляет при кариозном обнажении пульпы — 33%, при случайном вскрытии крыши пульповой камеры — 93% [11]. Подтверждением эффективности метода ППП явился наш собственный опыт применения данного метода лечения у ребенка 8 лет.

Клинический случай 1. Девочка, 8 лет. Жалобы на разрушение зуба на верхней челюсти слева (рис. 1А).

Внешний осмотр без особенностей. В зубе 2.4 визуализируется глубокая кариозная полость, выполненная размягченным дентином и остатками пломбы. Зондирование дна кариозной полости болезненно, сравнительная перкуссия вертикальная и горизонтальная безболезненная, пальпация по переходной складке в области проекции верхушек корней безболезненная. Термопроба положительная. Подвижность зуба физиологическая. На прицельной внутриротовой рентгенограмме зуб имеет дефект коронковой части зуба, корень на стадии роста в длину (рис. 1Б). Окончательный диагноз — хронический фиброзный пульпит зуба 2.4. В качестве оптимального варианта лечения была выбран метод прямого покрытия пульпы. В первое посещение была проведена инфильтрационная анестезия, препарирование кариозной полости. В процессе препарирования обнаружена точка сообщения с полостью зуба, пульпа витальная, умеренно кровоточила. Проведена медикаментозная обработка,

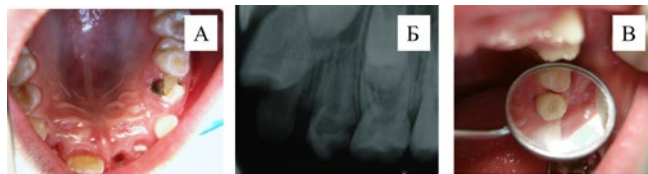

Рис. 1. А — дентальная фотография до лечения, частично показывающая верхний зубной ряд и разрушенный зуб 2.4; Б — прицельная внутриротовая рентгенограмма: зуб 2.4; В — коронковая часть зуба 2.4, восстановленная стеклоиономерным цементом Vitremer

Fig. 1. A – dental photograph before treatment, partially showing the upper dentition and decayed tooth 2.4; B – sighting intraoral radiograph: tooth 2.4; C – the coronal part of tooth 2.4, restored with Vitremer glass ionomer cement

наложение на точку сообщения с пульповой камерой препарата МТА, коронковая часть восстановлена гибридным стеклоиномерным цементом (рис. 1В).

Через 1 год и 3 года после наложения МТА пациентка жалоб не предъявляла. Прицельная внутриротовая рентгенограмма через 1 год: продолжение формирования корней зуба 2.4, стадия несформированной верхушки корня (рис. 2А), через 3 года — полностью сформированные щечный и небный корни зуба 2.4 (рис. 2Б).

После завершения формирования корней зуба 2.4 было проведено эндодонтическое лечение (рис. 3А), фиксация стекловолоконного штифта (рис. 3Б) и восстановление зуба 2.4 композитным пломбировочным материалом (рис. 3В). Далее пациентка была направлена на ортодонтическое лечение (рис. 4 А, Б), после завершения которого (рис. 5 А, Б, В) было проведено протезирование зуба 2.4 керамической коронкой (рис. 6 А, Б).

Результаты

Данные клинического случая свидетельствуют о том, что метод прямого покрытия пульпы эффективен даже при достаточном выраженном разрушении постоянного зуба и способствует полноценному формированию корня.

Витальная ампутация (пульпотомия) показана при глубоком кариесе, случайном вскрытии рога пульпы, остром серозном пульпите, хроническом фиброзном пульпите, хроническом гипертрофическом пульпите и травме зуба (более 1–2 суток). Под местной анестезией с изоляцией при помощи коффердама проводят полную некрэктомию, ампутацию пульпы на уровне устьев корневых каналов, гемостаз, далее на культю

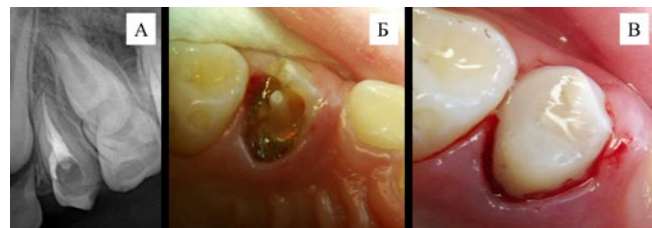


Рис. 3. А — прицельная внутриротовая рентгенограмма: щечный и небный корневые каналы запломбированы гуттаперчевыми штифтами методом латеральной конденсации; Б — стекловолоконный штифт зафиксирован на RelyX U200; В — зуб 2.4 восстановлен композитным материалом и подготовлен для дальнейшего протезирования
Fig. 3. А — targeted intraoral radiograph: the buccal and palatal root canals are filled with gutta-percha pins using the lethal condensation method; Б — fiberglass pin fixed to RelyX U200; С — tooth 2.4 was restored with composite material and prepared for further prosthetics

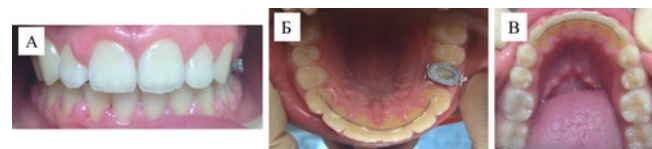

Рис. 5. А — ортодонтическое лечение закончено, зубные ряды в прикусе; Б — верхний зубной ряд, зуб 2.4 в кольце; В — нижний зубной ряд
Fig. 5. А — orthodontic treatment is completed, the dentition is in occlusion; Б — upper dentition, tooth 2.4 in the ring; С — lower dentition

пульпы помещают гидроокись кальция или МТА [11]. В систематических обзорах сообщалось, что показатели успеха пульпотомии при лечении кариозного воздействия на пульпу постоянных зубов превышали 90% [6]. Долгосрочный успех частичной пульпотомии Svek (процедура витальной пульпы, при которой удаляется 2 мм коронковой поврежденной пульпы из корневого канала) может превышать 93% [8]. В проведенном клиническом исследовании Peng et al. исследовали краткосрочные результаты частичной и полной пульпотомии с использованием МТА в несформированных постоянных зубах с необратимым пульпитом, по результатам годовой показатель успеха был рассчитан как 91%, в 65% случаев рентгенологически наблюдалось формирование дентинного мостика [12].

Для лечения зубов с необратимым пульпитом можно использовать метод глубокой витальной ампутации, который заключается в удалении необратимо воспаленной пульпы и заполнении корневого канала гидроокисью кальция, как рекомендовалось ранее, но из-за длительного воздействия (более 3 месяцев) повязки с гидроксидом кальция вероятность перелома корня варьирует от 32% (Al-Jundi, 2008) до 60% (Stromer, 1998) [5], что

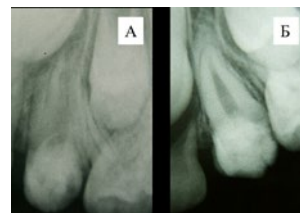

Рис. 2. А — прицельная внутриротовая рентгенограмма: стадия несформированной верхушки корня; Б — прицельная внутриротовая рентгенограмма: сформированные щечный и небный корни у зуба 2.4
Fig. 2. А — targeted intraoral radiograph: stage of unformed root apex; Б — targeted intraoral radiograph: formed buccal and palatal roots of tooth 2.4

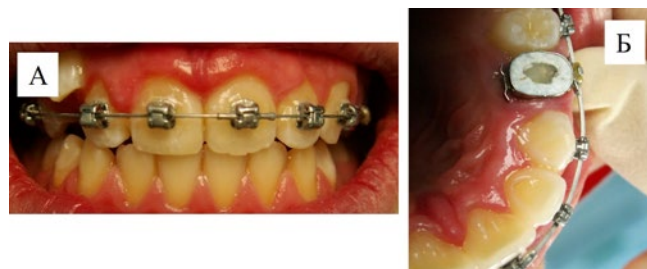


Рис. 4. А — этап ортодонтического лечения; Б — зуб 2.4 в кольце
Fig. 4. А — stage of orthodontic treatment; Б — tooth 2.4 in the ring

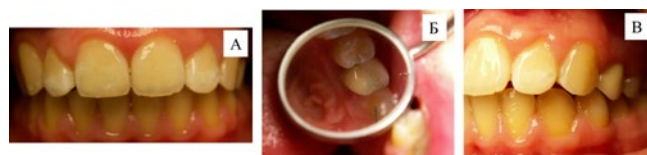

Рис. 6. А — зубные ряды в прикусе; Б — керамическая коронка на зубе 2.4; В — керамическая коронка на зубе 2.4
Fig. 6. А — dentition in bite; Б — ceramic crown on tooth 2.4; В — ceramic crown on tooth 2.4

приводит к преждевременной потере зуба. В настоящее время для данного метода рекомендовано использовать препараты МТА. Проводится механическая и медикаментозная обработка корневого канала, далее на нужной глубине выдавливают в канал (3–4 мм, не менее — для герметизации верхушки) препарат МТА, оценивают контроль заполнения верхушечной части рентгенологически в это же посещение, а в следующее посещение — контроль плотности отверждения цемента. В результате мы получаем увеличение длины корня, утолщение стенок корня (формирование ткани, подобной дентину), завершение формирования верхушки [11].

В случае гибели ростковой зоны корня применяют метод лечения, направленный на апексификацию, т. е. образование апикального барьера на том уровне, на котором корень успел сформироваться. Эффективность апексификации с МТА у детей 77% (J. Tomba, 2010) [9]. К сожалению, процедура апексификации не может восстановить жизнеспособность поврежденной пульпы в пространстве канала и способствовать формированию корней по толщине и в длину [5]. Также недостатком является подвижность зуба из-за неправильного соотношения размера коронки и длины корня. Частота переломов корня в области шейки значительно выше в эндодонтически леченных несформированных зубах по сравнению со сформированными (28–77%), согласно исследованиям Свек [3]. В качестве альтернативы для лечения осложненного кариеса в зубах с несформированными корнями в 2001 году был предложен новый метод лечения — реваскуляризация [9].

Преимуществом данного метода, относящегося к регенеративной эндодонтии, является продолжение формирования корня даже в случае гибели ростковой зоны корня за счет активации стволовых клеток, находящихся в периадикулярной области детских зубов. Регенеративное эндодонтическое лечение (RET) способствует истинной регенерации пульпы и восстановлению пульпо-дентинного комплекса, что приводит к ревитализации зуба [13]. В 60% опубликованных случаев RET сообщают о возврате положительной чувствительности пульпы после проведенного лечения. Это говорит о том, что не только васкуляризованная ткань заполняет эндопространство, но и нейроны восстанавливают свою функцию в области проведенного

вмешательства [8]. Мы имеем опыт применения данного метода у девочки 7 лет.

Клинический случай 2. Жалобы на перелом коронки зуба 1.1, на эстетический недостаток. Сразу после травмы обратилась в стоматологическую поликлинику, где врач, со слов мамы пациентки, «удалила всю пульпу из зуба». Далее пациентка была направлена к ортопеду на протезирование. Врач-ортопед счел нужным направить девочку на продолжение лечения к детскому стоматологу в Стоматологическую клинику УГМУ (главный врач Легких А. В.). Внешний осмотр пациентки без особенностей. Внутривитовое исследование выявило кривой перелом коронковой части зуба 1.1 с повреждением пульпы. Полость зуба выполнена пломбировочным материалом. Сравнительная перкуссия вертикальная и горизонтальная безболезненна, пальпация по переходной складке в области проекции верхушки корня безболезненна. Коронковая и корневая пульпа отсутствуют. Согласно выписке из истории болезни, корневой канал obturated препаратом Кальсепт. Подвижность зуба физиологическая (рис. 7А).

На прицельной внутривитовой рентгенограмме зуб 1.1 имеет стадию несформированной верхушки корня (рис. 7 Б). Диагноз: хронический фиброзный пульпит, состояние после экстирпации пульпы. В качестве оптимального варианта лечения был выбран метод реваскуляризации. Процедура лечения, риски и преимущества были полностью разъяснены пациенту и его законным представителям, а затем было получено письменное информированное согласие от законных представителей пациента. В первое посещение проведена дезинфекция корневого канала антибиотиками: накладывалась паста с антибиотиками сроком на 2 недели (рис. 7В).

Во второе посещение проведена хемо-механическая обработка корневого канала. Далее через корневой канал спредером создавалось давление на периодонт, что привело к заполнению корневого канала кровью. Через 10 минут после формирования кровяного сгустка (рис. 8А) в устье корневого канала наложен МТА (рис. 8Б) на глубину 3 мм, проведена временно-долговременная реставрация зуба и изготовлена пластинка на верхнюю челюсть с искусственным зубом 1.1 (рис. 9 А, Б).

Проведены контрольные рентгенограммы через 4 месяца (рис. 10А), 6 месяцев (рис. 10Б), 12 месяцев (рис. 10В), 1,5 года (рис. 10Г), которые показывают полное формирование корня зуба 1.1.

После завершения формирования корня зуба 1.1 проведено протезирование пластмассовой коронкой (рис. 11А). Спустя 11 лет от начала лечения проведено контрольное рентгенологическое исследование и сделаны дентальные фотографии (рис. 11 Б, В).

Результаты

Данные клинического случая свидетельствуют о том, что метод реваскуляризации способствует раз-

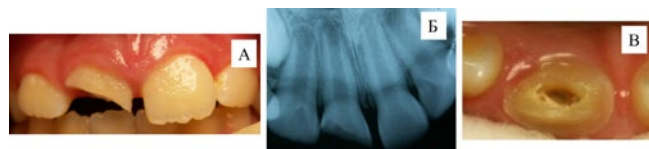

Рис. 7. А — дентальная фотография до лечения, кривой перелом коронковой части зуба 1.1 с повреждением пульпы; Б — прицельная внутривитовая рентгенограмма: зуб 1.1; В — антибактериальная паста в корневом канале

Fig. 7. А – dental photograph before treatment, oblique fracture of the coronal part of the tooth; Б – sighting intraoral radiograph: tooth 1.1; С – antibacterial paste in the root canal

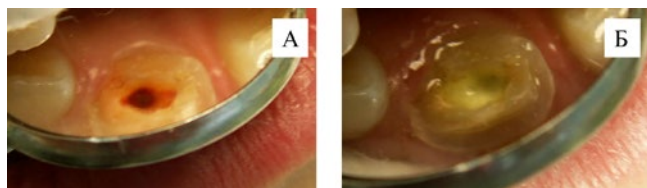


Рис. 8. А — кровяной сгусток в корневом канале;
Б — МТА в устье корневого канала
Fig. 8. A – blood clot in the root canal;
B – MTA at the mouth of the root canal

витию корня даже в случаях, когда в формирующемся зубе повреждена ростковая зона корня и адекватное лечение начато через длительное время после травмы. Данный метод имеет место для применения в практике детских стоматологов.

Вывод

Представленный обзор литературы свидетельствует о высокой потребности в лечении осложненных форм кариеса в постоянных зубах с несформированными корнями. Данные, полученные из доступных в настоящее время исследований, показывают, что способов лечения осложненного кариеса зубов много, но выбор метода, безусловно, будет зависеть от диагноза и клинической ситуации, пациент должен быть полностью проинформирован о целях выбранного способа лечения. Литературные источники и клинические случаи показывают высокую выживаемость зубов с несформированными корнями при осложненном течении кариеса и дальнейшее функционирование зубов в течение длительного времени. Наиболее часто при лечении зубов с несформированными корнями и некротизированной пульпой применяют метод, направленный на апексификацию, но тем не менее перспективной заменой для лечения зубов с апикальным периодонтитом является метод реваску-

Литература/References

1. Ахмет Арас, Мехмет Синан Дога. Распространенность и тяжесть кариеса в незрелых постоянных первых молярах в городе Шанлыурфа, Турция. Журнал стоматологии Индонезии. 2020;27(1):13-16 [Ahmet Aras, Mehmet Sinan Doga. Prevalence and severity of caries in immature permanent first molars in Sanliurfa, Turkey. Molars in Sanliurfa, Türkiye. Indonesian Journal of Dentistry. 2020;27(1):13-16. (In Russ.)]. Doi: 10.14693/jdi.v27i1.1114.
2. Гутман Д.Л., Думша Т.С., Ловдэл П.Э. Решение проблем эндодонтии. Москва : МЕДпрессинформ. 2008:592. [D.L. Gutman, T.S. Dumsha, P.E. Lovdel. Solving endodontic problems. Moscow : MEDpressinform. 2008:592. (In Russ.)]. <https://olea.com.ua/content/reshenie-problem-v-endodontii-profilaktika-diagnosticska-i-lechenie-dzhlgutman-ts-dumsha-pe>
3. Deepak S., Nivedhita M.S. Clinical practice, recommendations and protocols for revascularization procedures - a review // J. Pharm. Sci. and Res. – 2017;9(11):2089-2092. https://www.researchgate.net/publication/321889764_Clinical_practice_and_guidelines_and_protocols_for_revascularization_procedure_-_A_review
4. Жохова Н.С. Ошибки и обеспечение эндодонтического лечения и пути их ограничения. Дис. ... д-ра мед. наук. Москва. 2002:235. [N.S. Zhokhova. Errors and provision of endodontic treatment and ways to limit them. Dis. ... dr. med. Science. Moscow. 2002:235. (In Russ.)]. <https://medical-diss.com/medicina/oshibki-i-oslozhneniya-endodonticheskogo-lecheniya-i-puti-ih-ustraneniya>
5. Kim S.G., Malek M., Sigurdsson A., Lin L.M., Kahler B. Regenerative endodontics: a comprehensive review // Int Endod J. – 2018;51(12):1367-1388. Doi: 10.1111/iej.12954.
6. Li Y., Sui B., Dahl S., Bergeron B., Shipman P., Niu L., Chen J., Tay F.R. Pulpotomy for exposure of carious pulp in permanent teeth: a systematic review and meta-analysis // Jay Dent. – 2019;84:1-8. Doi: 10.1016/j.jdent.2019.03.010.
7. Maltz M., Jardim J.J., Mestrinho H.D., Yamaguchi P.M., Podesta C., Moura M.S., de Paula L.M. Partial removal of carious dentin: a multicenter randomized controlled trial and 18-month follow-up results // Caries Res. – 2013;47(2):103-109. Doi: 10.1159/000344013.
8. Murray P.E. Review of recommendations for the selection of methods of regenerative endodontics, apexogenesis, apexification, pulpotomy and other endodontic methods for the treatment of immature permanent teeth // Int Endod J. – 2023;56(2):188-199. Doi: 10.1111/iej.13809.
9. Ramesani M., Sanai-Rad P., Hadjihasani N. Revascularization and vital pulp therapy of immature molars with necrotic pulp and irreversible pulpitis: a case report with a two-year follow-up // Clin Case Rep. – 2019;8(1):206-210. Doi: 10.1002/ccr3.2614.
10. Рахманова М.С., Короленкова М.В. Современный подход к лечению постоянных зубов с несформированными корнями при некрозе пульпы. Стоматология детского возраста и профилактика. 2018;3. [M.S. Rakhmanova, M.V. Korolenkova. Modern approach to the treatment of immature permanent teeth with pulp necrosis. Pediatric dentistry and prevention. 2018;3. (In Russ.)]. DOI:10.25636/PPM.3.2018.3.7
11. Рикуччи Д., Сикейра Ж. Эндодонтология: Клинико-биологические аспекты. Часть 1. Москва : Азбука. 2015:428. [D. Ricucci, J. Siqueira. Endodontology: Clinical and biological aspects. Part 1. Moscow : Azbuka. 2015:428. (In Russ.)]. https://fileskachat.com/getfile/77423_a48b6242b8a4e10e0183a17212625a6d
12. Sabbagh S., Sarraf Shirazi A., Eghbal M.J. Vital pulp therapy of symptomatic immature permanent molars with long-term success // Iran Endod J Fall. – 2016;11(4):347-349. Doi: 10.22037/iej.2016.19.
13. Thomson A., Kaler B. Regenerative endodontics - biologically based treatment of immature permanent teeth: case report and literature review // Aust Dent J. – 2010;55(4):446-452. Doi: 10.1111/j.1834-7819.2010.01268.x.
14. Ширяк Т.Ю., Салеев Р.А., Уразова Р.З. Клинико-организационные аспекты оказания стоматологической помощи детям с осложненным кариесом временных зубов. Российский педиатрический журнал. 2012;2:36-39. [T.Yu. Shiryak, R.A. Saleev, R.Z. Urazova. Clinical and organizational aspects of providing dental care to children with complicated caries of primary teeth. Russian pediatric journal. 2012;2:36-39. (In Russ.)]. <https://cyberleninka.ru/article/n/kliniko-organizatsionnye-aspekty-okazaniya-stomatologicheskoy-pomoschi-detyam-s-oslozhnennym-kariesom-vremennykh-zubov/viewer>

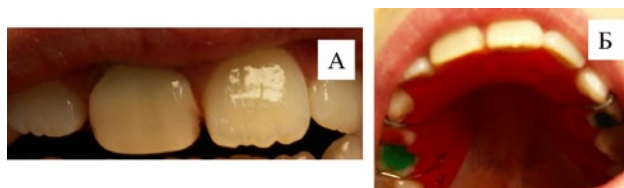


Рис. 9. А — искусственный зуб 1.1, Б — пластинка на верхнюю челюсть с искусственным зубом 1.1
Fig. 9. A – artificial tooth 1.1, B – plate on the upper jaw with artificial tooth 1.1

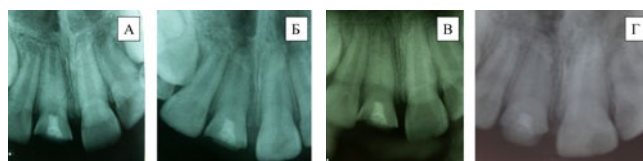


Рис. 10. Прицельные внутриворотые рентгенограммы зуба 1.1: А — через 4 месяца, Б — через 6 месяцев, В — через 12 месяцев, Г — через 1.5 года

Fig. 10. Sighted intraoral radiographs of tooth 1.1: A – after 4 months, B – after 6 months, C – after 12 months, D – after 1.5 years

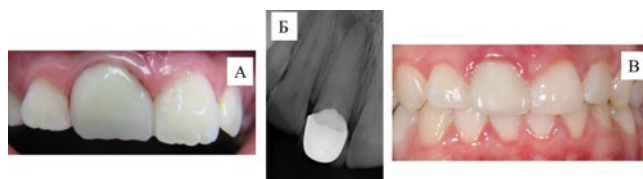


Рис. 11. А — пластмассовая коронка на зубе 1.1; Б — прицельная внутриворотая рентгенограмма спустя 11 лет; В — денгальная фотография, керамическая коронка на зубе 1.1
Fig. 11. A – plastic crown on tooth 1.1; B – targeted intraoral radiograph after 11 years; C – dental photograph, ceramic crown on tooth 1.1

ляризации. Доказано, что данный метод позволяет не только элиминировать инфекцию, но и приводит к дальнейшему развитию корней зубов и заживлению очагов деструкции костной ткани и, следовательно, восстанавливает функции зубов.

DOI: 10.18481/2077-7566-2023-19-3-91-95
УДК 616.31-084

ИЗУЧЕНИЕ ОЧИЩАЮЩЕГО ЭФФЕКТА СПРЕЯ ДЛЯ ПРОФИЛАКТИКИ КАРИЕСА, СОДЕРЖАЩЕГО STREPTOCOCCUS THERMOPHILUS ЛИЗАТ И ПРЕБИОТИКИ, КАК ПРОМЕЖУТОЧНОГО СРЕДСТВА ГИГИЕНЫ РТА

Улитовский С. Б.¹, Садовский В. В.², Калинина О. В.¹, Леонтьев А. А.¹, Русакова Е. Ю.³, Буков Д. О.³

¹ Первый Санкт-Петербургский государственный медицинский университет им. И. П. Павлова, г. Санкт-Петербург, Россия

² Национальный институт исследования и адаптации маркетинговых стратегий (НИИАМС), г. Москва, Россия

³ Дальневосточный федеральный университет, Центр стоматологии профессора Русаковой Е. Ю., г. Владивосток, Россия

Аннотация

Обоснование. Проблема контроля за образованием и развитием зубной бляшки как фактора риска развития стоматологических заболеваний является ведущей в предупреждении снижения уровня гигиены рта. В связи с этим остается актуальным изучение профилактического воздействия жидких средств гигиены рта с противокариозным эффектом. Спрей для профилактики кариеса «ДентаБаланс®» синбиотический комплекс содержит Streptococcus Thermophilus лизат и пребиотики, растительные экстракты, препятствующие сцеплению бактерий с поверхностью зубов. При этом нарушается метаболизм микроорганизмов, формирующих зубной налет, что приводит к их гибели, также снижается количество кислот, продуцируемых бактериями, что повышает уровень стоматологического здоровья.

Материал и методы. В условиях клиники проводилось испытание спрея для профилактики кариеса с целью определения его очищающего действия как промежуточного средства гигиены рта, используемого в течение дня. Спрей для профилактики кариеса «ДентаБаланс®» синбиотический комплекс использовался испытуемыми самостоятельно 2 раза в день на протяжении 30 дней для промежуточного применения в течение дня. Повторные осмотры проводились каждые две недели, в течение 4 недель. Контроль очищающего действия промежуточного жидкого средства гигиены рта проводился в течение 30 дней. Оценка проводилась по индексу Грина–Вермиллиона с использованием индикаторов зубных отложений.

Результаты. На основании результатов исследования установлен очищающий эффект по индексу Грина–Вермиллиона у лиц, использовавших спрей для профилактики кариеса «ДентаБаланс®» синбиотический комплекс в течение дня: к концу 4-й недели он составил $50,66 \pm 0,51$.

Полученные данные подтверждены статистической обработкой результатов исследования.

Заключение. Установлено, что спрей для профилактики кариеса «ДентаБаланс®» синбиотический комплекс обладает выраженным очищающим действием при его использовании в течение дня, которое подтверждается очищающей эффективностью. Порционное распыление жидких средств гигиены в лекарственной форме спрея эффективно доставляет микрочастицы с их активными компонентами, а также обеспечивает мобильность в использовании.

Ключевые слова: жидкие средства гигиены рта, профилактические спреи, профилактика стоматологических заболеваний, индивидуальная гигиена рта, профилактика кариеса

Авторы заявили об отсутствии конфликта интересов.

Сергей Борисович УЛИТОВСКИЙ ORCID ID 0000-0002-2070-0472

д.м.н., профессор, Первый Санкт-Петербургский государственный медицинский университет им. И. П. Павлова, г. Санкт-Петербург, Россия
sergio-1954@yandex.ru

Владимир Викторович САДОВСКИЙ Author ID: 427150

к.м.н., доцент, директор, Национальный институт исследования и адаптации маркетинговых стратегий (НИИАМС), г. Москва, Россия
sadvosky@bk.ru

Ольга Владимировна КАЛИНИНА ORCID ID 0000-0003-0729-0146

д.м.н., доцент, Первый Санкт-Петербургский государственный медицинский университет им. И. П. Павлова, г. Санкт-Петербург, Россия
Lori2003@rambler.ru

Александр Александрович ЛЕОНТЬЕВ ORCID ID 0000-0003-4390-0757

к.м.н., доцент, Первый Санкт-Петербургский государственный медицинский университет им. И. П. Павлова, г. Санкт-Петербург, Россия
leontieval-r@yandex.ru

Елена Юрьевна РУСАКОВА Author ID: 423948

д.м.н., профессор, Дальневосточный федеральный университет, Центр стоматологии профессора Русаковой Е. Ю., г. Владивосток, Россия
eurusakova@mail.ru

Денис Олегович БУКОВ ORCID ID 0000-0002-3868-7288

врач-стоматолог, Дальневосточный федеральный университет, Центр стоматологии профессора Русаковой Е. Ю., г. Владивосток, Россия
book-den@mail.ru

Адрес для переписки: Ольга Владимировна КАЛИНИНА

197022, г. Санкт-Петербург, ул. Льва Толстого, 6–8 (ПСПГМУ им. И. П. Павлова)

+7 (921) 0969635

Lori2003@rambler.ru

Образец цитирования:

Улитовский С. Б., Садовский В. В., Калинина О. В., Леонтьев А. А., Русакова Е. Ю., Буков Д. О.

ИЗУЧЕНИЕ ОЧИЩАЮЩЕГО ЭФФЕКТА СПРЕЯ ДЛЯ ПРОФИЛАКТИКИ КАРИЕСА, СОДЕРЖАЩЕГО STREPTOCOCCUS THERMOPHILUS ЛИЗАТ И ПРЕБИОТИКИ, КАК ПРОМЕЖУТОЧНОГО СРЕДСТВА ГИГИЕНЫ РТА. Проблемы стоматологии. 2023; 3: 91-95.

© Улитовский С. Б. и др., 2023

DOI: 10.18481/2077-7566-2023-19-3-91-95

Поступила 18.08.2023. Принята к печати 15.09.2023

DOI: 10.18481/2077-7566-2023-19-3-91-95

THE STUDY OF THE CLEANING EFFECT OF THE SPRAY FOR THE PREVENTION OF CARIES INCLUDING LYSATE FROM STREPTOCOCCUS THERMOPHILUS AND PREBIOTICS AS AN INTERMEDIATE MEANS OF ORAL HYGIENE

Ulitovskiy S.B.¹, Sadovski V.V.², Kalinina O.V.¹, Leontiev A.A.¹, Rusakova E.Yu.³, Bukov D.O.³

¹ Pavlov First Saint Petersburg State Medical University, Saint Petersburg, Russia

² National Institute for Research and Adaptation of Marketing Strategies (NIRAMS), Moscow, Russia

³ Far Eastern Federal University, Professor E. Rusakova's Center of Dentistry, Vladivostok, Russia

Annotation

Background. The problem of controlling the formation and development of dental plaque as a risk factor for the development of dental diseases is leading in preventing a decrease in the level of oral hygiene. In this regard, it remains relevant to study the preventive effects of liquid oral hygiene products with an anti-cariogenic effect. Spray for the prevention of caries «DentaBalance®» synbiotic complex including lysate from *Streptococcus Thermophilus* and prebiotics, plant extracts that prevent the adhesion of bacteria to the surface of the teeth. At the same time, the metabolism of microorganisms that form plaque is disrupted, leading to their death, and the amount of acids produced by bacteria is also reduced, which increases the level of dental health.

Material and methods. In the conditions of the clinic, a spray for the prevention of caries was tested in order to determine its cleansing effect as an intermediate oral hygiene product used during the day. The spray for the prevention of caries «DentaBalance®» synbiotic complex was used by probands independently 2 times a day for 30 days for intermediate use during the day. Repeated examinations were carried out every two weeks, for 4 weeks. The control of the cleansing effect of the intermediate liquid oral hygiene product was carried out for 30 days. The assessment was carried out according to the Green–Vermillion index using indicators of dental deposits.

Results. Based on the results of the study, the cleansing effect according to the Green–Vermillion index was established in persons who used the spray for the prevention of caries «DentaBalance®» synbiotic complex during the day, by the end of 4 weeks was 50.66 ± 0.51. The data obtained were confirmed by statistical processing of the results of the study.

Conclusion. It has been established that the spray for the prevention of caries «DentaBalance®» synbiotic complex has a pronounced cleansing effect when used during the day, which is confirmed by its cleansing effectiveness. Batch spraying of liquid hygiene products in the dosage form of the spray effectively delivers microparticles with their active components, and also ensures its mobility in use.

Keywords: liquid oral hygiene products, preventive sprays, prevention of dental diseases, individual oral hygiene, prevention of caries

The authors declare no conflict of interest.

Sergey B. ULITOVSKIY ORCID ID 0000-0002-2070-0472

Grand PhD in Medical Sciences, Professor, Pavlov First Saint Petersburg State Medical University, Saint Petersburg, Russia
sergio-1954@yandex.ru

Vladimir V. SADOVSKI Author ID: 427150

PhD in Medical Sciences, Associate Professor, CEO, National Institute for Research and Adaptation of Marketing Strategies (NIRAMS), Moscow, Russia
sadovsky@bk.ru

Olga V. KALININA ORCID ID 0000-0003-0729-0146

Grand PhD in Medical Sciences, Associate Professor, Pavlov First Saint Petersburg State Medical University, Saint Petersburg, Russia
Lori2003@rambler.ru

Alexander A. LEONTIEV ORCID ID 0000-0003-4390-0757

PhD in Medical Sciences, Associate Professor, Pavlov First Saint Petersburg State Medical University, Saint Petersburg, Russia
leontieval-r@yandex.ru

Elena Yu. RUSAKOVA Author ID: 423948

Grand PhD in Medical Sciences, Professor, Far Eastern Federal University, Professor E. Rusakova's Center of Dentistry, Vladivostok, Russia
eurusakova@mail.ru

Denis O. BUKOV ORCID ID 0000-0002-3868-7288

Dentist, Far Eastern Federal University, Professor E. Rusakova's Center of Dentistry, Vladivostok, Russia
book-den@mail.ru

Correspondence address: Olga V. KALININA

str. L'va Tolstogo, 6–8, St. Peterburg, Russia, 197022

+7 (921) 0969635

Lori2003@rambler.ru

For citation:

Ulitovskiy S.B., Sadovski V.V., Kalinina O.V., Leontiev A.A., Rusakova E.Yu., Bukov D.O.

THE STUDY OF THE CLEANING EFFECT OF THE SPRAY FOR THE PREVENTION OF CARIES INCLUDING LYSATE FROM STREPTOCOCCUS THERMOPHILUS AND PREBIOTICS AS AN INTERMEDIATE MEANS OF ORAL HYGIENE. *Actual problems in dentistry*. 2023; 3: 91-95. (In Russ.)

© Ulitovskiy S.B. et al., 2023

DOI: 10.18481/2077-7566-2023-19-3-91-95

Received 18.08.2023. Accepted 15.09.2023

Обоснование

Роль зубного налета как определяющего этиологического фактора в развитии основных стоматологических заболеваний и механический контроль за его образованием определили необходимость в повышении эффективности проведения индивидуальной гигиены рта [1–3]. Установлена высокая значимость использования дополнительных средств при проведении ежедневной гигиены рта [4]. Оптимальный уровень гигиены достигается применением жидких дополнительных средств, профилактическое действие которых препятствует образованию зубного налета в труднодоступных участках рта, а содержащиеся в них активные компоненты способствуют повышению и сохранению стоматологического здоровья населения [5].

Переход от производства гигиенических жидких средств гигиены рта к профилактическим значительно расширил возможности профилактики стоматологических заболеваний [6]. Жидкие средства гигиены рта на натуральной основе обеспечивают снижение образования зубного налета, предотвращая размножение патогенных микроорганизмов, активизируя процессы реминерализации эмали, нормализуя кислотно-основной состав слюны, повышая ее естественные защитные свойства, что определяет их противокариозное действие [7].

Различные формы жидких средств гигиены обеспечивают защиту от распространения основных стоматологических заболеваний, контролируя интенсивность образования зубного налета за счет действия активных компонентов, входящих в состав [8]. Направленное, порционное распыление жидких средств гигиены в лекарственной форме спрея эффективно доставляет микрочастицы с их активными компонентами, а также обеспечивает мобильность в использовании, подавляя рост и размножение различных видов микрофлоры рта [9]. Появление на рынке новых профилактических жидких средств гигиены позволяет проводить оценку их влияния на состояние твердых и мягких тканей рта [10].

Производителем спрея для профилактики кариеса «ДентаБаланс®» синбиотический комплекс заявлено, что данный комплекс состоит из *Streptococcus Thermanphyllus* лизата и пребиотиков (активные компоненты: ксилит, который препятствует размножению микроорганизмов, снижает риск распространения кариеса зубов и нормализует кислотно-основное равновесие ротовой жидкости; хондроитин сульфат, обладая тропностью к хрящевой ткани, способствует отложению кальция в костях, повышая костную регенерацию, а его антибактериальная активность стимулирует местный иммунитет слизистой оболочки рта; L-аргинин — аминокислота, входящая в состав профилактического спрея для рта, эффективно предотвращает образование зубного налета. Такой активный компонент, как лизин, обеспечивает усвоение кальция, влияя на

синтез мышечного белка и ингибируя развитие кариеса в стадии белого пятна. Экстракт зеленого чая обладает тонирующим и антиоксидантным действием, активизирует синтез коллагена и функции соединительной ткани. Экстракт листьев яблони обладает противовоспалительным и успокаивающим действием, содержит флоризин, который нарушает усвоение глюкозы микроорганизмами рта, снижая развитие кариеса зубов [11]), нормализует микробиоту посредством местного гуморального и клеточного иммуностимулирующего эффекта и бактериостатического эффекта в отношении патогенной и условно-патогенной флоры рта.

Определение гигиенических индексов лежит в основе объективной оценки гигиенического статуса, изучение которого определяет эффективность профилактических мероприятий у населения [12–14]. Частое употребление пищи в течение дня и невозможность использования основных средств и предметов гигиены — зубной пасты и зубной щетки — приводят к неполному механическому устранению зубного налета и снижению уровня гигиены рта [15]. Применение таких промежуточных средств, как спреи, обеспечивает поддержание оптимального гигиенического статуса в течение дня [16]. В современных условиях повышается актуальность проблемы поиска новых мобильных средств гигиены рта и значимость их противоналетного действия, что играет ведущую роль в повышении стоматологического здоровья населения.

Материал и методы

В условиях клиники проводилось испытание спрея для профилактики кариеса «ДентаБаланс®» синбиотический комплекс с целью определения его очищающего действия как промежуточного средства гигиены рта, используемого в течение дня.

В клинической апробации спрея для профилактики кариеса «ДентаБаланс®» синбиотический комплекс участвовали 22 человека (кафедра стоматологии профилактической ФГБОУ ВО «ПСПБГМУ им. И.П. Павлова», г. Санкт-Петербург) и 26 человек (ФГАОУ ВО «Дальневосточный федеральный университет», Центр стоматологии профессора Русаковой Е.Ю., г. Владивосток). Спрей для профилактики кариеса «ДентаБаланс®» синбиотический комплекс использовался испытуемыми самостоятельно 2 раза в день на протяжении 30 дней для промежуточного применения в течение дня. Повторные осмотры проводились каждые две недели, в течение 4 недель.

Для определения очищающего действия использовался индекс гигиены Грина–Вермиллиона. По данным индекса гигиены Грина–Вермиллиона определяли очищающий эффект по формуле:

$$\text{Эффект (\%)} = [100 \times (\text{ИГ}_0 - \text{ИГ}_n)] / \text{ИГ}_0$$

ИГ₀ — цифровой показатель индекса в начале исследования, перед гигиенической процедурой;

ИГ_n — цифровой показатель индекса через n-число недель исследования, на последнем осмотре, перед гигиенической процедурой.

Достоверность результатов исследования обосновывалась репрезентативностью выборки, использованием комплекса методик и адекватного статистического анализа.

Результаты

В таблицу 1 сведены данные редукции зубного налета при однократном использовании спрея для профилактики кариеса «ДентаБаланс®» синбиотический комплекс по индексу гигиены Грина–Вермиллиона.

Таблица 1

Определение редукции зубного налета при однократном использовании спрея для профилактики кариеса «ДентаБаланс®» синбиотический комплекс по индексу гигиены Грина–Вермиллиона

Table 1. Determination of plaque reduction with one time use of the spray for the prevention of caries «DentaBalance®» synbiotic complex according to the Green–Vermillion Hygiene Index

Индекс гигиены Грина–Вермиллиона			
Период обследования	До	После	Редукция (%)
Начало	3,06 ± 0,18	2,18 ± 0,25	28,76 ± 2,23
2-я неделя	2,25 ± 0,19	1,65 ± 0,21	26,67 ± 1,21
4-я неделя	1,49 ± 0,15	1,16 ± 0,12	22,15 ± 1,18

$P < 0,01$

Редукция зубного налета при однократном использовании спрея для профилактики кариеса «ДентаБаланс®» синбиотический комплекс в начале исследования составила 28,76 ± 2,23%, через 2 недели — 26,67 ± 1,21%, а в конце исследования — 22,15 ± 1,18% (таблица 1).

В таблицу 2 сведены данные изменения цифровых показателей индекса Грина–Вермиллиона.

Таблица 2

Динамика индекса гигиены Грина–Вермиллиона в течение четырех недель при использовании спрея для профилактики кариеса «ДентаБаланс®» синбиотический комплекс

Table 2. Dynamics of the Green–Vermillion hygiene index during the for four weeks use of the spray for the prevention of caries «DentaBalance®» synbiotic complex

Индекс гигиены Грина–Вермиллиона		
Период обследования		
Начало	2-я неделя	4-я неделя
3,06 ± 0,18	2,25 ± 0,19	1,49 ± 0,15

$P < 0,01$

В таблицу 3 сведены данные изменения цифровых показателей очищающего эффекта по индексу гигиены Грина–Вермиллиона.

Таблица 3

Изменение очищающего эффекта спрея для профилактики кариеса «ДентаБаланс®» синбиотический комплекс по индексу гигиены Грина–Вермиллиона

Table 3. Changing of the cleaning effect Dynamics of the Green–Vermillion hygiene index during the for four weeks use of the spray for the prevention of caries «DentaBalance®» synbiotic complex

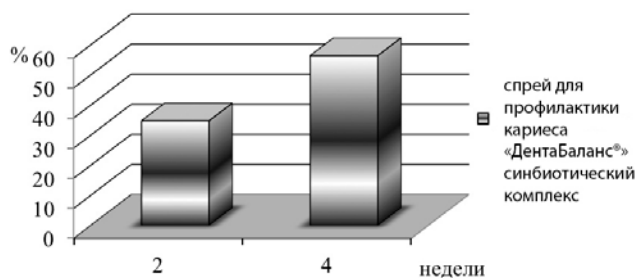
Очищающий эффект по Индексу гигиены Грина–Вермиллиона (%)	
Период обследования	
2-я неделя	4-я неделя
26,47 ± 0,29	51,31 ± 0,50

$P < 0,01$

На рис. 1 представлена динамика очищающего эффекта при использовании спрея для профилактики кариеса «ДентаБаланс®» синбиотический комплекс по гигиеническому индексу Грина–Вермиллиона.

В ходе исследования очищающего эффекта по индексу Грина–Вермиллиона применение спрея для профилактики кариеса «ДентаБаланс®» синбиотический комплекс показало существенное повышение очищающего эффекта — с 26,47 ± 0,29% до 51,31 ± 0,50%, наблюдалась значительная динамика данного показателя в течение всего периода исследования (рисунок 1).

На рисунках 2–4 представлен пациент Б, принимавший участие в исследовании, при определении у него очищающего эффекта через 2 и 4 недели.



$P < 0,01$

Рис. 1. Сравнительная картина динамики очищающего эффекта при использовании спрея для профилактики кариеса «ДентаБаланс®» синбиотический комплекс по индексу гигиены Грина–Вермиллиона в течение всего периода исследования

Fig. 1. Comparative picture of the dynamics of the cleaning effect when of the use of the spray for the prevention of caries «DentaBalance®» synbiotic complex according to the Green–Vermillion Hygiene Index during the entire study period

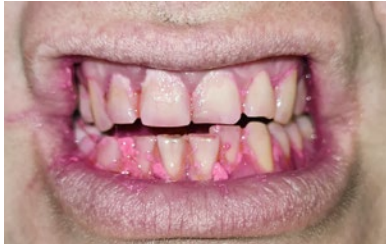

Рис. 2. Индикация налета в начале исследования до использования спрея для профилактики кариеса «ДентаБаланс®» синбиотический комплекс в первый день (Пациент Б)

Fig. 2. Staty point of plaque indication before use of the spray for the prevention of caries «DentaBalance®» synbiotic complex on the first day

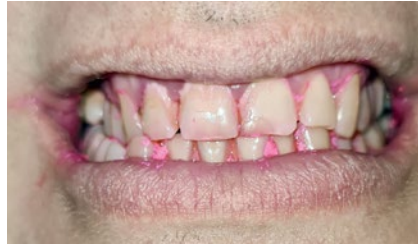

Рис. 3. Индикация налета через 2 недели исследования с использованием спрея для профилактики кариеса «ДентаБаланс®» синбиотический комплекс в день осмотра (Пациент Б)

Fig. 3. Two weeks plaque indication of the spray for the prevention of caries «DentaBalance®» synbiotic complex on the day of examination use

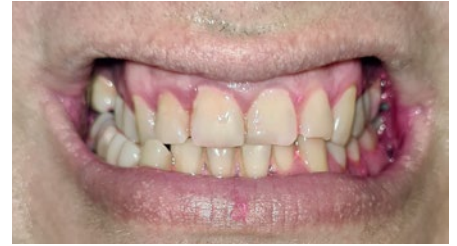

Рис. 4. Индикация налета через 4 недели исследования с использованием спрея для профилактики кариеса «ДентаБаланс®» синбиотический комплекс (Пациент Б)

Fig. 4. Staty point of plaque indication before use of the spray for the prevention of caries «DentaBalance®» synbiotic complex after 4 weeks

Обсуждение

По результатам определения очищающего эффекта по индексу Грина–Вермиллиона виден рост очищающего действия у испытуемых, использовавших спрей для профилактики кариеса «ДентаБаланс®» синбиотический комплекс в течение дня, в период исследования для промежуточного применения.

На основании исследования можно сделать вывод, что: очищающий эффект по индексу Грина–Вермиллиона

у лиц, использовавших спрей для профилактики кариеса «ДентаБаланс®» синбиотический комплекс в течение дня, к концу 4-й недели составил $51,31 \pm 0,50\%$.

Заключение

Установлено, что спрей для профилактики кариеса «ДентаБаланс®» синбиотический комплекс обладает выраженным очищающим действием при его использовании в течение дня.

Литература/References

- Улитовский С.Б., Алексеева Е.С., Калинина О.В. Средства гигиены полости рта как мотивация стоматологического здоровья. Пародонтология. 2011;59(2):65-66. [S.B. Ulitovsky, E.S. Alekseeva, O.V. Kalinina. Oral hygiene products as motivation for dental health. Periodontology. 2011;59(2):65-66. (In Russ.)]. <https://elibrary.ru/item.asp?id=16727614>
- Улитовский С.Б., Калинина О.В., Леонтьев А.А., Хабарова О.В., Соловьева Е.С., Фок Н.К. Взаимосвязь уровня стоматологических гигиенических знаний у взрослого населения с их гигиеническим статусом. Институт стоматологии. 2022;95(2):61-63. [s.b. Ulitovsky, o.v. Kalinina, a.a. Leontiev, o.v. Khabarova, e.s. Solovyova, n.k. Fok. The relationship between the level of dental hygiene knowledge in the adult population and their hygienic status. Institute of Dentistry. 2022;95(2):61-63. (In Russ.)]. <https://instom.spb.ru/catalog/article/17986/>
- Михальченко В.Ф., Михальченко Д.В., Федотова Ю.М., Димитрова М.С., Веремеенко Т.В. Клиническая эффективность ополаскивателя «Листерин» в комплексном гигиеническом уходе за полостью рта. Современные проблемы науки и образования. 2016;1:12. [V.F. Mikhhalchenko, D.V. Mikhhalchenko, Yu.M. Fedotova, M.S. Dimitrova, T.V. Veremeenko. Clinical effectiveness of Listerine rinse in comprehensive hygienic oral care. Modern problems of science and education. 2016;1:12. (In Russ.)]. <https://science-education.ru/ru/article/view?id=24096>
- Fukuhara D., Ekuni D., Kataoka K., Taniguchi-Tabata A., Uchida-Fukuhara Y., Toyama N., Yoneda T., Sugiura Y., Islam M., Saho H., Iwasaki Y., Morita M. Relationship between oral hygiene knowledge, source of oral hygiene knowledge and oral hygiene behavior in Japanese university students: a prospective cohort study // PLoS ONE. – 2020;15(7):e0236259. <https://doi.org/10.1371/journal.pone.0236259>
- Улитовский С.Б., Калинина О.В., Хабарова О.В., Леонтьев А.А. Персонализированный подход к гигиене рта на фоне общих соматических заболеваний. Институт стоматологии. 2022;94(1):88-89. [S.B. Ulitovsky, O.V. Kalinina, O.V. Khabarova, A.A. Leontiev. A personalized approach to oral hygiene against the background of common somatic diseases. Institute of Dentistry. 2022;94(1):88-89. (In Russ.)]. <https://instom.spb.ru/catalog/article/17617/>
- Etetafia M., Anibor E., Ojigho-Jaiyeoba E., Obarofo M. Knowledge, Attitude and Oral Hygiene Practices among Medical Practitioners in Delta State, Nigeria // Open Journal of Applied Sciences. – 2018;8:576-585. <https://doi.org/10.4236/ojapps.2018.812046>
- Лучшева Л.Ф., Хамдаева А.М., Рыбак О.Г., Тармаева С.В., Бондаренко Л.В., Снурицына З.А., Четчка С.Г., Кравченко В.А. Стоматологическое просвещение – гигиеническое обучение и воспитание населения по вопросам профилактики стоматологических заболеваний. Здравоохранение Дальнего Востока. 2016;68(2):74-77. [L.F. Luchsheva, A.M. Khamadeeva, O.G. Rybak, S.V. Tarmaeva, L.V. Bondarenko, Z.A. Snurnitsyna, S.G. Chechetka, V.A. Kravchenko. Dental education – hygienic training and education of the population on the prevention of dental diseases. Healthcare of the Far East. 2016;68(2):74-77. (In Russ.)]. <https://elibrary.ru/item.asp?id=28298317>
- Улитовский С.Б. Полоскание для рта. СПб. : Человек. 2017:192. [S.B. Ulitovsky. Mouth rinses. St. Petersburg : Human. 2017:192. (In Russ.)]. <https://www.mmbook.ru/catalog/stomatologija/gigiena-stomatologii/108789-detail>
- Tadin A., Poljak Guberina R., Domazet J., Gavic L. Oral Hygiene Practices and Oral Health Knowledge among Students in Split, Croatia // Healthcare (Basel). – 2022;10(2):406. <https://doi.org/10.3390/healthcare10020406>
- Степанова Т.С., Кузьминская О.Ю., Фадеева О.М., Василевский С.А. Фторпрофилактика кариеса как метод повышения комплаентности пациентов детского возраста. Институт стоматологии. 2020;88(3):60-61. [T.S. Stepanova, O.Yu. Kuzminskaya, O.M. Fadeeva, S.A. Vasilevsky. Fluoride prevention of caries as a method of increasing compliance in pediatric patients. Institute of Dentistry. 2020;88(3):60-61. (In Russ.)]. <https://instom.spb.ru/catalog/article/15308/>
- Улитовский С.Б. Новые подходы к профилактике кариеса. Клиническая стоматология. 2014;72(4):20-24. [S.B. Ulitovsky. New approaches to caries prevention. Clinical dentistry. 2014;72(4):20-24. (In Russ.)]. <http://www.kstom.ru/ks/article/view/0072-03>
- Александров М.Т., Олесова В.Н., Дмитриева Е.Ф., Намиот Е.Д., Артемова О.А., Ахмедов А.Н., Разумова С.Н. Проблемные вопросы оценки гигиенического состояния полости рта и их клиническое решение. Стоматология. 2020;99(4):21-26. [M.T. Aleksandrov, V.N. Olesova, E.F. Dmitrieva, E.D. Namiot, O.A. Artemova, A.N. Akhmedov, S.N. Razumova. Problematic issues of assessing the hygienic state of the oral cavity and their clinical solutions. Dentistry. 2020;99(4):21-26. (In Russ.)]. <https://doi.org/10.17116/stomat20209904121>
- Далия Мамдух Талаат, Али Абд эль-Азиз Шараф, Мона Абд эль-Монеим Гонеим, Сорайя Али Эль-Шазлы, Омар Абд эль Садек Эль Мелги. Эффективность двух спреев для полоскания рта в подавлении роста Streptococcus mutans на щетинках зубной щетки. Саудовский стоматологический журнал. 2018;30(4):365-372. [Dalia Mamdouh Talaat, Ali Abd el-Aziz Sharaf, Mona Abd el-Moneim Ghoneim, Soraya Ali EL-Shazly, Omar Abd el Sadek El Meligi. Effectiveness of two mouthwash sprays in inhibiting the growth of Streptococcus mutans on toothbrush bristles. Saudi Dental Journal. 2018;30(4):365-372. (In Russ.)]. <https://doi.org/10.1016/j.sdentj.2018.07.005>
- Кларсунд М., Блом У., Гардальф А. Оценка спрея для рта ColdZyme® по профилактике инфекций верхних дыхательных путей у мальчика с первичным иммунодефицитом: клинический случай. J Med Case Reports. 2016;10:302. [M. Klarsund, U. Blom, A. Gardulf. Evaluation of ColdZyme® mouth spray for the prevention of upper respiratory tract infections in a boy with primary immunodeficiency: a case report. J Med Case Reports. 2016;10:302. (In Russ.)]. <https://doi.org/10.1186/s13256-016-1085-2>
- Цз Чжан, Н. Аб Малик, К. МакГрат, ОЛТ Лам. Влияние антисептических спреев для полости рта на зубной налет и воспаление десен: систематический обзор и метаанализ. Международный журнал гигиены полости рта. 2019;17(1):16-26. [Z. Zhang, N. Ab Malik, K. McGrath, OLT Lam. Effect of antiseptic oral sprays on dental plaque and gingival inflammation: a systematic review and meta-analysis. International Journal of Oral Hygiene. 2019;17(1):16-26. (In Russ.)]. <https://doi.org/10.1111/ido.12331>
- Ким Ю-Р, Нам С-Х. Противокариесный эффект жидкости для полоскания рта, содержащей экстракт Sambucus williamsii var. coreana: рандомизированное двойное слепое плацебо-контролируемое клиническое исследование. Антибиотики. 2022;11(4):488. [Y.-R. Kim, S.-H. Nam. Anti-caries effect of mouthwash containing extract of Sambucus williamsii var. coreana: a randomized, double-blind, placebo-controlled clinical trial. Antibiotics. 2022;11(4):488. (In Russ.)]. <https://doi.org/10.3390/antibiotics11040488>

DOI: 10.18481/2077-7566-2023-19-3-96-102
УДК 616.31-002-053.4:612.06+316.362.3

ХАРАКТЕРИСТИКА РАСПРОСТРАНЕННОСТИ ЗАБОЛЕВАНИЙ СЛИЗИСТОЙ ОБОЛОЧКИ РТА У ДЕТЕЙ ДОШКОЛЬНОГО ВОЗРАСТА В ЗАВИСИМОСТИ ОТ ТИПА СЕМЬИ И МОРФОФУНКЦИОНАЛЬНОГО РАЗВИТИЯ РЕБЕНКА

Хадыева М. Н.^{1,3}, Галиуллин А. Н.²

¹ Казанский медицинский государственный университет, г. Казань, Россия

² Институт фундаментальной медицины и биологии, Казанский Федеральный университет, г. Казань, Россия

³ ООО СК «УниДент»

Аннотация

Введение. Статья посвящена изучению распространенности заболеваний слизистой оболочки рта у детей дошкольного возраста, проживающих на территории Республики Татарстан, с учетом типа семьи и морфофункционального развития.

Предмет исследования — заболевания слизистой оболочки рта у детей дошкольного возраста.

Цель — изучить влияние типа семьи на возникновение заболеваний слизистой оболочки рта у детей дошкольного возраста в зависимости от их морфофункционального развития.

Методология. Исследование проведено на базе сети стоматологических клиник «УниДент», а также в дошкольном коммерческом учреждении «Сказочный» и муниципальных дошкольных учреждениях Республики Татарстан. В добровольном исследовании приняли участие 2556 детей обоих полов из 2429 семей. Обследованные дети были поделены на группы в зависимости от типа семьи. В ходе исследования было определено 5 типов семей: полные семьи, неполные семьи, расширенные семьи, восстановленные семьи и замещающие семьи.

Результаты. Наиболее уязвимыми оказались дети из замещающего типа семьи, распространенность которых доходила до 100%, наименее склонны к заболеваниям слизистой рта дети из полных семей — 40,7%. Одними из самых распространенных заболеваний слизистой рта оказались острый герпетический стоматит и травматические повреждения слизистой рта. Анализ данных показал, что в возрастной группе 4,6–6 лет зафиксирована наибольшая распространенность заболеваний. Достоверного различия при изучении влияния пола на возникновение заболеваний слизистой рта не выявлено.

Выводы. Результаты проведенного исследования свидетельствуют о высокой распространенности заболеваний слизистой рта, но о неодинаковой распространенности этих заболеваний у детей в зависимости от типа семьи. Достоверных гендерных различий в распространенности заболеваний слизистой рта установлено не было. Полученные данные о высокой распространенности заболеваний рта среди детей дошкольного возраста свидетельствуют о неуклонном росте стоматологической заболеваемости среди детей всех возрастов, а также о влиянии типа семьи ребенка.

Ключевые слова: типы семей, дети дошкольного возраста, заболевания слизистой рта, стоматит, глоссит, хейлит, механическая травма слизистой оболочки рта, герпетический стоматит

Авторы заявили об отсутствии конфликта интересов.

Мадина Наилевна ХАДЫЕВА ORCID ID 0009-0002-0643-0418

к.м.н., ассистент кафедры терапевтической стоматологии Казанского медицинского государственного университета; главный врач и директор сети стоматологических клиник «УниДент», г. Казань, Россия
+7 (937) 5202249

madina-565@mail.ru

Афгат Набиуллович ГАЛИУЛЛИН ORCID ID 0000-0002-1294-405

д.м.н., профессор кафедры профилактической медицины Института фундаментальной медицины и биологии, Казанский Федеральный университет Россия, г. Казань, ул. Кремлевская, 18
+7 (987) 2968764

kybm@mail.ru

Адрес для переписки: Мадина Наилевна ХАДЫЕВА

420012, г. Казань, ул. Бултерова 49 (каф. терапевтической стоматологии КГМУ)
+7(937)5202249

madina-565@mail.ru

Образец цитирования:

Хадыева М. Н., Галиуллин А. Н.

ХАРАКТЕРИСТИКА РАСПРОСТРАНЕННОСТИ ЗАБОЛЕВАНИЙ СЛИЗИСТОЙ ОБОЛОЧКИ РТА У ДЕТЕЙ ДОШКОЛЬНОГО ВОЗРАСТА В ЗАВИСИМОСТИ ОТ ТИПА СЕМЬИ И МОРФОФУНКЦИОНАЛЬНОГО РАЗВИТИЯ РЕБЕНКА. Проблемы стоматологии. 2023; 3: 96-102.

© Хадыева М. Н. и др., 2023

DOI: 10.18481/2077-7566-2023-19-3-96-102

Поступила 16.10.2023. Принята к печати 09.11.2023

DOI: 10.18481/2077-7566-2023-19-3-96-102

CLINICAL AND STATISTICAL ANALYSIS OF THE PREVALENCE OF ORAL MUCOSAL DISEASES IN PRESCHOOL CHILDREN DEPENDING ON FAMILY TYPE AND MORPHOFUNCTIONAL DEVELOPMENT OF THE KID

Khadyeva M.N.^{1,3}, Galiullin A.N.²

¹ Kazan State Medical University, Kazan, Russia

² Institute of Fundamental Medicine and Biology, Kazan Federal University, Kazan, Russia

³ UniDent Dental Clinic Chain, Kazan, Russia

Annotation

Introduction. The article is devoted to the study of the prevalence of oral mucosa diseases in preschool children living in the Republic of Tatarstan, taking into account family type and morphofunctional development. The subject of the study is diseases of the oral mucosa in preschool children.

The goal is to study the effect of family type on the occurrence of oral mucosal diseases in preschool children depending on their morphofunctional development.

Methodology. The study was carried out on the basis of the UniDent dental clinics chain, as well as in the «Fairy Tale» preschool commercial institution and municipal preschool institutions of the Republic of Tatarstan. The voluntary study involved 2,556 children of both sexes from 2,429 families. The children examined were divided into groups depending on the type of family. The study identified 5 types of families: full families, single-parent families, extended families, restored families, and replacement families.

Results and discussion. The most vulnerable were children from the replacement families, the prevalence of which reached 100%, the least prone children from full families – 40.7%. Some of the most common diseases of the oral mucosa were acute herpes stomatitis and traumatic injuries of oral mucosa. Analysis showed that the group of 4.6–6 years recorded the highest prevalence of diseases. No significant difference was found in the study of the effect of sex on the occurrence of oral mucosa diseases.

Conclusions. The results of the study indicate a high prevalence of oral mucosal diseases, however, the disparate prevalence of these diseases in children depending on the type of family. There were no significant gender differences in the prevalence of oral mucosal disease. The data obtained on the high prevalence of oral diseases among preschool children indicate a steady increase in dental morbidity, as well as the influence of the child's family type.

Keywords: family types, oral mucosal disease, stomatitis, glossitis, cheilitis, mechanical trauma of the oral mucosa, herpetic stomatitis

The authors declare no conflict of interest.

Madina N. KHADYEVA ORCID ID 0009-0002-0643-0418

PhD in Medical sciences, Assistant of Therapeutic Dentistry Department, Kazan State Medical University;

Chief Physician and Director of the UniDent Dental Clinic Chain, Kazan, Russia

+7 (937) 5202249

madina-565@mail.ru

Afgat N. GALIULLIN ORCID ID 0000-0002-1294-4055

Grand PhD in Medical sciences, Professor, Department of Preventive Medicine, Institute of Fundamental Medicine

and Biology, Center for Postgraduate Education, Kazan Federal University, Kazan, Russia

+7 (987) 2968764

kybm@mail.ru

Correspondence address: Madina N. KHADYEVA

Butlerova street, 49, Kazan, Russia

+7 (937) 5202249

madina-565@mail.ru

For citation:

Khadyeva M.N., Galiullin A.N.

CLINICAL AND STATISTICAL ANALYSIS OF THE PREVALENCE OF ORAL MUCOSAL DISEASES IN PRESCHOOL CHILDREN DEPENDING ON FAMILY TYPE AND MORPHOFUNCTIONAL DEVELOPMENT OF THE KID. *Actual problems in dentistry.* 2023; 3: 96-102. (In Russ.)

© Khadyeva M.N. et al., 2023

DOI: 10.18481/2077-7566-2023-19-3-96-102

Received 16.10.2023. Accepted 09.11.2023

Актуальность проблемы. Охрана здоровья подрастающего поколения является одной из приоритетных задач отечественного здравоохранения. Молодое поколение составляет основу будущего современного общества страны [6, 14]. Стоматологическое здоровье является одним из показателей уровня общего здоровья ребенка [19]. Поиск новых эффективных и доступных методов профилактики на основе изучения этиологических и патологических механизмов возникновения заболеваний, а также анализ их развития определяет необходимость дальнейшего изучения факторов риска для матери и ребенка [10]. Необходимо отметить, что каждый ребенок развивается и растет в определенных условиях семьи. Семья для ребенка — это первоисточник знаний, традиций и культуры. В семье происходит развитие личности ребенка, вырабатывается психологический портрет, формируется здоровье [12].

Семья оказывает непосредственное влияние на здоровье ребенка. Правильное питание, здоровый образ жизни, соблюдение правил личной гигиены, отсутствие вредных привычек, своевременная обращаемость к специалистам положительно сказываются на состоянии здоровья ребенка, в том числе зубочелюстной системы, зубов и слизистой оболочки рта [1]. С раннего возраста ребенка его родители сталкиваются с различными стоматологическими проблемами — начиная с периода младенчества [2, 5]. Затрудненная дифференциальная диагностика заболеваний слизистой оболочки рта, а также высокая распространенность данных заболеваний среди детского населения диктуют необходимость поиска новых методов лечения, диагностики, профилактики распространения и минимизацию осложнений этой группы заболеваний у детей с ранних лет [7, 13]. В связи с этим изучение распространенности и структуры заболеваемости детей болезнями слизистой оболочки рта по типу семьи — основа плановых профилактических мероприятий по предупреждению этих заболеваний.

Одним из наиболее частых заболеваний слизистой оболочки рта в детском возрасте является герпетическая инфекция. Среди детского населения острый герпетический стоматит (ОГС) встречается чаще кори, скарлатины, эпидемического паротита и составляет более 85% всех заболеваний СОР у детей [15]. ОГС характеризуется специфическими везикулярными высыпаниями на слизистой рта, губах, нередко высыпания возникают на коже перiorальной области. Везикулы на слизистой оболочке рта быстро лопаются, образуя эрозии. Инфекционный процесс сопровождается выраженным болевым синдромом, интоксикацией, местной воспалительной реакцией.

При катаральном стоматите у детей наблюдается гиперемия и отечность слизистой рта. Слизистая обо-

лочка болезненна, десна в области поражения кровоточит. У детей наблюдается плаксивость, раздражительность, потеря аппетита. При этом отмечается гиперсаливация и галитоз. Кандидозный стоматит, как правило, возникает у детей с отягощенной соматической патологией, при систематическом приеме лекарственных препаратов, а также при заболеваниях желудочно-кишечного тракта [8].

Так, по данным из литературных источников, на острый герпетический стоматит приходится более 80% случаев всех заболеваний слизистой оболочки рта [8]. Другие авторы [17] в своих работах указывают на увеличение числа случаев хронического рецидивирующего афтозного стоматита, что может быть связано, с одной стороны, с недостаточной зрелостью и незаконченностью формирования иммунной системы в детском возрасте, с другой стороны — с возрастающей иммунодепрессивной активностью окружающей среды, в том числе инфекционной нагрузкой на организм детей. Есть сведения об аллергической природе хронического афтозного стоматита, а также глоссита и хейлита. В качестве аллергена могут быть пищевые продукты, зубные пасты, пыль, гельминты и продукты их жизнедеятельности [19].

Многочисленными исследованиями было установлено, что хейлит может возникнуть под действием внешних (травматических, метеорологических, химических) и внутренних (генетическая предрасположенность) факторов. Зачастую хейлит у детей протекает со слабовыраженными клиническими проявлениями и становится случайной находкой при плановых стоматологических осмотрах [11, 16].

Десквамативный глоссит — одно из наиболее часто встречающихся симптоматических заболеваний языка — характеризуется ярко-красными очагами атрофии сосочкового аппарата и десквамации эпителия с беловатой каймой. Дети могут жаловаться на дискомфорт при приеме пищи, чувство жжения и покалывание языка, изменения вкусовых ощущений. Описанные очаги чаще бывают множественными, имеющими тенденцию к слиянию, локализуются на дорсальной и боковых поверхностях языка. Нередко диагноз устанавливает врач стоматолог-терапевт случайно при осмотре. Травматические повреждения СОР в детском возрасте классифицируют в зависимости от природы повреждающего фактора на механические, термические, химические и лучевые [9, 11, 18].

В связи с тем, что в литературе отсутствуют сведения о распространенности заболеваний СОР у детей дошкольного возраста с учетом типа семьи и морфофункционального развития ребенка, изучение распространенности и структуры этих заболеваний у детей является актуальным. Исходя из высокой распространенности заболеваний СОР и многофакторности стоматологических заболеваний, представля-

ется интересным изучить влияние семьи ребенка на их возникновение, течение и исход.

Цель исследования: изучение влияния типа семьи на возникновение заболеваний СОР у детей дошкольного возраста в зависимости от их морфофункционального развития.

Задачи исследования:

1. Оценить распространенность заболеваний СОР у детей дошкольного возраста, проживающих в Республике Татарстан, в зависимости от пола и морфофункционального развития ребенка.
2. Изучить распространенность заболеваний СОР г. Казани в зависимости от нозологии заболевания.
3. Изучить распространенность заболеваний СОР у детей дошкольного возраста в зависимости от типа семьи ребенка и его морфофункционального развития.
4. Определить влияние типа семьи ребенка на нозологические формы заболеваний СОР ребенка.

Материалы и методы исследования. С целью изучения заболеваний СОР нами были обследованы дети дошкольного возраста, проживающие на территории Республики Татарстан. Обследование детей носило добровольный характер и проходило при участии родителей, законных представителей или близких родственников ребенка. В обследовании приняли участие 2429 семей, 2556 детей дошкольного возраста. Согласно особенностям морфофункционального развития ребенка, все обследованные дети были поделены на 4 группы [20].

В первую группу вошли дети до 1 года — 185 детей, из них 87 мальчиков и 98 девочек. Данный возрастной период характеризуется появлением первых временных зубов. При своевременных сроках прорезывания к одному году у ребенка насчитывается 8 временных зубов. Вторую группу составили дети

от 1,1 до 2,5 лет, всего 234 ребенка, из которых было 115 мальчиков и 119 девочек. Согласно морфофункциональному развитию, у детей данной возрастной группы начинается формирование временного прикуса. В третью группу вошли 1024 детей, 511 мальчиков и 513 девочек, в возрасте от 2,6 до 4,5 года. Это период сформированного временного прикуса, при котором отсутствует стирание эмали и резорбции корней. Четвертая группа — дети в возрасте от 4,6 до 6 лет, в данной группе было 1113 детей, 552 мальчиков и 561 девочка. Согласно морфофункциональному развитию, в этом периоде начинается подготовка к смене временных зубов на постоянные зубы.

В ходе беседы с родителями нами был определен тип семьи ребенка. Согласно литературным данным, семьи были классифицированы нами на пять типов [3, 4]. Первый тип семьи — это полные семьи, 1842 семьи, 1929 ребенка; данные семьи характеризовались наличием у ребенка обоих биологических родителей, проживавших совместно. Второй тип — это неполные семьи, 217 семей и 222 ребенка, в этих семьях ребенок проживал совместно только с одним из биологических родителей. Третий тип — это расширенные семьи, 199 семей и 213 детей в нашем случае. В этих семьях дети проживали совместно с родными родителями и другими родственниками. Четвертый тип — восстановленные семьи, 146 семей, 166 детей. Данный тип характеризовался наличием у ребенка мачехи или отчима. Замещающий тип — это пятый тип семьи, в которых жили усыновленные дети с приемными родителями или после оформления опекунов другими родственниками — 25 семей, 26 детей.

Для изучения заболеваний СОР нами была разработана специальная стоматологическая карта, в которой фиксировались данные анамнеза жизни ребенка, перенесенные заболевания, жалобы, информация о вредных привычках, уровне гигиены рта, а также данные объективного осмотра. Осмотры детей проводились непосредственно в медицинских

Таблица 1

Показатели распространенности заболеваний слизистой рта у детей дошкольного возраста в зависимости от пола и морфофункционального развития ребенка в РТ

Table 1. Prevalence rates of oral mucosal disease in preschool children by sex and morphofunctional child development in RT

Возраст детей	Число обслед. детей	Число детей с заболеванием слизистой	%	Число обслед-ых мальчиков	Число мальчиков с заболеванием слизистой	%	Число обслед-ых девочек	Число девочек с заболеванием слизистой	%
0-1	185	84	45,4 ± 3,66%	87	40	46 ± 5,343%	98	44	44,9 ± 5,024%
1,1-2,5	234	107	45,7 ± 3,256%	115	51	44,3 ± 4,632%	119	56	47,1 ± 4,576%
2,6-4,5	1024	501	48,9 ± 1,562%	511	246	48,1 ± 2,204%	513	255	49,7 ± 2,208%
4,6-6	1113	585	52,6 ± 1,497%	552	295	53,4 ± 2,123%	561	290	51,7 ± 2,11%
Всего	2556	1277	50 ± 0,989%	1265	632	50 ± 1,406%	1291	645	50 ± 1,392%

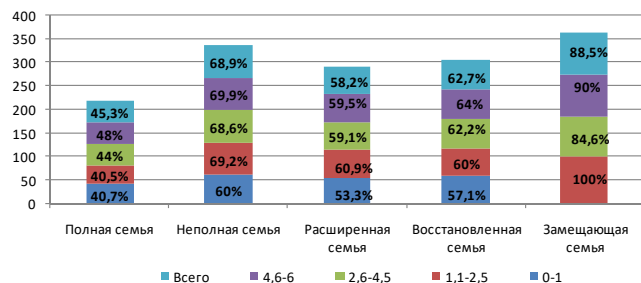


Рис. 1. Распространенность заболеваний слизистой рта у детей дошкольного возраста в зависимости от типа семьи ребенка

Fig. 1. Prevalence of oral mucosal disease in preschool children by child family type

кабинетах дошкольных учреждений, а также на базе стоматологических клиник сети «УниДент» (г. Казань) в присутствии родителей или законных представителей ребенка.

При анализе распространенности заболеваний СОР у детей дошкольного возраста нами было установлено, что распространенность этих заболеваний оказалась высокой уже в возрасте до 1 года — $45,41 \pm 3,66\%$ (см. табл. 1). Причем указанные заболевания были выявлялись чаще у мальчиков ($46,02 \pm 5,34\%$), чем у девочек ($44,91 \pm 5,02\%$). Однако различие в этом возрасте оказалось недостоверным ($p > 0,05$). Среди детей всех возрастов распространенность заболеваний СОР среди мальчиков и девочек оказалась одинаковой и составила $50,12 \pm 1,41\%$ и $50,10 \pm 1,39\%$ соответственно ($p > 0,05$).

При анализе распространенности заболеваний СОР у детей дошкольного возраста, проживающих в г. Казани, нами было выявлено, что в возрастной группе детей до 1 года и в возрасте 1,1–2,5 лет самым распространенным заболеванием СОР оказался ОГС — в 21,1 и 21,4% соответственно. При осмотре детей и постановке диагноза ОГС нами была проведена дифференциальная диагностика с хроническим

рецидивирующим афтозным стоматитом и травматическими повреждениями. Число случаев ОГС уменьшалось по мере взросления ребенка, наименьшие значения были отмечены в возрасте 4,6–6 лет (17,1%). Наименее часто в указанных возрастных группах встречались заболевания губ (хейлиты), 7 и 6,8% соответственно. Распространенность травматических повреждений и других форм стоматита также имела тенденцию к росту с возрастом ребенка (см. табл. 2).

При изучении распространенности заболеваний СОР у детей дошкольного возраста в зависимости от типа семьи нами было установлено, что наименее подверженными заболеваниями СОР оказались дети из полных семей 45,3% (см. рис. 1).

Наиболее подвержены заболеваниям СОР оказались дети из семьи замещающего типа — 88,5%. Причем в возрасте 1,1–2,5 лет среди обследованных детей распространенность заболеваний СОР достигала 100%. Дети из неполных семей чаще, чем дети из других типов семей, были подвержены заболеваниям СОР — 68,9%.

При изучении распространенности отдельных нозологических форм заболеваний СОР в зависимости от типа семьи нами было установлено, что ОГС наиболее часто встречался среди детей из замещающего типа семьи — в 26,9% случаев, наименее часто среди детей из полных семей — в 15,8% случаев (см. табл. 3). Глосситам чаще всего были подвержены дети из восстановленных семей — в 8,4% случаев, меньше всего — дети из полных семей — в 2,7% случаев. Случаи хейлитов больше всего наблюдались в неполных семьях — 14,9%, меньше всего в полных семьях — 6%. Травматические повреждения СОР чаще всего наблюдались у детей из замещающего типа семей — в 23,1% случаев, в восстановленных семьях их было наименьшее количество — 9,6%. Другие формы стоматита чаще всего наблюдались среди детей из замещающих семей — 19,2%, меньше

Таблица 2

Распространенность заболеваний слизистой рта у детей дошкольного возраста в зависимости от нозологии болезни

Table 2. Prevalence of oral mucosal disease in preschool children depending on the nosology of the disease

Возраст	Число обследованных детей	Стоматит ОГС	%	Хейлит (заболевание губ)	%	Глоссит (заболевание языка)	%	Травматические повреждения	%	Другие формы стоматита	%
0-1	185	39	$21,1 \pm 2,99\%$	13	$7 \pm 1,875\%$	6	$3,2 \pm 1,293\%$	17	$9,2 \pm 2,124\%$	9	$4,91 \pm 1,587\%$
1,1-2,5	234	50	$21,4 \pm 2,68\%$	16	$6,8 \pm 1,645\%$	8	$3,4 \pm 1,184\%$	19	$8,1 \pm 1,783\%$	14	$6 \pm 1,552\%$
2,6-4,5	1024	201	$19,6 \pm 1,24\%$	75	$7 \pm 0,797\%$	29	$2,8 \pm 0,515\%$	100	$9,8 \pm 0,929\%$	97	$9,5 \pm 0,916\%$
4,6-6	1113	146	$13,1 \pm 1,011\%$	85	$7,6 \pm 0,794\%$	50	$4,5 \pm 0,621\%$	148	$13,3 \pm 1,017\%$	156	$14 \pm 1,040\%$
Итого	2556	436	$17,1 \pm 0,744\%$	189	$7,4 \pm 0,517\%$	93	$3,6 \pm 0,368\%$	284	$11,1 \pm 0,621\%$	276	$10,8 \pm 0,613\%$

Нозологические формы заболеваний слизистой рта у детей дошкольного возраста в зависимости от типа семьи

Table 3. Nosological forms of oral mucosal disease in preschool children by family type

Тип семьи	Общее число обследованных семей	Общее число обследованных детей	Дети с ОГС	($P \pm t\%$)	Дети с хейлитами (заболевания губ)	($P \pm t\%$)	Дети с глосситами (заболевания языка)	($P \pm t\%$)	Дети с травматическими повреждениями слизистой рта	($P \pm t\%$)	Другие формы стоматитов	($P \pm t\%$)
Полная	1842	1929	304	15,8 ± 0,830	115	6,0 ± 0,540	52	2,7 ± 0,369	210	10,9 ± 0,709	192	10,0 ± 0,683
Неполная	217	222	48	21,6 ± 2,761	33	14,9 ± 2,389	11	5,0 ± 1,462	26	11,7 ± 2,157	35	15,8 ± 2,447
Расширенная	199	213	42	19,7 ± 7,426	20	9,4 ± 1,999	14	6,6 ± 1,701	26	12,2 ± 2,242	22	10,3 ± 2,082
Восстановленная	146	166	35	21,1 ± 3,166	18	10,8 ± 2,409	14	8,4 ± 2,152	16	9,6 ± 2,286	22	13,3 ± 2,635
Замещающая	25	26	7	26,9 ± 3,950	3	11,5 ± 6,256	2	7,7 ± 5,228	6	23,1 ± 8,265	5	19,2 ± 7,724
Итого:	2429	2556	436	17,1 ± 0,763	189	7,4 ± 0,517	93	3,6 ± 0,368	284	11,1 ± 0,621	276	10,8 ± 0,613

всего их было зафиксировано среди детей из полных и расширенных семей — 10 и 10,3% соответственно.

Таким образом, распространенность заболеваний СОР у детей дошкольного возраста зависит от возраста, типа семьи и морфофункционального развития ребенка.

Выводы

Заболевания СОР имеют высокую распространенность среди детей дошкольного возраста во всех возрастных группах. Своего пика распространенность заболеваний СОР достигает в возрасте 4,6–6 лет — 52,6%. Достоверных различий между распространенностью среди мальчиков и девочек не выявлено ($p < 0,05$).

Изучение распространенности заболеваний СОР в зависимости от нозологии показало, что наиболее распространенным среди детей всех возрастных групп оказался ОГС — 17,1%. Причем наиболее высокие значения распространенности выявлены в возрасте 1,1–2,5 года — 21,4%. Наименее часто встречались глосситы — 3,6% среди детей всех возрастных групп.

Анализ распространенности заболеваний СОР в зависимости от типа семьи показал, что наиболее подверженными к заболеваниям СОР оказались дети из замещающих типов семей — 88,5%, наименее уязвимыми — дети из полных семей, 45,3%.

При изучении распространенности нозологических форм заболеваний СОР в зависимости от типа семьи нами было установлено, что ОГС, травматические повреждения, другие формы стоматита чаще всего встречались у детей из замещающего типа семей — в 26,9, 23,1 и 19,2% случаев соответственно. Хейлиты чаще всего наблюдались среди детей из неполных семей — 14,9%. Глосситам больше других детей были подвержены дети из восстановленных семей — в 8,4% случаев.

Полученные нами результаты изучения распространенности заболеваний СОР и влияния типа семьи на развитие этих заболеваний можно использовать при планировании профилактических мероприятий, составлении планов лечения и программ по диспансеризации.

Литература/References

1. Абдрашитова А.Б., Савельева О.С. Образовательно-профилактическая программа «Здоровые улыбки» среди детей разных возрастных групп. Молодежь в науке: новые аргументы. Сборник научных работ. Казань. 2018:147-150. [A.B. Abdrashitova, O.S. Savel'eva. Educational and preventive program "Healthy smiles" among children of different age groups. Youth in science: new arguments. A collection of scientific papers. Kazan. 2018:147-150. (In Russ.)]. https://kpfu.ru/staff_files/F881758943/Sbornik_tezisov_po_itogam_raboty_XIV_Mezhdunarodnoy_nauchno_praктической_konferentsii_molodykh_uchen
2. Атежанов Д.О. Стоматологический уровень здоровья детей с соматической патологией. Научные исследования в Кыргызской Республике. 2014;3:4-9. [D.O. Atezhanov. Dental health level of children with somatic pathology. Scientific research in the Kyrgyz Republic 2014;3:4-9. (In Russ.)]. <https://cyberleninka.ru/article/n/uroven-stomatologicheskogo-zdorovya-detey-s-somaticheskoy-patologiyey>
3. Буянова В.В., Самосадова Е.В., Александрина О.П. Изучение детско-родительских отношений в приёмных семьях. Проблемы современного педагогического образования. 2017;54(4):158-165. [V.V. Buyanova, E.V. Samosadova, O.P. Aleksandrina. Study of child-parental relations in foster families. Problems of modern pedagogical education. 2017;54(4):158-165. (In Russ.)]. <https://www.elibrary.ru/item.asp?id=28121588>
4. Воронин Г.Л., Янак А.Л. Монородительские семьи: их типы и социальный портрет одинокого родителя. Женщина в российском обществе. 2018;1(86):53-66. [G.L. Voronin, A.L. Yanak. Mono-parent families: their types and social portrait of a single parent. Woman in Russian society. 2018;1(86):53-66. (In Russ.)]. <https://cyberleninka.ru/article/n/monoroditel'skie-semi-ih-tipy-i-sotsialnyy-portret-odinokogo-roditelya>

5. Виноградова Т.В. Состояние органов и тканей рта у ребенка дошкольного возраста глазами педиатра, семейного врача и врача-стоматолога детского. Клиническая стоматология. 2015;3:14-19. [T.V. Vinogradova. The condition of organs and tissues of the mouth in a preschool child through the eyes of a pediatrician, family doctor and pediatric dentist. Clinical dentistry. 2015;3:14-19. (In Russ.)]. <http://elib.fesmu.ru/elib/Article.aspx?id=322047>
6. Виниченко С.Н., Перевошчикова Н.А., Дракина С.А., Черных Н.С. Роль семьи в формировании здорового образа жизни детей дошкольного возраста. Мать и дитя в Кузбассе. 2017;4(71):20-25. [S.N. Vinichenko, N.A. Perevoshchikova, S.A. Drakina, N.S. Chernyh. The role of the family in shaping a healthy lifestyle for preschool children. Mother and child in Kuzbass. 2017;4(71):20-25. (In Russ.)]. <https://cyberleninka.ru/article/n/rol-semi-v-formirovanii-zdorovogo-obraza-zhizni-detey-doshkolnom-vozraste>
7. Гарифуллина А.Ж., Скрипкина Г.И. Роль и участие родителей в вопросах формирования стоматологического здоровья детей дошкольного возраста. Стоматология. 2017;6(2):103-104. [A.Zh. Garifullina, G.I. Skripkina. The role and participation of parents in the formation of dental health of preschool children. Dentistry. 2017;6(2):103-104. (In Russ.)]. <https://kazangmu.ru/files/detstom/200220232.pdf>
8. Дроботко Л.Н., Страхова С.Ю. Острые стоматиты у детей. Вопросы современной педиатрии. 2010;2:146-149. [L.N. Drobot'ko, S.Yu. Strahova. Acute stomatitis in children. Questions of modern pediatrics. 2010;2:146-149. (In Russ.)]. <https://cyberleninka.ru/article/n/ostrye-stomatity-u-detey>
9. Дружинина Т.В. Гольцова И.Л., Руденский О.В. Диспансеризация детей первого года жизни у стоматолога. Главный врач Юга России. 2016;52:6-7. [T.V. Druzhinina, I.L. Gol'tsova, O.V. Rudenskij. Medical examination of children of the first year of life at the dentist. Chief Physician of the South of Russia. 2016;52:6-7. (In Russ.)]. <https://cyberleninka.ru/article/n/dispenserizatsiya-detey-pervogo-goda-zhizni-u-stomatologa>
10. Журбенко В.А. Профилактика стоматологических заболеваний у детей раннего возраста. Современное научное знание: теория, методология, практика. Сборник научных трудов. Смоленск : ООО «НОВАЛЕНКО». 2016:30-31. [V.A. Zhurbenko. Prevention of dental diseases in young children. Modern scientific knowledge: theory, methodology, practice. Collection of scientific works. Smolensk : NOVALENKO LLC. 2016:30-31. (In Russ.)]. <https://www.elibrary.ru/item.asp?id=32510330>
11. Зыкеева С.К. Билисбаева М.О. Заболевания языка и губ у детей и подростков. Вестник Казахского Национального медицинского университета. 2018;1:148-153. [S.K. Zykeeva, M.O. Bilisbaeva. Tongue and lip diseases in children and adolescents. Bulletin of the Kazakh National Medical University. 2018;1:148-153. (In Russ.)]. <https://cyberleninka.ru/article/n/zabolevaniya-yazyka-i-gub-u-detey-i-podrostkov>
12. Новоселова Е.Н. Роль семьи в формировании здорового образа жизни и смягчении факторов риска, угрожающих здоровью детей и подростков. Анализ риска здоровья. 2019(4):175-185. [E.N. Novoselova. The role of the family in shaping healthy lifestyles and mitigating risk factors that threaten the health of children and adolescents. Health risk analysis. 2019;4:175-185. (In Russ.)]. <https://journal.fcisk.ru/2019/4/19>
13. Спивачук З.В. Семья, типы семей, семейные отношения, межличностные отношения. Национальное здоровье. 2016;3:132-145. [Z.V. Spivachuk. Family, family types, family relationships, interpersonal relationships. National Health. 2016;3:132-145. (In Russ.)]. http://chsu.kubsu.ru/arhiv/2017_3/2017_3_PishchikSpivachuk.pdf
14. Цуканова Е.С., Кондратьева И.В., Борисов А.С. Состояние здоровья детей, поступающих в школу, по результатам медицинских осмотров. Прикладные информационные аспекты медицины. 2017;3:151-158. [E.S. Cukanova, I.V. Kondrat'eva, A.S. Borisov. The state of health of children entering school, based on the results of medical examinations. Applied information aspects of medicine. 2017;3:151-158. (In Russ.)]. <https://cyberleninka.ru/article/n/vzaimosvyaz-otnosheniya-k-shkole-i-zdorovyadety>
15. Alkhtib A. Knowledge, Attitudes, and Practices of Mothers of Preschool Children About Oral Health in Qatar: A Cross-Sectional Survey // Dent. J. – 2018;6:4:51. doi: 10.3390/dj6040051.
16. Calvasina P., O'Campo P., Pontes M.M. et al. The association of the Bolsa Familia Program with children's oral health in Brazil // BMC Public Health. – 2018;18:1:1186. doi: 10.1186/s12889-018-6084-3
17. Sharipova G.I. The effect of dental treatment-profilactics on the condition of oral cavity organs in children with traumatic stomatitis // New Day in Medicine. – 2022;5(43):103-106. <https://scholar.google.com/scholar?cluster=17676455055203377365&hl=en&oi=scholar>
18. Järvinen J., Mikkonen J.J., Kullaa A.M. Fissured tongue: a sign of tongue edema? // Med. Hypotheses. – 2014;86:2:709-712. <https://pubmed.ncbi.nlm.nih.gov/24698850/>
19. Ravaghi V., Holmes R.D., Steele J.G., Tsakos G. The impact of oral conditions on children in England, Wales and Northern Ireland 2013 // Br. Dent. J. – 2016;221(4):173-178. doi: 10.1038/sj.bdj.2016.600.
20. Образцова Ю.Л., Ларионов С.Н. Пропедевтическая ортодонтия. Учебное пособие. Спб. : СпецЛит. 2007:160. [Yu.L. Obrazcova, S.N. Larionov. Propaedeutic orthodontics. Tutorial. St. Petersburg : SpetsLit. 2007:160. (In Russ.)]. http://dentalss.org.ua/load/kniga_stomatologia/ortodontija/obrazcov_ju_1_propedevticheskaja_ortodontija_uchebnoe_posobie/7-1-0-794

DOI: 10.18481/2077-7566-2023-19-3-103-107
УДК 616.31-08-039.71

ИЗМЕНЕНИЕ БИОХИМИЧЕСКИХ ПОКАЗАТЕЛЕЙ РОТОВОЙ ЖИДКОСТИ У ЗДОРОВЫХ ЛИЦ РАЗНЫХ ВОЗРАСТНЫХ ГРУПП И ПРИ СОПУТСТВУЮЩИХ ЗАБОЛЕВАНИЯХ

Чуйкин О. С.¹, Топольницкий О. З.², Кучук К. Н.^{1,3}, Чуйкин С. В.¹, Давлетшин Н. А.^{1,3},
Макушева Н. В.¹, Акатьева Г. Г.¹, Егорова Е. Г.¹, Басыров Т. Р.¹

¹ Башкирский государственный медицинский университет, г. Уфа, Россия

² Московский государственный медико-стоматологический университет им. А. И. Евдокимова, г. Москва, Россия

³ Республиканская детская клиническая больница, г. Уфа, Россия

Аннотация

Предмет. Изучение особенностей ротовой жидкости у лиц разных возрастных групп и разного состояния здоровья: у здоровых детей, детей с хронической почечной недостаточностью, с детским церебральным параличом, с врожденной расщелиной неба, здоровых взрослых, лиц пожилого и старческого возраста, беременных женщин.

Цель. Оценить влияние соматической патологии и возрастных особенностей на параметрические биохимические показатели ротовой жидкости: кальций, магний, фосфор, белок.

Методология. Обследование пациентов и забор материала проводили на клинической базе кафедры стоматологии детского возраста и ортодонтии с курсом ИДПО Башкирского государственного медицинского университета (зав. кафедрой, д.м.н. профессор С. В. Чуйкин). Был проведен анализ ротовой жидкости у лиц разных возрастных групп и разного состояния здоровья: у здоровых детей, детей с хронической почечной недостаточностью, с детским церебральным параличом, с врожденной расщелиной неба, здоровых взрослых, лиц пожилого и старческого возраста, беременных женщин с физиологической беременностью и с отеками.

Результаты. Получены данные об уровне содержания биохимических показателей ротовой жидкости у лиц разных возрастных групп и разного состояния здоровья: у здоровых детей, детей с хронической почечной недостаточностью, с детским церебральным параличом, с врожденной расщелиной неба, здоровых взрослых, лиц пожилого и старческого возраста, беременных женщин.

Выводы. Биохимический состав ротовой жидкости изменяется при наличии соматической патологии, при беременности и в разные возрастные периоды. Динамика биохимических показателей ротовой жидкости может быть диагностическим маркером для определения заболеваний и позволяет оценивать эффективность терапии.

Ключевые слова: биохимия ротовой жидкости, кальций, магний, фосфор, белок, сопутствующие заболевания, разные возрастные группы

Информация о финансировании. Финансирование данной работы не проводилось.

Конфликт интересов. Авторы заявляют об отсутствии конфликта интересов.

Информированное согласие. При проведении исследования было получено информированное согласие пациента.

Олег Сергеевич ЧУЙКИН ORCID ID 0000-0003-4570-4477

к.м.н., доцент кафедры стоматологии детского возраста и ортодонтии с курсом ИДПО, Башкирский государственный медицинский университет, г. Уфа, Россия
chuykin2014@yandex.ru

Орест Зиновьевич ТОПОЛЬНИЦКИЙ ORCID ID 0000-0002-3896-3756

засл. врач РФ, д.м.н., профессор, заведующий кафедрой детской челюстно-лицевой хирургии, врач — челюстно-лицевой хирург,
Московский государственный медико-стоматологический университет им. А. И. Евдокимова, г. Москва, Россия
profporol@mail.ru

Кристина Николаевна КУЧУК ORCID ID 0000-0003-0352-1533

к.м.н., ассистент кафедры стоматологии детского возраста и ортодонтии с курсом ИДПО, Башкирский государственный медицинский университет; челюстно-лицевой хирург Республиканской детской клинической больницы, г. Уфа, Россия
christina.kuchuk@yandex.ru

Сергей Васильевич ЧУЙКИН ORCID ID 0000-0002-8773-4386

засл. врач РФ, д.м.н., профессор, заведующий кафедрой стоматологии детского возраста и ортодонтии с курсом ИДПО, Башкирский государственный медицинский университет, г. Уфа, Россия
chuykin-sv@mail.ru

Наиль Айратович ДАВЛЕТШИН ORCID ID 0000-0002-9929-1658

д.м.н., доцент, профессор кафедры стоматологии детского возраста и ортодонтии с курсом ИДПО, Башкирский государственный медицинский университет; челюстно-лицевой хирург Республиканской детской клинической больницы, г. Уфа, Россия
davletshin_n@mail.ru

Наталья Вячеславовна МАКУШЕВА ORCID ID 0000-0002-0410-1445

к.м.н., доцент кафедры стоматологии детского возраста и ортодонтии с курсом ИДПО, Башкирский государственный медицинский университет, г. Уфа, Россия
makushevanv@mail.ru

Галина Григорьевна АКАТЬЕВА ORCID ID 0000-0002-9085-9323

к.м.н., доцент кафедры стоматологии детского возраста и ортодонтии с курсом ИДПО, Башкирский государственный медицинский университет, г. Уфа, Россия
akatieva_g@mail.ru

Елена Гертудовна ЕГОРОВА ORCID ID 0000-0001-6564-2088

к.м.н., доцент кафедры стоматологии детского возраста и ортодонтии с курсом ИДПО, Башкирский государственный медицинский университет, г. Уфа, Россия
elena.gertrudovna2020@mail.ru

Тимур Робертович БАСЫРОВ ORCID ID 0009-0006-6309-3832

соискатель кафедры стоматологии детского возраста и ортодонтии с курсом ИДПО, Башкирский государственный медицинский университет, г. Уфа, Россия
dr.basyrov@gmail.ru

Адрес для переписки: Сергей Васильевич ЧУЙКИН

450077, Респ. Башкортостан, г. Уфа, ул. Заки Валиди, д. 45а, к. 206
+7 (917) 3433432
chuykin-sv@mail.ru

Образец цитирования:

Чуйкин О. С., Топольницкий О. З., Кучук К. Н., Чуйкин С. В., Давлетшин Н. А., Макушева Н. В., Акатьева Г. Г., Егорова Е. Г., Басыров Т. Р.

ИЗМЕНЕНИЕ БИОХИМИЧЕСКИХ ПОКАЗАТЕЛЕЙ РОТОВОЙ ЖИДКОСТИ У ЗДОРОВЫХ ЛИЦ РАЗНЫХ ВОЗРАСТНЫХ ГРУПП И ПРИ СОПУТСТВУЮЩИХ ЗАБОЛЕВАНИЯХ. Проблемы стоматологии. 2023; 3: 103-107.

© Чуйкин О. С. и др., 2023

DOI: 10.18481/2077-7566-2023-19-3-103-107

Поступила 17.10.2023. Принята к печати 15.11.2023

DOI: 10.18481/2077-7566-2023-19-3-103-107

CHANGES IN BIOCHEMICAL INDICATORS OF ORAL FLUID IN HEALTHY INDIVIDUALS OF DIFFERENT AGE GROUPS AND WITH RELATED DISEASES

Chuykin O.S.¹, Topolnitsky O.Z.², Kuchuk K.N.^{1,3}, Chuykin S.V.¹, Davletshin N.A.^{1,3}, Makusheva N.V.¹, Akat'yeva G.G.¹, Egorova E.G.¹, Basyrov T. R.¹

¹ Bashkir State Medical University, Ufa, Russia

² Moscow State Medical and Dental University named after A.I. Evdokimov, Moscow, Russia

³ Republican Children's Clinical Hospital, Ufa, Russia

Annotation

Objectives. Studying the characteristics of oral fluid in people of different age groups and different health conditions: healthy children, children with chronic renal failure, with cerebral palsy, with congenital cleft palate, healthy adults, elderly and senile people, pregnant women.

Purpose. To evaluate the influence of somatic pathology and age-related characteristics on parametric biochemical parameters of oral fluid: calcium, magnesium, phosphorus, protein.

Methodology. The examination of patients and the collection of material were carried out at the clinical base of the Department of Pediatric Dentistry and Orthodontics with the course of IDPO of the Bashkir State Medical University (head of the department, Doctor of Medical Sciences, Professor S.V. Chuykin). An analysis of oral fluid was carried out in people of different age groups and different health conditions: healthy children, children with chronic renal failure, with cerebral palsy, with congenital cleft palate, healthy adults, elderly and senile people, pregnant women with physiological pregnancy and with edema.

Results. Data were obtained on the level of biochemical parameters of oral fluid in people of different age groups and different health conditions: healthy children, children with chronic renal failure, with cerebral palsy, with congenital cleft palate, healthy adults, elderly and senile people, pregnant women.

Conclusions. The biochemical composition of oral fluid changes in the presence of somatic pathology, during pregnancy and at different age periods. The dynamics of biochemical parameters of oral fluid can be a diagnostic marker for identifying diseases and allows us to evaluate the effectiveness of therapy.

Keywords: biochemistry of oral fluid, calcium, magnesium, phosphorus, protein, concomitant diseases, different age groups

Financial support. No financial support has been provided for this work.

Conflict of interests. The authors declare that there is no conflict of interest.

Informed consent. In carrying out the study, written informed consent was obtained from a patient.

Oleg S. CHUYKIN ORCID ID 0000-0003-4570-4477

PhD in Medical sciences, Associate Professor of the Department of Pediatric Dentistry and Orthodontics, Bashkir State Medical University, Ufa, Russia
chuykin2014@yandex.ru

Orest Z. TOPOLNITSKY ORCID ID 0000-0002-3896-3756

Honored Doctor of the Russian Federation, Grand PhD in Medical sciences, Professor, Head of the Department of Pediatric Maxillofacial Surgery, Oral and Maxillofacial Surgeon, Moscow State Medical and Dental University named after A.I. Evdokimov, Moscow, Russia
proftopol@mail.ru

Kristina N. KUCHUK ORCID ID 0000-0003-0352-1533

PhD in Medical sciences, Assistant of the Department of Pediatric Dentistry and Orthodontics, Bashkir State Medical University; Maxillofacial Surgeon, Republican Children's Clinical Hospital, Ufa, Russia
christina.kuchuk@yandex.ru

Sergey V. CHUYKIN ORCID ID 0000-0002-8773-4386

Grand PhD in Medical sciences, Professor, Head of the Department of Pediatric Dentistry and Orthodontics, Bashkir State Medical University, Ufa, Russia
chuykin-sv@mail.ru

Nail A. DAVLETSHIN ORCID ID 0000-0002-9929-1658

Grand PhD in Medical sciences, Associate Professor of the Department of Pediatric Dentistry and Orthodontics, Bashkir State Medical University; Maxillofacial Surgeon, Republican Children's Clinical Hospital, Ufa, Russia, Ufa, Russia
davletshin_n@mail.ru

Natalia V. MAKUSHEVA ORCID ID 0000-0002-0410-1445

PhD in Medical sciences, Associate Professor of the Department of Pediatric Dentistry and Orthodontics, Bashkir State Medical University, Ufa, Russia
makushevav@mail.ru

Galina G. AKATYEVA ORCID ID 0000-0002-9085-9323

PhD in Medical sciences, Associate Professor of the Department of Pediatric Dentistry and Orthodontics, Bashkir State Medical University, Ufa, Russia
akatjeva_g@mail.ru

Elena G. EGOROVA ORCID ID 0000-0001-6564-2088

PhD in Medical Sciences, Associate Professor of the Department of Pediatric Dentistry and Orthodontics with the Course of Advanced Postgraduate Education, Bashkir State Medical University, Ufa, Russia
elena.gertrudovna2020@mail.ru

Timur R. BASYROV ORCID ID 0009-0006-6309-3832

Applicant for the Department of Pediatric Dentistry and Orthodontics with the course of IAPE, Bashkir State Medical University, Ufa, Russia
dr.basyrov@gmail.ru

Address for correspondence: Sergei V. CHUYKIN

450077, Rep. Bashkortostan, Ufa, st. Zaki Validi, 45a, room 206
+7 (917) 3433432
chuykin-sv@mail.ru

For citation:

Chuykin O.S., Topolnitsky O.Z., Kuchuk K.N., Chuykin S.V., Davletshin N.A., Makusheva N.V., Akat'yeva G.G., Egorova E.G., Basyrov T. R. CHANGES IN BIOCHEMICAL INDICATORS OF ORAL FLUID IN HEALTHY INDIVIDUALS OF DIFFERENT AGE GROUPS AND WITH RELATED DISEASES. *Actual problems in dentistry.* 2023; 3: 103-107. (In Russ.)

© Chuykin O.S. et al., 2023

DOI: 10.18481/2077-7566-2023-19-3-103-107

Received 17.10.2023. Accepted 15.11.2023

Актуальность. Для диагностики заболеваний проводится анализ различных биологических жидкостей организма, среди которых исследование ротовой жидкости является наиболее удобным, неинвазивным и современным направлением медицинской науки. Анализ смешанной слюны информативен для диагностики различных состояний и заболеваний организма, так как слюна содержит множество органических и неорганических соединений, биологически активных веществ, ферментов и гормонов [1–16]. Подробное изучение состава ротовой жидкости и установление уровня параметров, характерных для определенных заболеваний и состояний организма, позволит использовать анализ ротовой жидкости не только для диагностических целей, но и для контроля динамики лечения заболеваний.

Цель исследования: оценить влияние соматической патологии и возрастных особенностей на параметрические биохимические показатели ротовой жидкости: кальций, магний, фосфор, белок.

Материалы и методы

Обследование пациентов и забор материала проводили на клинической базе кафедры стоматологии детского возраста и ортодонтии с курсом ИДПО Башкирского государственного медицинского университета (зав. кафедрой, д.м.н. профессор С. В. Чуйкин).

Был проведен анализ ротовой жидкости у лиц разных возрастных групп и разного состояния здоровья: у здоровых детей, детей с хронической почечной недостаточностью, с детским церебральным параличом, с врожденной расщелиной неба, здоровых взрослых, лиц пожилого и старческого возраста, беременных женщин с физиологической беременностью и с отеками.

Здоровыми лицами считали условно здоровых детей и взрослых без соматической и хронической патологии, без признаков воспалительных процессов.

Количество лиц, принимавших участие в исследовании: здоровых детей в возрасте 6–7 лет $n = 30$, детей в возрасте 11–13 лет $n = 30$, детей в возрасте 14–16 лет $n = 30$, взрослых в возрасте 20–30 лет $n = 30$, взрослых в возрасте 45–59 лет $n = 30$, лиц пожилого и старческого возраста 60–86 лет $n = 30$. Детей с хронической почечной недостаточностью в терминальной стадии (тХПН), находящихся на амбулаторном программном диализе, $n = 52$. Детей с детским церебральным параличом (ДЦП) в возрасте 12–15 лет $n = 59$. Детей с врожденной расщелиной неба (ВРН) в возрасте 6–12 лет $n = 109$. Беременных женщин с физиологическим течением беременности $n = 34$, беременных женщин с отеками, вызванными беременностью, $n = 55$.

Лабораторные исследования проводили в Центральной научно-исследовательской лаборатории

Башкирского государственного медицинского университета (зав. лабораторией, к.б.н., доцент кафедры фундаментальной и прикладной микробиологии Мочалов К. С.).

Содержание белка в ротовой жидкости определяли пирогаллоловым методом с использованием набора реагентов «БЕЛОК-ПГК-НОВО» (ЗАО «Вектор-Бест», Россия). Содержание кальция, фосфора и магния изучали с помощью реагентов «КАЛЬЦИЙ-НОВО», «ФОСФОР-НОВО», «МАГНИЙ-НОВО» соответственно (ЗАО «Вектор-Бест», Россия) фотометрическим методом на анализаторе «Infinite F50».

Статистическая обработка результатов. Анализ результатов осуществляли с использованием программного обеспечения «Statistica 6.0» фирмы StatSoft и «Microsoft Excel XP». Критический уровень значимости при проверке статистических гипотез в данном исследовании принимали равным 0,05.

Результаты и их обсуждение

Полученные в процессе исследования данные для наглядности приведены в таблицах.

Таблица 1

Содержание биохимических компонентов ротовой жидкости у здоровых детей разных возрастных групп

Table 1. Content of biochemical components of oral fluid in healthy children of different age groups

Показатели	Группа детей		
	6–7 лет $n = 30$	11–13 лет $n = 30$	14–16 лет $n = 30$
Са, общий (ммоль/л)	$1,48 \pm 0,042$	$1,51 \pm 0,048$	$1,52 \pm 0,038$
Р (ммоль/л)	$4,98 \pm 0,086$	$4,78 \pm 0,071$	$4,83 \pm 0,074$
Мг (ммоль/л)	$0,48 \pm 0,012$	$0,47 \pm 0,011$	$0,46 \pm 0,015$
Белок (мкмоль/л)	$2,43 \pm 0,031$	$2,45 \pm 0,034$	$2,56 \pm 0,067$

Определение уровня кальция в смешанной слюне у здоровых детей (таб. 1.) характеризует увеличение концентрации с возрастом: $1,48 \pm 0,042$ — $1,51 \pm 0,048$ — $1,52 \pm 0,038$ ммоль/л. Коэффициент содержания кальция/фосфора у здоровых детей составляет 0,3–0,31, что характерно для активного течения кариозного процесса в детском возрасте. Коэффициент кальция/магния у здоровых детей составил 3,08–3,30, характеризуя выраженное снижение концентрации магния.

Вследствие старения отмечаются естественные метаболические процессы в зубочелюстной системе и в организме в целом, у лиц старше 60 лет в ротовой жидкости уровень фосфора и белка снижен; содержание магния, кальция повышено (таб. 2.).

После процедуры гемодиализа у детей с тХПН отмечено достоверное снижение уровня кальция

($1,75 \pm 0,03$ ммоль/л), магния ($1,09 \pm 0,05$ ммоль/л), фосфора ($2,56 \pm 0,21$ ммоль/л) и белка ($0,7 \pm 0,07$ г/л) (таб. 3.).

Анализ результатов биохимических показателей ротовой жидкости у детей с ДЦП выявил повышение содержания магния, фосфора и снижение содержания кальция и белка по отношению к аналогичным показателям в группе здоровых детей (таб. 4.).

После проведенного лабораторного биохимического анализа ротовой жидкости выявлены отклонения в показателях в группе детей с расщелиной неба: сниженный уровень кальция ($0,98 \pm 0,573$ ммоль/л) и фосфора ($4,25 \pm 0,997$ ммоль/л), увеличение содержания магния ($0,89 \pm 0,213$ ммоль/л), что свидетельствует о снижении минерального обмена в полости рта и характеризует высокий риск развития кариеса. В группе детей с врожденной расщелиной неба в ротовой жидкости наблюдается снижение содержания белка до $0,851 \pm 0,535$ г/л по сравнению со здоровыми детьми, что свидетельствует о низком

регенераторном потенциале и снижении количества белковых иммунных фракций в ротовой жидкости.

В группе женщин с физиологическим течением беременности в ротовой жидкости наблюдается увеличение содержания белка до $2,46 \pm 0,115$ г/л по сравнению с небеременными здоровыми женщинами — $1,74 \pm 0,097$ г/л ($p < 0,001$) (таб. 5.). Повышение содержания белка в смешанной слюне несомненно отражается на вязкости слюны. Корреляционный анализ указывает на наличие между этими показателями положительной сильной взаимосвязи ($R_s = 0,76$, $p < 0,01$). Данные о содержании кальция, магния и фосфора в смешанной слюне свидетельствуют о том, что при беременности развивается

Таблица 2

Содержание биохимических компонентов ротовой жидкости у взрослых разных возрастных групп

Table 2. Content of biochemical components of oral fluid in adults of different age groups

Показатели	Группа взрослых		
	20–30 лет n = 30	45–59 лет n = 30	60–86 лет n = 30
Са, общий (ммоль/л)	$1,79 \pm 0,07$	$2,16 \pm 0,04$	$2,93 \pm 0,11$
Р (ммоль/л)	$4,04 \pm 1,18$	$3,82 \pm 0,11$	$1,87 \pm 0,08$
Mg (ммоль/л)	$0,67 \pm 0,03$	$0,69 \pm 0,02$	$0,86 \pm 0,07$
Белок (мкмоль/л)	$2,08 \pm 0,11$	$2,33 \pm 0,09$	$1,47 \pm 0,12$

Таблица 3

Содержание биохимических компонентов ротовой жидкости у детей с терминальной стадией хронической почечной недостаточности

Table 3. Content of biochemical components of oral fluid in orphans of different age groups

Показатели	Группа детей с тХПН	
	До гемодиализа n = 52	После гемодиализа n = 52
Са, общий (ммоль/л)	$2,67 \pm 0,12$	$1,75 \pm 0,03$
Р (ммоль/л)	$5,4 \pm 0,27$	$2,56 \pm 0,21$
Mg (ммоль/л)	$1,88 \pm 0,05$	$1,09 \pm 0,05$
Белок (мкмоль/л)	$1,2 \pm 0,04$	$0,7 \pm 0,07$

Таблица 4

Содержание биохимических компонентов ротовой жидкости у детей с детским церебральным параличом и врожденной расщелиной неба

Table 4. Content of biochemical components of oral fluid in children with cerebral palsy and congenital cleft palate

Показатели	Группа детей	
	С детским церебральным параличом n = 59	С врожденной расщелиной неба n = 109
Са, общий (ммоль/л)	$1,94 \pm 0,63$	$0,98 \pm 0,57$
Р (ммоль/л)	$5,27 \pm 1,52$	$4,25 \pm 0,99$
Mg (ммоль/л)	$1,33 \pm 0,39$	$0,89 \pm 0,21$
Белок (мкмоль/л)	$1,18 \pm 0,54$	$0,85 \pm 0,535$

Таблица 5

Содержание биохимических компонентов ротовой жидкости у беременных женщин с физиологическим течением беременности и беременных женщин с отеками, вызванными беременностью

Table 5. Content of biochemical components of oral fluid in pregnant women with a physiological course of pregnancy and pregnant women with edema caused by pregnancy

Показатели	Группа беременных женщин		Небеременные женщины В возрасте 20–40 лет n = 26
	С физиологическим течением n = 34	С отеками, вызванными беременностью n = 55	
Са, общий (ммоль/л)	$2,48 \pm 0,10$	$2,42 \pm 0,11$	$2,19 \pm 0,11$
Р (ммоль/л)	$3,88 \pm 0,22$	$2,95 \pm 0,09$	$4,43 \pm 0,26$
Mg (ммоль/л)	$0,82 \pm 0,03$	$0,78 \pm 0,01$	$0,92 \pm 0,03$
Белок (мкмоль/л)	$2,46 \pm 0,12$	$3,31 \pm 0,17$	$1,74 \pm 0,27$

достоверное увеличение кальция ($p < 0,001$), снижение магния ($p < 0,02$) и наблюдается тенденция к снижению концентрации фосфора ($p > 0,1$). Осложнение беременности отеками существенно не сказывается на концентрации кальция в крови по сравнению с беременными женщинами без отеков. При физиологическом течении беременности содержание кальция составляло $2,48 \pm 0,032$ ммоль/л, а у женщин с осложненной гестацией оно сохранялось на этом уровне, составляя $2,42 \pm 0,030$ ммоль/л ($p1 > 0,5$). Не подвергался значительным изменениям в смешанной слюне при гестации и уровень магния по сравнению с группой беременных с физиологическим течением гестации — $0,82 \pm 0,030$ и $0,78 \pm 0,011$ ммоль/л соответственно. В то же время концентрация фосфора при развитии отеков при беременности в слюне снижалась ($p1 < 0,01$).

Результаты

Получены данные об уровне содержания биохимических показателей ротовой жидкости у лиц разных возрастных групп и разного состояния здоровья: у здоровых детей, детей с хронической почечной недостаточностью, с детским церебральным параличом, с врожденной расщелиной неба, здоровых взрослых, лиц пожилого и старческого возраста, беременных женщин.

Выводы

Биохимический состав ротовой жидкости изменяется при наличии соматической патологии, при беременности и в разные возрастные периоды. Динамика биохимических показателей ротовой жидкости может быть диагностическим маркером для определения заболеваний и позволяет оценивать эффективность терапии.

Литература/References

1. Александрова О.А., Винниченко Ю.А. Динамика основных биохимических показателей ротовой жидкости у детей с остеосаркомой и саркомой Юинга на фоне системного химиотерапевтического лечения. Стоматология. 2018;97(6):22. [O.A. Aleksandrova, Yu.A. Vinnichenko. Dynamics of the main biochemical parameters of oral fluid in children with osteosarcoma and Ewing's sarcoma during systemic chemotherapy treatment. Dentistry. 2018;97(6):22. (In Russ.)]. <https://www.elibrary.ru/item.asp?id=36893728>
2. Галеева Р.Р., Чуйкин С.В. Клинические результаты стоматологического обследования детей с детским церебральным параличом. Уральский медицинский журнал. 2014;3(117):36-38. [R.R. Galeeva, S.V. Chuikin. Clinical results of dental examination of children with cerebral palsy. Ural Medical Journal. 2014;3(117):36-38. (In Russ.)]. <https://elibrary.ru/item.asp?id=21531277>
3. Громова С.Н., Еликов А.В., Огородова Н.Ю., Пышкина О.А., Громов Я.П., Гужавина Н.А., Коледаева А.К. Опыт оценки гигиенической эффективности зубных паст по биохимическим параметрам ротовой жидкости. Стоматология детского возраста и профилактика. 2022;22(82):133-142. [S.N. Gromova, A.V. Elikov, N.Yu. Ogorodova, O.A. Pyshkina, Ya.P. Gromov, N.A. Guzhavina, A.K. Koledaeva. Experience in assessing the hygienic effectiveness of toothpastes based on the biochemical parameters of oral fluid. Pediatric dentistry and prevention. 2022;22(82):133-142. (In Russ.)]. DOI 10.33925/1683-3031-2022-22-2-133-142.
4. Митронин А.В., Антонова О.А. Биомаркеры смешанной слюны как индикаторы состояния организма. Российская стоматология. 2022;15(1):61-62. [A.V. Mitronin, O.A. Antonova. Biomarkers of mixed saliva as indicators of the state of the body. Russian dentistry. 2022;15(1):61-62. (In Russ.)]. DOI 10.17116/rosstomat20221501125.
5. Походенько-Чудакова И.О., Сурин А.В. Биохимические показатели жидкостных сред организма как оценка статуса и его динамики при хроническом синусите верхнечелюстной пазухи. Аналитический обзор литературы. Стоматология. Эстетика. Инновации. 2018;2(3):385-394. [I.O. Pokhodenko-Chudakova, A.V. Surin. Biochemical indicators of body fluids as an assessment of the status and its dynamics in chronic sinusitis of the maxillary sinus. Analytical review of the literature. Dentistry. Aesthetics. Innovation. 2018;2(3):385-394. (In Russ.)]. <https://www.elibrary.ru/item.asp?id=35740741>
6. Рожко О.П., Деняга О.В., Левитский А.П. Биохимические Показатели ротовой жидкости у детей с диффузным нетоксическим зобом в процессе профилактики основных стоматологических заболеваний. Вестник стоматологии. 2015;1(90):88-91. [O.P. Rozhko, O.V. Denga, A.P. Levitsky. Biochemical indicators of oral fluid in children with diffuse non-toxic goiter in the process of preventing major dental diseases. Bulletin of Dentistry. 2015;1(90):88-91. (In Russ.)]. <https://www.elibrary.ru/item.asp?id=25933520>
7. Хрипач Л.В., Князева Т.Д., Железняк Е.В., Маковецкая А.К., Коганова З.И., Бударина О.В., Лебедева Н.В., Ингель Ф.И., Демина Н.Н. Адаптивные изменения биохимических и иммунологических показателей смешанной слюны при воздействии загрязнений атмосферного воздуха на детей дошкольного возраста. Международный журнал прикладных и фундаментальных исследований. 2019;6:68-73. [L.V. Khripach, T.D. Knyazeva, E.V. Zheleznyak, A.K. Makovetskaya, Z.I. Koganova, O.V. Bударina, N.V. Lebedeva, F.I. Ingel, N.N. Demina. Adaptive changes in biochemical and immunological parameters of mixed saliva under the influence of atmospheric air pollution on preschool children. International Journal of Applied and Basic Research. 2019;6:68-73. (In Russ.)]. <https://www.elibrary.ru/item.asp?id=38489006>
8. Абрамян С.В., Аржанцев А.П., Арутюнов А.С. и др. Челюстно-лицевая хирургия. Национальное руководство. Москва : Общество с ограниченной ответственностью Издательская группа "ГЕОТАР-Медиа". 2019:692. [S.V. Abramyan, A.P. Arzhtantsev, A.S. Arutyunov et al. Maxillofacial surgery. National guidelines. Moscow : Limited Liability Company Publishing Group "GEOTAR-Media". 2019:692. (In Russ.)]. https://profbook.com.ua/index.php?route=product/product/download&product_id=4597&download_id=1308
9. Чуйкин С.В., Штанько М.И. Некоторые физико-химические и биохимические показатели ротовой жидкости у лиц пожилого и старческого возраста. Институт стоматологии. 2013;2(59):72-73. [S.V. Chuikin, M.I. Shtanko. Some physicochemical and biochemical indicators of oral fluid in elderly and senile people. Institute of Dentistry. 2013;2(59):72-73. (In Russ.)]. <https://elibrary.ru/item.asp?id=22134651>
10. Чуйкин С.В., Кудашкина Н.В., Акатьева Г.Г., Чуйкин О.С., Макушева Н.В., Егорова Е.Г., Маганова З.Ш., Кучук К.Н. Изменения физико-химических и биохимических показателей ротовой жидкости при местном лечении гингивита у беременных женщин с гестозом. Проблемы стоматологии. 2021;17(1):76-82. [S.V. Chuikin, N.V. Kudashkina, G.G. Akatieva, O.S. Chuikin, N.V. Makusheva, E.G. Egorova, Z.Sh. Maganova, K.N. Kuchuk. Changes in physicochemical and biochemical parameters of oral fluid during local treatment of gingivitis in pregnant women with preeclampsia. Actual problems in dentistry. 2021;17(1):76-82. (In Russ.)]. DOI 10.18481/2077-7566-20-17-1-76-82.
11. Чуйкин О.С., Кучук К.Н., Чуйкин С.В., Мочалов К.С., Давлетшин Н.А., Акатьева Г.Г., Макушева Н.В., Ганиева Р.А. Иммунологические, физико-химические и биохимические показатели ротовой жидкости у детей с врожденной расщелиной неба и послеоперационным дефектом неба. Проблемы стоматологии. 2022;18(1):121-129. [O.S. Chuikin, K.N. Kuchuk, S.V. Chuikin, K.S. Mochalov, N.A. Davletshin, G.G. Akatieva, N.V. Makusheva, R.A. Ganieva. Immunological, physicochemical and biochemical parameters of oral fluid in children with congenital cleft palate and postoperative palate defect. Actual problems in dentistry. 2022;18(1):121-129. (In Russ.)]. DOI 10.18481/2077-7566-22-18-1-121-129.
12. Шевченко О.В. Влияние избыточной массы тела на стоматологический статус и биохимические параметры ротовой жидкости. Стоматология. 2023;102(2):16-20. [O.V. Shevchenko. The influence of excess body weight on dental status and biochemical parameters of oral fluid. Dentistry. 2023;102(2):16-20. (In Russ.)]. DOI 10.17116/stomat202310202116
13. Шевченко О.Л., Антонова А.А. Состав смешанной слюны и показатели кариеса временных зубов и его осложнений у детей. Эндодонтия Today. 2015;4:8-11. [O.L. Shevchenko, A.A. Antonova. The composition of mixed saliva and indicators of caries in deciduous teeth and its complications in children. Endodontics Today. 2015;4:8-11. (In Russ.)]. <https://www.elibrary.ru/item.asp?id=25411139>
14. Kuriakose S., Sundaresan C., Mathai V. et al. A comparative study of salivary buffering capacity, flow rate, resting pH, and salivary immunoglobulin A in children with rampant caries and caries-resistant children // J Indian Soc Pedod Prev Dent. – 2013;31(2):69-73. DOI 10.4103/0970-4388.115697.
15. Kubala E., Strzelecka P., Grzegocka M. et al. A review of selected studies that determine the physical and chemical properties of saliva in the field of dental treatment // BioMed Research International. – 2018;ID6572381:13. DOI 10.1155/2018/6572381
16. Hemadi A.S., Huang R., Zhou Y., Zou J. Salivary proteins and microbiota as biomarkers for early childhood caries risk assessment // Int J Oral Sci. – 2017;9(11):e1. DOI 10.1038/ijos.2017.35

DOI: 10.18481/2077-7566-2023-19-3-108-113

УДК: 616.724-07-08

МЕЖДИСЦИПЛИНАРНЫЙ ПОДХОД К ДИАГНОСТИКЕ И ЛЕЧЕНИЮ ПАЦИЕНТОВ С ДИСФУНКЦИОНАЛЬНЫМ СОСТОЯНИЕМ ВИСОЧНО-НИЖНЕЧЕЛЮСТНОГО СУСТАВА

Мартюшева М. В., Асташина Н. Б., Щеколова Н. Б.

Пермский Государственный Медицинский Университет им. академика Е. А. Вагнера, г. Пермь, Россия

Аннотация

В статье представлены алгоритмы диагностики дисфункционального состояния ВНЧС, определены характер и распространенность стоматологических нарушений, постурального дисбаланса, психоневрологических изменений у пациентов с дегенеративно-дистрофическими заболеваниями и дисфункциями ВНЧС. Обоснована необходимость междисциплинарной интеграции при оказании специализированной помощи пациентам с дисфункциями височно-нижнечелюстного сустава.

Цель: совершенствование алгоритмов диагностики и лечения пациентов с дисфункциональным состоянием ВНЧС.

Материалы и методы. Проведено обследование 136 пациентов с дисфункциональным состоянием ВНЧС, из них мужчин — 25 (18,38%), женщин — 111 (81,62%), в возрасте от 18 до 81 года. Средний возраст составил 43,17 года. Стоматологическое обследование, регистрация психоневрологического статуса и постурального статуса пациентов проводились на основании разработанных нами диагностических алгоритмов.

Результаты. В результате обследования выявлена высокая нуждаемость в стоматологическом лечении у пациентов с дисфункциональным состоянием ВНЧС. При анализе постурального статуса выявлены деформации туловища в области шеи, лопаток и таза, что привело к умеренным (59,18%) и тяжелым нарушениям (24,19%) позы. В данной группе пациентов снижается качество жизни, психический (60%) и физический компонент здоровья находятся на среднем уровне (80%), отмечается высокая личностная тревожность (80%) при среднем (60%) и высоком (40%) уровне ситуативной тревожности.

Выводы. Мультифакторность и коморбидность дисфункциональных состояний ВНЧС требует междисциплинарного подхода к диагностике и лечению пациентов, страдающих данной патологией. Стоматологическое лечение пациентов должно проводиться с коррекцией психоневрологического статуса и постурального статуса, что значительно повышает эффективность терапии и позволяет достигать более стабильных результатов.

Ключевые слова: ВНЧС, психоневрологический статус, постуральный статус, вегетативный дисбаланс, дисфункциональное состояние ВНЧС

Авторы заявили об отсутствии конфликта интересов.

Марина Вячеславовна МАРТЮШЕВА ORCID ID 0000-0003-3689-6358

к.м.н., доцент, кафедра ортопедической стоматологии, Пермский государственный медицинский университет им. академика Е. А. Вагнера, г. Пермь, Россия martyushevamari@mail.ru

Наталья Борисовна АСТАШИНА ORCID ID 0000-0003-1135-7833

д.м.н., профессор, заведующая кафедрой ортопедической стоматологии, Пермский государственный медицинский университет им. академика Е. А. Вагнера, г. Пермь, Россия
caddis@mail.ru

Наталья Борисовна ЩЕКОЛОВА ORCID ID 0000-0002-3911-4545

д.м.н., профессор, кафедра травматологии, ортопедии и нейрохирургии, Пермский государственный медицинский университет им. академика Е. А. Вагнера, г. Пермь, Россия
nb_sh@mail.ru

Адрес для переписки: Марина Вячеславовна МАРТЮШЕВА

614090, г. Пермь, ул. Петропавловская, д. 26. Кафедра ортопедической стоматологии
+7 (912) 8829991,
martyushevamari@mail.ru

Образец цитирования:

Мартюшева М. В., Асташина Н. Б., Щеколова Н. Б.

МЕЖДИСЦИПЛИНАРНЫЙ ПОДХОД К ДИАГНОСТИКЕ И ЛЕЧЕНИЮ ПАЦИЕНТОВ С ДИСФУНКЦИОНАЛЬНЫМ СОСТОЯНИЕМ ВИСОЧНО-НИЖНЕЧЕЛЮСТНОГО СУСТАВА. Проблемы стоматологии. 2023; 3: 108-113.

© Мартюшева М. В. и др., 2023

DOI: 10.18481/2077-7566-2023-19-3-108-113

Поступила 06.10.2023. Принята к печати 14.11.2023

DOI: 10.18481/2077-7566-2023-19-3-108-113

A INTERDISCIPLINARY APPROACH TO THE DIAGNOSIS AND TREATMENT OF PATIENTS WITH A DYSFUNCTIONAL CONDITION OF THE TEMPOROMANDIBULAR JOINT

Martyusheva M.V., Astashina N.B., Shchekolova N.B.

Perm State Medical University named after Academician E. A. Wagner, Perm, Russia

Annotation

The article is devoted to improving the effectiveness of diagnosis and treatment of a dysfunctional state of the TMJ from the standpoint of an interdisciplinary approach. The nature and prevalence of dental disorders, postural imbalance, and neuropsychiatric changes were determined. The algorithm of diagnosis and treatment of this group of patients is described.

Purpose: to improve algorithms for the diagnosis and treatment of patients with a dysfunctional TMJ condition.

Materials and methods. 136 patients with a dysfunctional state of the TMJ were examined, including 25 men (18.38%), 111 women (81.62%), aged 18 to 81 years. The median age was 43.17 years. Dental examination, registration of neuropsychiatric status and postural status of patients were carried out on the basis of diagnostic algorithms developed by us.

Results. The examination revealed a high need for dental treatment of dentists of different profiles in patients with a dysfunctional state of the TMJ. The analysis of the postural status revealed deformities of the trunk in the neck, shoulder blades and pelvis, which led to moderate (59.18%) and severe violations (24.19%) of the postura. In this group of patients, the quality of life decreases, the mental (60%) and physical components of health are at an average level (80%), there is high personal anxiety (80%), with an average (60%) and high (40%) level of situational anxiety.

Conclusions. The multifactorial and multi-morbidity of dysfunctional TMJ conditions requires an interdisciplinary approach to the diagnosis and treatment of patients suffering from this pathology. Dental treatment of patients should be carried out with the correction of neuropsychiatric status and postural status, which significantly increases the effectiveness of therapy and allows achieving more stable results.

Keywords: *TMJ, neuropsychiatric status, postural status, vegetative imbalance, dysfunctional state of the TMJ*

The authors declare no conflict of interest.

Marina V. MARTYUSHEVA ORCID ID 0000-0003-3689-6358

PhD in Medical Sciences, Associate Professor, Department of Orthopedic Dentistry, Perm State Medical University named after Academician E. A. Wagner, Perm, Russia martyushevamari@mail.ru

Nataliya B. ASTASHINA ORCID ID 0000-0003-1135-7833

Grand PhD in Medical Sciences, Professor, Head of the Department of Orthopedic Dentistry, Perm State Medical University named after Academician E. A. Wagner, Perm, Russia caddis@mail.ru

Natalia B. SHCHEKOLOVA ORCID ID 0000-0002-3911-4545

Grand PhD in Medical Sciences, Professor, Department of Traumatology, Orthopedics and Neurosurgery, Perm State Medical University named after Academician E. A. Wagner, Perm, Russia nb_sh@mail.ru

Correspondence address: Marina V. MARTYUSHEVA

614090, Perm, Petropavlovskaya str, 26, Department of Orthopedic Dentistry

+7 (912) 8829991

martyushevamari@mail.ru

For citation:

Martyusheva M.V., Astashina N.B., Shchekolova N.B.

A INTERDISCIPLINARY APPROACH TO THE DIAGNOSIS AND TREATMENT OF PATIENTS WITH A DYSFUNCTIONAL CONDITION OF THE TEMPOROMANDIBULAR JOINT. Actual problems in dentistry. 2023; 3: 108-113. (In Russ.)

© Martyusheva M.V. et al., 2023

DOI: 10.18481/2077-7566-2023-19-3-108-113

Received 06.10.2023. Accepted 14.11.2023

Современная стоматология является широкопрофильной дисциплиной, изучающей морфологию и биомеханику зубочелюстной системы в норме и при патологии, явления коморбидности, а также механизмы и анатомические предпосылки формирования дисфункциональных состояний. В настоящее время большое внимание исследователей уделяется разработке методологических основ диагностики невоспалительных заболеваний височно-нижнечелюстного сустава (ВНЧС), которые относятся к мультиморбидным состояниям и организации комплексной стоматологической помощи пациентам с заболеваниями смешанного генеза [5–9, 11].

Функционирование зубочелюстного аппарата зависит от состояния соматического здоровья, изменяется под воздействием внешних факторов и корректируется нейрогуморальными механизмами. При любых отклонениях в строго организованной структуре зубочелюстного аппарата (например, возникновение дефектов зубных рядов при удалении зубов, появление преждевременных или неполноценных контактов зубов, изменение положения челюсти в результате внешних воздействий) нарушается нейромускулярный баланс, могут происходить нарушения симметрии скелета, т. к. информация с чувствительных рецепторов через афферентные волокна поднимается с периферии через мышцы и суставные капсулы в спинной мозг, а затем к мозжечку и коре головного мозга с последующей ситуативной коррекцией за счет сократительной деятельности мышц позиции головы и верхней половины туловища.

В результате измененной проприоцептивной тонической реакции расположенных в смежных областях мышц меняются статический и двигательные стереотипы, в том числе жевательный, формируется болевой синдром, диагностируются функциональные асимметрии [2–4, 7, 9], что приводит к повреждению зубов, периодонта, мышц или структур ВНЧС. Выраженность данных изменений зависит от адаптивной способности, соматического здоровья в целом, инволютивных изменений организма. Немаловажную роль в развитии дисфункциональных состояний ВНЧС играют также изначально нарушенные поструральный статус и психоневрологический статус, осложняющие диагностику, течение заболевания и успешность лечения [1, 2, 5].

Цель. Совершенствование алгоритмов диагностики и лечения пациентов с дисфункциональным состоянием ВНЧС.

Методы исследования

Обследование проходило на базе кафедр ортопедической стоматологии и травматологии, ортопедии и нейрохирургии ФГБОУ ВО ПГМУ им. академика Е. А. Вагнера Минздрава России, стоматологической

клиники Клинического многопрофильного медицинского центра ФГБОУ ВО ПГМУ им. академика Е. А. Вагнера Минздрава России. В группу исследования было включено 136 пациентов с дисфункциональным состоянием ВНЧС, из них мужчин — 25 (18,38%), женщин — 111 (81,62%), в возрасте от 18 до 81 года. Средний возраст составил 43,17 лет (табл. 1).

Таблица 1

Распределение пациентов по полу и возрасту согласно критериям ВОЗ

Table 1. Distribution of patients by gender and age according to WHO criteria

Возраст	Женщины	Мужчины
всего	111 (81,62%)	25 (18,38%)
молодой (18–44 лет)	45(40,54%)	7 (28%)
средний (45–59 лет)	33 (29,73%)	11 (44%)
пожилой (60–74 лет)	27 (24,32%)	7 (28%)
старческий (75–90 лет)	6 (5,4%)	-

Стоматологическое обследование, регистрация психоневрологического статуса и пострурального статуса пациентов проводились на основании разработанных нами диагностических алгоритмов. Результатом стоматологического обследования был анализ функционального состояния зубочелюстного аппарата с использованием Сокращения Гамбургского теста [10]. Оценивали распространенность дефектов, аномалий и вторичных деформаций зубных рядов обеих челюстей, снижение высоты нижнего отдела лица, наличие очагов хронического воспаления в краево пародонте, фасеток повышенной стираемости твердых тканей зубов.

Стоматологом на основании анамнестических данных и визуального обследования регистрировалось нарушение пострурального статуса, затем пациентам проводилась компьютерная оптическая топография (КОМОТ), после чего осуществлялось основное и дополнительное обследование врачом-ортопедом.

Психоневрологический статус оценивали совместно с врачом-неврологом, при этом учитывали данные опроса, оценивали поведенческие реакции и показатели, полученные при анкетировании с применением визуально-аналоговой шкалы (ВАШ), теста Спилбергера–Ханина (State-Trait Anxiety Inventory — STAI), шкалы депрессии Центра эпидемиологических исследований (CES-D, ЦЭИ-Д), вегетативного индекса Кердо (ВИ) [1].

Результаты и обсуждение

При внешнем осмотре асимметрия лица диагностирована у 25% пациентов, симметрия правой

и левой сторон выявлена у 75%. Высота нижнего отдела лица не изменялась у 64%, снижалась у 33,8% обследованных. Отклонение нижней челюсти от средней линии при открывании рта было у 45,6%, симметричность сохранялась у 54,4% пациентов. При полном открытии рта челюсть возвращалась к центру у 13%, сохраняла отклоненное положение у 37,5% обследованных. Ограничение объема открывания рта выявлялось у 41,2% пациентов, чрезмерное открывание рта — у 5,15%, нормальный объем открывания — у 53,68%. Дефекты зубных рядов выявлены у 63,49% пациентов, повышенная стираемость твердых тканей зубов — у 73,02%, хронические заболевания пародонта — у 49,21%, вторичные деформации зубных рядов — у 49,21%, включенных в исследование. У 36,51% пациентов целостность зубных рядов сохранена.

При внешнем осмотре стоматологом оценивалось положение головы, симметричность расположения плеч, лопаток, таза, коленей, голеностопного сустава. При наличии асимметричности расположения во фронтальной и сагиттальных областях пациенты направлялись на компьютерную оптическую топографию (КОМОТ) и на консультацию к врачу-ортопеду. Деформации различной степени тяжести, с изменениями пространственного расположения тела и головы, снижением подвижности шейного отдела, изменением биомеханики плечевого сустава и нарушением моторики верхней конечности наблюдались у 68,25% обследованных.

Согласно данным топограмм, наибольшая деформация туловища наблюдалась в области лопаток (FS = $-2,42 \pm 2,3$) и таза (FP = $-2,49 \pm 1,99$) во фронтальной плоскости слева, в области шеи (GT = $-2,35 \pm 1,84$) и таза (GP = $-1,84 \pm 1,87$) в горизонтальной плоскости слева. Во фронтальной плоскости компенсация деформации в правую сторону отмечалась на уровне шеи (FT = $0,83 \pm 0,75$), а в горизонтальной на уровне лопаток (GS = $1,8 \pm 1,5$) (табл. 2).

На основании анализа топограмм выявлено, что показатель ЗС: «субнорма» встречался в 16,33%, II-НО: умеренно выраженные постуральные нарушения — 59,18%, III-НО: выраженные постуральные нарушения — 2,04%, III-ДП: значительно выраженные постуральные нарушения с деформацией позвоночника — 22,15% случаев.

При клиническом обследовании на стоматологическом приеме мышц шеи и плечевого пояса выявляли преобладание болевой реакции при пальпации мышц лопаточно-подъязычной, грудино-ключично-сосцевидной, трапециевидной мышц и атланта-затылочного сочленения справа. В результате дисфункции формировались трофические изменения в мышцах лица и шеи, происходило истощение и срыв механизмов симпатической регуляции, создавался фон для нейротрофических и двигательных расстройств,

снижалось физиологическое напряжение эрготропных механизмов, нарастала выраженная парасимпатическая активность. Несмотря на данные процессы, благодаря возможности организма к адаптации у трети пациентов сохранялся нормальный баланс вегетативных процессов (рис.).

Нарушение вегетативного баланса у пациентов с дисфункциональным состоянием ВНС на фоне стрессовой ситуации, синдрома хронической усталости и быстрой утомляемости оказывало дезадаптирующее влияние на систему регуляторных механизмов и было напрямую связано с уровнями тревоги и депрессии.

На основании анализа анкет ситуативной и личностной тревожности по тесту Спилбергера — Ханина (State-Trait Anxiety Inventory — STAI) установлено, что пациенты с дисфункциональным состоянием ВНС преимущественно обладают средним психическим и физическим компонентами здоровья (60 и 80% соответственно). Однако в данной группе отмечается высокая личностная тревожность (80%), при среднем (60%) и высоком (40%) уровне ситуативной тревожности. Депрессивные состояния по шкале депрессии Центра эпидемиологических исследований (CES-D ЦЭИ-Д) выявлены в легкой степени у 10%, средней — у 20%, тяжелой — у 10% пациентов. В ходе исследования доказаны высокие корреляционные зависимости между нарушенным психоневрологическим статусом и возникновением боли при пальпации мышц (Кк 0,96), уменьшением объема открывания рта (Кк 0,993) и формированием внутрисуставных шумов (Кк 0,99). Пациенты с диагностированными окклюзионными нарушениями, имеющие сложный соматический и стоматологический анамнез, на фоне депрессивных состояний часто предъявляют множество жалоб, имеют длительный анамнез, низкую комплаентность к лечению. Снижение интенсивности болевого синдрома после консультации врачей-интернистов часто служит поводом для прерывания стоматологического лечения, поскольку пациенты не видят целесообразности



Рис. Состояние вегетативного тонуса у пациентов с дисфункциональным состоянием ВНС

Fig. The state of vegetative tone in patients with dysfunctional TMJ

в проведении дальнейших лечебных и коррекционных мероприятий.

Комплексное лечение пациентов с дисфункциональным состоянием ВНЧС необходимо проводить с привлечением специалистов смежных профилей: ортопедов, невропатологов, врачей ЛФК, кинезитерапевтов, остеопатов, мануальных терапевтов, массажистов, психотерапевтов. Терапия у пациентов с заболеваниями ВНЧС должна быть направлена на устранение болевого синдрома, коррекцию постурального статуса, психоневрологического статуса, обеспечение устойчивой функции зубочелюстного аппарата.

На первом этапе пациенту с целью устранения болевого синдрома нами назначались совместно с интернистами медикаментозные (препараты на основе ботулотоксина, толперизона гидрохлорида, циклобензаприна гидрохлорида, НПВС, кортикостероидов) и немедикаментозные (аутомассаж, аутотепло, миогимнастика, физиотерапия, психологические тренинги: амплипульс, диадинамические токи, электрофорез, магнитотерапия, иглорефлексо-терапия) методы лечения. Хороший терапевтический эффект при выраженной болевой реакции (ВАШ 7 и более) давала комбинация аппликационной терапии (смесь димексида, новокаина, пентоксифиллина и дексаметазона) и магнитотерапии. Интенсивность боли снижалась до 3–4 по шкале ВАШ. Далее для обеспечения поддержки со стороны зубочелюстного аппарата у пациентов с дисфункциональным состоянием ВНЧС нами изготавливались жесткие индивидуальные каппы различных типов: релаксационные, дистракционные, стабилизирующие, разобщающие, в соответствии с показаниями. В динамике лечения, при изменении клинической ситуации, каппы подвергались коррекции.

При наличии у пациентов заболеваний опорно-двигательного аппарата врачом-ортопедом назначались ортопедические изделия для коррекции осанки: стельки, бандажи, фиксирующие устрой-

ства — ортезы. Согласно результатам компьютерной оптической топографии, при незначительных деформациях опорно-двигательного аппарата был рекомендован цикл упражнений лечебной физкультуры. Пациентам с умеренно выраженными и выраженными постуральными нарушениями коррекция положения тела в пространстве проводилась за счет сочетания индивидуальных стелек, упражнений ЛФК, кинезиотерапии, массажа, остеопатической коррекции. Достижение терапевтического эффекта без коррекции постурального статуса у пациентов с деформациями позвоночного столба и значительным нарушением постурального статуса часто становится очень сложной задачей для стоматолога. Данная группа пациентов требует повышенного внимания, поскольку последующее стоматологическое лечение должно быть адаптировано к изначально нарушенному постуральному статусу и иметь возможность коррекции на любом этапе.

На основании анализа топограмм нами установлено, что необходимая высота коррекции положения стоп с помощью стелек справа в среднем составила $5 \pm 3,44$ мм, слева — $6 \pm 2,83$ мм. В результате коррекции постурального статуса деформации все показатели стабильно снижались. Однако некоторые показатели на этапах лечения повышались (табл. 2), что, по всей видимости, связано с формированием новых адаптационных механизмов.

При диагностированной депрессии или стрессовых ситуациях пациентам неврологом или психотерапевтом назначались успокоительные препараты или малые транквилизаторы. В результате ситуативная и личностная тревожность снижались до низкой и умеренной у большинства пациентов. На фоне снижения интенсивности болевого синдрома или его отсутствия на протяжении длительного периода времени пациенты отмечали нормализацию сна, улучшение настроения, утрату гнетущих мыслей, улучшение качества жизни.

Таблица 2

Показатели КОМОТ во фронтальной и горизонтальной плоскости у пациентов с дисфункциональным состоянием ВНЧС до лечения и на этапах коррекции

Table 2. Indicators of computer optical topography in the frontal and horizontal planes in patients with dysfunctional TMJ before treatment and at the stages of correction

Уровни	Фронтальная плоскость				Горизонтальная плоскость			
	До лечения		С коррекцией		До лечения		С коррекцией	
	Справа	Слева	Справа	Слева	Справа	Слева	Справа	Слева
Шеи	0,83 ± 0,75	-0,51 ± 0,53	0,69 ± 0,59	-0,19 ± 0,71	2,21 ± 1,85	-2,35 ± 1,84	1,86 ± 1,52	-1,45 ± 0,91
Плеч	0,92 ± 1,02	-1,08 ± 0,92	1,15 ± 1,06	-1,49 ± 1,19	1,49 ± 1,37	-1,5 ± 0,9	1,95 ± 1,87	-0,82 ± 0,73
Лопаток	1,8 ± 2,01	-2,42 ± 2,3	0,64 ± 1,08	-1,69 ± 1,65	1,8 ± 1,5	-0,86 ± 0,8	0,79 ± 0,53	-1,67 ± 1,81
Таза	2,4 ± 2,37	-2,49 ± 1,99	1,29 ± 1,17	-1,12 ± 0,78	1,41 ± 1,35	-1,84 ± 1,87	3,26 ± 1,96	-1,5 ± 1,29

При достижении терапевтического эффекта и его стабильности на протяжении 1–2 месяцев пациентам проводилась коррекция окклюзионно-артикуляционных взаимоотношений с помощью ортодонтической аппаратуры или прямых и не прямых реставраций, различных конструкций протезов, в том числе с опорой на имплантаты.

Выводы

Распространенность дисфункциональных состояний ВНЧС существенно выше у женщин (81,62%), что согласуется с данными литературы [1, 8]. Несмотря на то, что дисфункция зубочелюстного аппарата диагностирована в 2 раза чаще при наличии отсутствующих зубов, чем при сохранных зубных рядах, отмечается значительное число случаев заболевания у пациентов молодого (38,24%) и среднего (32,35%) возраста, что делает эту патологию медико-социальной и экономически значимой проблемой. Наличие сопутствующих заболеваний пародонта,

повышенной стираемости твердых тканей зубов, аномалий и деформаций зубных рядов утяжеляет клиническую картину, затрудняет диагностику и значительно увеличивает объем лечебных мероприятий.

Неполная диагностика и проведение стоматологического лечения без коррекции постурального статуса и психоневрологического статуса может приводить к рецидивам и осложнениям, которые будут снижать комплаентность и степень доверия пациента к врачам-стоматологам.

Мультифакторность и мультиморбидность дисфункциональных состояний ВНЧС требует междисциплинарного подхода к диагностике и лечению пациентов, страдающих данной патологией. Стоматологическое лечение пациентов должно проводиться с коррекцией психоневрологического статуса и постурального статуса, что значительно повышает эффективность терапии и позволяет достигать стабильных результатов.

Литература/References

1. Анохина А.В., Яхин К.К., Сайфуллина А.Р., Силантьева Е.Н., Абзалова С.Л. О роли психологических факторов в развитии синдрома болевой дисфункции височно-нижнечелюстного сустава. *Стоматология*. 2021;100(3):115-119. [A.V. Anokhina, K.K. Yakhin, A.R. Sajfullina, E.N. Silantjeva, S.L. Abzalova. On the role of psychological disorders in the development of the syndrome of pain dysfunction of the temporomandibular joint. *Stomatologiya*. 2021;100(3):115-119. (In Russ.)]. <https://doi.org/10.17116/stomat2021100031115>
2. Бадреддин Д.М., Маланьян И.В. Взаимосвязь положения тела в пространстве (постуры) и окклюзии пути решения проблемы. Успехи современного естествознания. 2007;8:27-28. [D.M. Badredin, I.V. Malanin. The relationship of the position of the body in space (postures) and occlusion of the way to solve the problem. The successes of modern natural science. 2007;8:27-28. (In Russ.)]. <https://natural-sciences.ru/article/view?id=11404>
3. Мохов Д.Е., Могельницкий А.С. Глобальные нейродинамические нарушения в остеопатии. Постурология. Учебное пособие. СПб : изд-во СЗГМУ им. И.И. Мечникова. 2016:108. [D.E. Mokhov, A.S. Mogelnitsky. Global neurodynamic disorders in osteopathy. *Posturology*. A textbook. St. Petersburg : Publishing house of I.I. Mechnikov NWSMU. 2016:108. (In Russ.)]. <https://elibrary.ru/pmpivc>
4. Стафеев А.А., Игнатьев Ю.Т., Соловьев С.И., Безуглов А.С. Состояние позвоночника в аспекте окклюзионных нарушений в условиях эксперимента. Институт стоматологии. 2014;3-64:88-91. [A.A. Stafeev, Yu.T. Ignatiev, S.I. Soloviev, A.S. Bezuglov. The state of the spine in the aspect of occlusive disorders in experimental conditions. *Institute of Dentistry*. 2014;3-64:88-91. (In Russ.)]. <https://instom.spb.ru/catalog/article/10227/?ysclid=loz9kzqa4512170779>
5. Семенов Р.Р., Карпов С.М., Хатукаева А.А., Карпов А.С. Этиологические и патогенетические механизмы формирования дисфункции височно-нижнечелюстного сустава (обзорная статья). *Международный журнал экспериментального образования*. 2013;11:46-51. [R.R. Semenov, S.M. Karpov, A.A. Khatukaeva, A.S. Karpov. Etiological and pathogenetic mechanisms of formation of temporomandibular joint dysfunction (review article). *International Journal of Experimental Education*. 2013;11:46-51. (In Russ.)]. <https://expeducation.ru/ru/article/view?id=4414&ysclid=lp4aod76d2546357833>
6. Татинян Л.В. Новые аспекты клиники, патогенеза, лечения синдрома болевой дисфункции височно-нижнечелюстного сустава у больных, обусловленные психоэмоциональными нарушениями. *Вестник РУДН. Серия: Медицина*. 2016;4:48-53. [L.V. Tatintyan. New aspects of the clinic, pathogenesis, treatment of the syndrome of pain dysfunction of the temporomandibular joint in patients caused by psychoemotional disorders. *Bulletin of the RUDN. Series: Medicine*. 2016;4:48-53. (In Russ.)]. <https://journals.rudn.ru/medicine/article/download/14635/13706?ysclid=lp4au4adwt889553895>
7. Шемонаев В.И., Михальченко Д.В., Кузнецова О.А., Климова Т.Н., Порошин А.В. Стоматологическая реабилитация пациентов с сочетанной патологией окклюзии и дисфункцией височно-нижнечелюстного сустава. *Волгоградский научно-медицинский журнал*. 2013;2:47-50. [V.I. Shemonayev, D.V. Mikhailchenko, O.A. Kuznetsova, T.N. Klimova, A.V. Poroshin. Dental rehabilitation of patients with combined pathology of occlusion and dysfunction of the temporomandibular joint. *Volgograd Scientific and Medical Journal*. 2013;2:47-50. (In Russ.)]. <https://www.elibrary.ru/item.asp?id=22022533&ysclid=laijbeq9do809837303>
8. Шербак А.С., Петрикас И.В., Буланов В.И., Загорко М.В. Изучение распространенности и диагностика функциональных нарушений ВНЧС у лиц молодого возраста. *Институт стоматологии*. 2013;1:18-19. [A.S. Shcherbakov, I.V. Petrikas, V.I. Bulanov, M.V. Zagorko. Study of the prevalence and diagnosis of functional TMJ disorders in young people. *Institute of Dentistry*. 2013;1:18-19. (In Russ.)]. <https://instom.spb.ru/catalog/article/9960/?ysclid=loz9iz291h656686477>
9. Жиренко А.Н., Ли А.В., Демин А.С. Связь патологий шейного отдела позвоночника с заболеваниями височно-нижнечелюстного сустава. *Бюллетень медицинских интернет-конференций*. 2018;8-11:560. [A.N. Zhirenko, A.V. Li, A.S. Demin. Connection of pathologies of the cervical spine with diseases of the temporomandibular joint. *Bulletin of medical Internet conferences*. 2018;8-11:560. (In Russ.)]. <https://cyberleninka.ru/article/n/svyaz-patologiy-sheyngo-otdela-pozvonochnika-s-zabolevaniyami-visochno-nizhnechelyustnogo-sustava/viewer>
10. Ahlers M.O., Jakstat H.A. Durchführung der klinischen Funktionsanalyse. *Klinische Funktionsanalyse // Interdisziplinäres Vorgehen mit optimierten Befundbögen*. – 2000;2:119-224. <https://www.dentaconcept.de/Verlag/Newsletter.shtm>
11. Okeson J.P. *The Management of Temporomandibular Disorders and Occlusion*. Mosby. 2007:685. <https://www.elsevier.com/books/management-of-temporomandibular-disorders-and-occlusion/okeson/978-0-323-58210-0>

DOI: 10.18481/2077-7566-2023-19-3-114-118

УДК: 616.288.7-77:004.94

СРАВНЕНИЕ ТРАДИЦИОННОЙ И ЦИФРОВЫХ ТЕХНОЛОГИЙ ИЗГОТОВЛЕНИЯ ЭПИТЕЗА УШНОЙ РАКОВИНЫ

Мурашов М. А., Степанова С. Ю., Платонова М. С., Гринденко С. С., Дерезина С. А.

Московский государственный медико-стоматологический университет имени А. И. Евдокимова, г. Москва, Россия

Аннотация

Предмет исследования — цифровые и традиционные технологии изготовления эпитезов на примере ушной раковины.

Цель — сравнить различные методики изготовления эпитеза по следующим критериям: хронометраж, точность получаемого трехмерного изображения, эргономичность.

Методология. Исследование проведено на кафедре пропедевтики и технологий протезирования в стоматологии СФ, ФГБОУ ВО МГМСУ имени А. И. Евдокимова. Проводилось сканирование ушной раковины студентов-добровольцев тремя различными приложениями для смартфона, двумя внутриротовыми сканерами и лицевым сканером.

Результаты. 3D-изображение, получаемое с помощью камеры смартфона, является сопоставимым с моделями, полученными при помощи лицевых сканеров, при этом процесс сканирования простой и не требует специальных навыков. Лицевые сканеры — это дорогостоящее оборудование, требующее для правильного функционирования внимательного обслуживания и определенных навыков. Внутриротовые сканеры изначально не предназначены для работы по изготовлению эпитезов лица, они захватывают интересующую поверхность частично, из-за чего требуется вмешательство оператора, что исключает точность изготовленной конструкции. Традиционный метод является наименее эргономичным, трудоемким и требует профессиональных компетенций, навыков в моделировании сложной анатомии эпитезов.

Выводы. Наиболее рациональным оказалось создание эпитеза ушной раковины с использованием смартфона из-за простоты и удобства в работе, при этом требуется минимальное вмешательство оператора в редактирование и доработку полученного изображения, что исключает наличие неточностей в готовой 3D-копии здоровой ушной раковины пациента.

Ключевые слова: эпитез ушной раковины, сканирование с помощью смартфона, 3D-сканирование, приложение для сканирования, лицевое протезирование, дефект ушной раковины

Авторы заявили об отсутствии конфликта интересов.

Михаил Александрович МУРАШОВ ORCID ID 0000-0002-3309-538X

к.м.н., доцент кафедры пропедевтики и технологий протезирования в стоматологии СФ, Московский государственный медико-стоматологический университет имени А. И. Евдокимова, г. Москва, Россия
mmurashov@yahoo.com

Светлана Юрьевна СТЕПАНОВА ORCID ID 0000-0001-5006-4799

ассистент кафедры пропедевтики и технологий протезирования в стоматологии СФ, Московский государственный медико-стоматологический университет имени А. И. Евдокимова, г. Москва, Россия
sveta-for4ik@mail.ru

Мария Сергеевна ПЛАТОНОВА ORCID ID 0000-0002-0137-8579X

ассистент кафедры пропедевтики и технологий протезирования в стоматологии СФ, Московский государственный медико-стоматологический университет имени А. И. Евдокимова, г. Москва, Россия
mashunya_s88@mail.ru

София Сергеевна ГРИНДЕНКО ORCID ID 0009-0005-6934-0008

студентка 2 курса стоматологического факультета, Московский государственный медико-стоматологический университет имени А. И. Евдокимова, г. Москва, Россия
soft-dance20@mail.ru

Софья Алексеевна ДЕРЕЗИНА ORCID ID 0009-0001-6162-1228

студентка 1 курса стоматологического факультета, Московский государственный медико-стоматологический университет имени А. И. Евдокимова, г. Москва, Россия
sofa2002@mail.ru

Адрес для переписки: Михаил Александрович МУРАШОВ

127206, г. Москва, ул. Вучетича, 9а, стр. 1

+7 (495) 7489119

mmurashov@yahoo.com

Образец цитирования:

Мурашов М. А., Степанова С. Ю., Платонова М. С., Гринденко С. С., Дерезина С. А.
СРАВНЕНИЕ ТРАДИЦИОННОЙ И ЦИФРОВЫХ ТЕХНОЛОГИЙ ИЗГОТОВЛЕНИЯ
ЭПИТЕЗА УШНОЙ РАКОВИНЫ. Проблемы стоматологии. 2023; 3: 114-118.

© Мурашов М. А. и др., 2023

DOI: 10.18481/2077-7566-2023-19-3-114-118

Поступила 27.09.2023. Принята к печати 21.10.2023

DOI: 10.18481/2077-7566-2023-19-3-114-118

COMPARISON OF CONVENTIONAL AND DIGITAL TECHNOLOGIES FOR MAKING THE EAR EPITHESES

Murashov M.A., Stepanova S.Yu., Platonova M.S., Grindenko S.S., Derezhina S.A.

Moscow State University of Medical Dentistry named after A. I. Evdokimov, Moscow, Russia

Annotation

Subject. Digital and conventional technologies for the making of ear epitheses.

Objectives. To compare different methods of making ear epithesis according to the following criteria: timing, accuracy, ergonomics.

Methodology. The study was carried out in Department of Propaedeutics and Prosthetics Technologies in Dentistry of DF, at the Moscow State University of Medical Dentistry named after A.I. Evdokimov. The students – volunteers' auricles were scanned with three different smartphone apps, two intraoral scanners and a facial scanner.

Results. The 3D image obtained using a smartphone camera is comparable to models obtained using facial scanners, and the scanning process is simple and does not require special skills. Facial scanners are expensive equipment that require careful maintenance and certain skills for proper operation. Intraoral scanners are not initially designed for the production of facial epitheses; they partially capture the surface of interest, which requires operator intervention, which eliminates the accuracy of the manufactured structure. The conventional method is the least ergonomic, labor-intensive and requires professional competencies and skills in modeling the complex anatomy of epitheses.

Conclusion. The most user friendly for making the ear epithesis was smartphone scanning, because in this case required minimal intervention by an operator for finishing the image of 3D copy healthy auricle of the patient.

Keywords: ear epithesis, smartphone scanning, 3D scanning, scanning application, facial prosthetics, ear defects

The authors declare no conflict of interest.

Mikhail A. MURASHOV ORCID ID 0000-0002-3309-538X

PhD in Medical sciences, Associate Professor of the Department of Propaedeutics and Prosthetic Technologies in Dentistry of DF, Moscow State University of Medical Dentistry named after A.I. Evdokimov, Moscow, Russia
mmurashov@yahoo.com

Svetlana Yu. STEPANOVA ORCID ID 0000-0001-5006-4799

Assistant of the Department of Propaedeutics and Prosthetic Technologies in Dentistry, Moscow State University of Medical Dentistry named after A.I. Evdokimov, Moscow, Russia
sveta-for4ik@mail.ru

Mariya S. PLATONOVA ORCID ID 0000-0002-0137-857X

Assistant of the Department of Propaedeutics and Prosthetic Technologies in Dentistry, Moscow State University of Medical Dentistry named after A.I. Evdokimov, Moscow, Russia
mashunya_s88@mail.ru

Sofiya S. GRINDENKO ORCID ID 0009-0005-6934-0008

2nd year Student of the Faculty of Dentistry, Moscow State University of Medical Dentistry named after A. I. Evdokimov, Moscow, Russia
sofi-dance20@mail.ru

Sofia A. DEREZHINA ORCID ID 0009-0001-6162-1228

1st year Student of the Faculty of Dentistry, Moscow State University of Medical Dentistry named after A. I. Evdokimov, Moscow, Russia
cofa2002@mail.ru

Correspondence address: Mikhail A. MURASHOV

Str. Vucheticha, 9a/1, Moscow, Russia, 127206
+7 (495) 7489119
mmurashov@yahoo.com

For citation:

Murashov M.A., Stepanova S.Yu., Platonova M.S., Grindenko S.S., Derezhina S.A.

COMPARISON OF CONVENTIONAL AND DIGITAL TECHNOLOGIES FOR MAKING THE EAR EPITHESES. *Actual problems in dentistry*. 2023; 3: 114-118. (In Russ.)

© Murashov M.A. et al., 2023

DOI: 10.18481/2077-7566-2023-19-3-114-118

Received 27.09.2023. Accepted 21.10.2023

Введение

Челюстно-лицевое протезирование и реабилитация пациентов с дефектами челюстно-лицевой области различной этиологии с помощью изготовления эпитезов остается востребованным направлением на протяжении многих десятков лет [1]. Реалии современного мира, террористические акты, аварии и вооруженные конфликты делают данное направление еще более актуальным. На сегодняшний день, по статистике, существует большое количество пациентов с врожденными и приобретенными дефектами ушной раковины, которым нецелесообразно проводить оперативные вмешательства [2]. Такие пациенты реабилитируются путем изготовления силиконовых эпитезов, что повышает социальную адаптацию пациентов, улучшает качество их жизни [7, 9].

В последние годы цифровизация внесла существенный вклад в стремительное развитие медицины, в разы упростив процесс и повысив качество лечения пациентов [6, 10, 12]. Научным достижением стало применение в стоматологии 3D-сканирования [14, 16]. В большей степени сканеры применяются для изготовления зубных протезов, восстанавливающих целостность зубных рядов, — подобные технологии еще не получили широкого применения при реабилитации пациентов с дефектами челюстно-лицевой области, вследствие чего большинство специалистов продолжают работать по традиционному протоколу. Минимизация трудозатрат при использовании цифровых технологий и их совмещение с традиционными методиками могут значительно оптимизировать такие параметры, как эффективность и производительность при реабилитации пациентов как с дефектами ушной раковины, так и с дефектами средней зоны лица в целом [3–5, 8, 11, 15]. Таким образом, сравнение традиционной методики изготовления эпитезов с цифровыми технологиями приобретает особую актуальность с учетом повышенных эстетических требований пациентов, желающих получить зеркально точную копию здоровой ушной раковины, и с учетом потребности оптимизировать трудоемкий процесс изготовления эпитезов средней зоны лица.

Цель исследования — провести сравнение традиционной и цифровых технологий изготовления эпитеза ушной раковины по следующим критериям: хронометраж, точность получаемого трехмерного изображения, эргономичность.

Материалы и методы исследования

Традиционный метод

Эксперимент, проведенный с использованием традиционного метода, включал в себя моделирование ушной раковины из воска и индивидуализацию.

Цифровые методы

Смартфон

Для получения наиболее точного изображения и достижения объективного результата сравнение проводилось с использованием смартфона последней модели «iPhone 13 Pro» Apple (США) с установленными приложениями «Polycam», «Scaniverse» и «3D Scanner App». Данная и более современные модели смартфонов торговой марки Apple оснащены встроенной функцией LiDar, обеспечивающей трехмерное сканирование без использования дополнительного оборудования.

Внутриротовые сканеры

В качестве представителей внутриротовых сканеров были отобраны следующие модели: «Primescan» AC Dentsply Sirona (США) и «3Shape» Trios (Дания). Внутриротовые стоматологические сканеры были включены в исследование по причине бытующего в профессиональных кругах мнения, что все сканеры идентичны.

Лицевые сканеры

В эксперименте использовался сканер «Shining 3D Einscan NX» (Китай).

Полученные сканы от всех представителей сохраняли в формате STL, при необходимости обрабатывали с помощью программы «ZBrush» Pixologic. Хронометраж пакования силикона и изготовления эпитеза был обозначен как «одинаковый во всех группах».

Результаты исследования и их обсуждение

Приложения для смартфона

Лучшее время обработки модели показала программа «Scaniverse» — 2 мин. Формирование трехмерной модели с помощью «Polycam» заняло 17 мин., с использованием «3D Scanner App» — 41 мин. Хронометраж процесса сканирования во всех приложениях един — 3 мин.

По критерию «эргономичность» лидирует «Scaniverse», т. к. поддерживает гаджеты без встроенного LiDAR (Light Detection and Ranging — «обнаружение и определение дальности с помощью света» — встроенный 3D-сканер, появляется на Apple iPhone 12 и более поздних моделях), что недоступно в остальных приложениях. Однако общее удобство работы одинаково, т. к. используется один и тот же компактный смартфон, обеспечивающий высокую портативность.

Самый точный скан был также получен в «Scaniverse» (рис. 1.), сущность данного показателя — наименьшее количество/отсутствие неотсканированных зон. Сканеры «Polycam» и «3D Scanner App» не захватили некоторые участки из-за сложной анатомии ушной раковины.

Внутриротовые сканеры

Среди внутриротовых сканеров лидирующее время построения 3D-модели — 20 мин. в 3Shape TRIOS 3 Basic. Система Primescan AC Dentsply Sirona обработала модель за 70 мин. (рис. 2.). Средний хронометраж непосредственно сканирования не зависит от модели сканера — 30 мин. Эргономичность внутриротовых сканеров в целом проигрывает смартфону из-за наличия стационарной установки и длинных проводов, ограничивающих свободу движения сканера при работе. Точность полученных изображений приблизительно одинаковая — устройства не рассчитаны на сканирование вне ротовой полости, из-за чего не захватывают труднодоступные участки и не достраивают их автоматически, в чем уступают смартфону. Камеры сканера изначально не предназначены для сканирования лица — требуется более мелкая насадка для захвата всех поверхностей ушной раковины.

Лицевые сканеры

Лицевой сканер Einscan NX работает быстрее, чем внутриротовые — максимальное время сканирования 5 мин., время на формирование трехмерного изображения — 20 мин. Несмотря на это, сканер не мобилен, имеет слишком большие размеры рабочей части для захвата мелких деталей, отчего не эргономичен. Готовый объект обладает недостаточной точностью, т. к. не захватывает мелкие детали, поскольку рассчитан на сканирование лица в целом, а при включении функции автоматического достраивания делает это ошибочно. Кроме того, работа с лицевым сканером требует от оператора определенных профессиональных компетенций.

Традиционный метод

Создание копии здоровой ушной раковины традиционным методом занимает около 1 часа времени опытного специалиста. Метод наименее эргономичный, т. к. требует знания анатомии и художественных умений в создании восковой заготовки эпитеза. В итоге процесс является достаточно трудоемким, и получить точную копию здоровой ушной раковины пациента не всегда представляется возможным.

3D-изображение, полученное с помощью смартфона, является точным, не требует доработки. Готовая модель создается минимум в 10 раз быстрее в сравнении с другими цифровыми методами, при этом преимуществом оказывается относительно низкая себестоимость на начальном этапе (стоимость приложения и смартфона), что позволяет в итоге получить высокое качество готового эпитеза. Методика проста и эргономична в использовании и не предполагает получения дополнительных компетенций, так как приложения рассчитаны на стандартного пользователя.

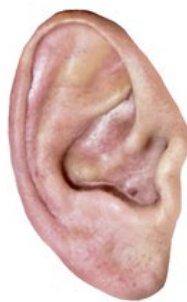

Рис. 1. Скан, сделанный с помощью смартфона iPhone 13 Pro
Fig. 1. Scan, made using smartphone iPhone 13 Pro

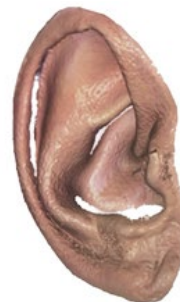

Рис. 2. Внутриротовой сканер
Fig. 2. Intraoral scanner

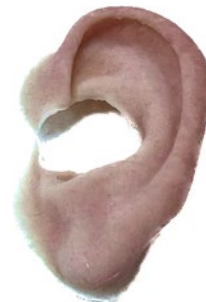

Рис. 3. Эпитез после индивидуализации
Fig. 3. Epithesis after individualization

Внутриротовые сканеры не рекомендуется применять для изготовления эпитезов лица ввиду того, что они не рассчитаны на использование вне ротовой полости и способны захватывать поверхность частично, из-за чего готовое изображение в большей степени строится путем дополнительной коррекции, что исключает точность изготовления копии здоровой ушной раковины.

Лицевые сканеры имеют высокую стоимость, позволяют получить достаточно точное изображение, но для этого необходимо пройти специальный курс по изучению работы со сканером. Лицевые сканеры капризны в эксплуатации и требуют особенно бережной работы, постоянной калибровки. Тем не менее они являются альтернативным цифровым методом. Более детальное изучение данной проблематики должно подтолкнуть программистов к разработке и выпуску на рынок наиболее эргономичных моделей сканеров, которые позволят совместить в себе преимущества смартфонов и лицевых сканеров.

Выводы

По данным нашего исследования, создание эпитезов ушной раковины с использованием смартфона является наиболее рациональным и эргономичным методом.

Внутриротовые сканеры не рекомендуется применять для изготовления эпитезов лица.

Использование смартфонов и лицевых сканеров в процессе изготовления эпитезов лица требует детального анализа и глубоких исследований.

Заключение

Для повышения эффективности лечения врач-стоматологу и зубному технику — анапластологу необходимо идти в ногу со временем и быть постоянно осведомленными о том спектре возможностей,

который предоставляют цифровые технологии. Использование современных цифровых технологий в процессе лечения позволяет улучшить реабилитацию пациентов с дефектами челюстно-лицевой области,

усовершенствовать процесс реабилитации и иметь возможность изготовить эпитезы лица в короткие сроки наиболее простыми и доступными цифровыми методами.

Литература/References

1. Диаб Х.М. О классификации аномалий развития уха. PO. 2012;2. [Kh.M. Diab. Classification of the ear malformations. PO. 2012;2. (In Russ.)]. <https://cyberleninka.ru/article/n/o-klassifikatsii-anomalii-razvitiya-uha>
2. Диаб Х.М., Гулямов Ш.Б., Коробкин А.С. Роль 3d-кт-моделирования в оценке причин тугоухости и выборе тактики лечения у детей с аномалиями среднего уха. Вопросы практической педиатрии. 2019;6:47-54. [Kh.M. Diab, Sh.B. Gulyamov, A.S. Korobkin, V.S. Korvyakov, T.I. Garashchenko, Ya.M. Sapozhnikov, I.Yu. Serebryakova, Yu.S. Kuyun, D.S. Kondratchikov. Role of 3d ct modeling in assessing the causes of hearing loss and choosing treatment strategy in children with middle ear anomalies. Clinical Practice in Pediatrics. 2019;14(6):47-54. (In Russ.)]. DOI:10.20953/1817-7646-2019-6-47-54
3. Апресян С.В., Степанов А.Г., Суоннио В.К., Канцерова Л.Р., Вартпетов А.Г., Матело С.К. Разработка и оценка физико-механических свойств конструкционного материала, применяемого в технологии производства эпитезов лица методом объемной печати. Стоматология. 2023;102(3):23-27. [S.V. Apresyan, A.G. Stepanov, V.K. Suonio, L.R. Kantserova, A.G. Vartapetov, S.K. Matelo. Development of structural material for the manufacture of facial prosthesis by 3d printing. Dentistry. 2023;102(3):23-27. (In Russ.)]. DOI:10.17116/stomat202310203123
4. Диаб Х.М., Назарян Д.Н., Дайхес Н.А. Функциональная и эстетическая реабилитация пациентов с врожденной атрезией наружного слухового прохода и микротией. Клиническая больница. 2017;4:11-16. [Kh.M. Diab, D.N. Nazaryan, N.A. Daihes. Functional and aesthetic rehabilitation of the patients with hearing analyzer pathology. Clinical hospital. 2017;4:11-16. (In Russ.)]. https://med122.com/news/1/Magazine_04_2017.pdf
5. Николаенко С.А., Ильченко О.А., Халапян А.А. Биомиметическая реабилитация пациентов с лицевыми дефектами после радикальных онкологических операций с помощью эпитезов. Злокачественные опухоли. 2022;12(3):164-164. [S.A. Nikolaenko, O.A. Ilchenko, A.A. Khalapyan. Biomimetic rehabilitation of patients with facial defects after radical oncological operations using epitheses. J. Malignant tumors. 2022;12(3):164-164. (In Russ.)]. <https://cyberleninka.ru/article/n/biomimeticskaya-reabilitatsiya-patsientov-s-litsevymi-defektami-posle-radikalnyh-onkologicheskikh-operatsiy-s-pomoschyu-epitezov>
6. Черезова Н.И. Значение cad/cam-технологий в эктопротезировании челюстно-лицевой области (обзор литературы). Вестник медицинского института «Реавиз»: реабилитация, врач и здоровье. 021;3(51):92-97. [N.I. Tcherезova. Importance of cad/cam technologies in ectoprosthetics of the maxillofacial area (literature review. J. Bulletin of the medical Institute «Reaviz»: rehabilitation, doctor and health. 2021;3(51):92-97. (In Russ.)]. <https://doi.org/10.20340/vmi-rvz.2021.3.DENT.3>
7. Пустовая И.В., Енгибарян М.А., Светицкий П.В., Аединова И.В., Волкова В.Л., Чертова Н.А., Ульянова Ю.В., Баужадзе М.В. Ортопедическое лечение у онкологических больных с челюстно-лицевой патологией. Южно-российский онкологический журнал. 2021;2(2):22-33. [I.V. Pustovaya, M.A. Engibaryan, P.V. Svetitskiy, I.V. Aedinova, V.L. Volkova, N.A. Chertova, Yu.V. Ulianova, M.V. Bauzhadze. Orthopedic treatment in cancer patients with maxillofacial pathology. South Russian Journal of Cancer. 2021;2(2):22-33. (In Russ.)]. <https://doi.org/10.37748/2686-9039-2021-2-2-3>
8. Мураев А.А., Дымников А.Б., Короткова Н.Л., Кобец К.К., Иванов С.Ю. Оптимизация метода планирования пластических операций в челюстно-лицевой области. Современные технологии в медицине. 2013;5(3):57-62. [A.A. Muraev, S.Y. Ivanov, A.B. Dymnikov, N.L. Korotkova, K.K. Kobets. Planning technique in maxillofacial plasty. J. Modern technologies in medicine. 2013;5(3):57-62. (In Russ.)]. <https://cyberleninka.ru/article/n/optimizatsiya-metoda-planirovaniya-plasticheskikh-operatsiy-v-chelyustno-litsevoy-oblasti/viewer>
9. Унковский А.С., Деев М.С., Арутюнов С.Д., Лебеденко И.Ю. CAD/CAM-технологии в стоматологическом эктопротезировании (обзор литературы). Российский стоматологический журнал. 2012;6:45-48. [A.S. Unkovsky, M.S. Deev, S.D. Arutyunov, I.Yu. Lebedenko. CAD/CAM technology in the dental ectoprosthetics. Russian Dental Journal. 2012;6:45-48. (In Russ.)]. <https://cyberleninka.ru/article/n/cad-sam-tehnologii-v-stomatologicheskomektoptrotezirovanii-obzor-literatury/pdf>
10. Domingue D., Sinada N., White J.R. Digital surgical planning and placement of osseointegrated implants to retain an auricular prosthesis using implant software with cone-beam computed tomography and 3d-printed surgical guides // A case report. – 9(1):203-209. (In Russ.)]. DOI:10.1002/ccr3.3499
11. Flores R.L., Liss H., Raffaelli S., The technique for 3d printing patient-specific models for auricular reconstruction // Journal Craniomaxillofacial Surgery. – 2017;45(6):937-943. DOI: 10.1016/j.jcms.2017.03.022
12. Nuseir A., Hatamleh M., Watson J., Al-Wahadni A.M., Alzoubi F., Murad M. Improved construction of auricular prosthesis by digital technologies // Journal Craniofac Surg. – 2015;26(6):e502-e505. DOI:10.1097/SCS.0000000000002012
13. Maureen T. Ross, Rena Cruz, Trent Brooks-Richards, Louise M. Hafner, Sean K. Powell, Maria A. Woodruff. Smartphones for frugal three-dimensional scanning of the external ear with application to microtia // J Plast Reconstr Aesthet Surg. – 2018;71(9):1362-1380. DOI: 10.1016/j.bjps.2018.05.037
14. Unkovskiy A., Spintzyk S., Beuer F., Huettig F., Röhlér A., Kraemer-Fernandez P. Accuracy of capturing nasal, orbital, and auricular defects with extra- and intraoral optical scanners and smartphone: an in vitro study // Journal of Dentistry. – 2022. DOI:10.1016/j.jdent.2021.103916
15. Renee C. Nightingale, Maureen T. Ross, Rena L. J. Cruz, Mark C. Allenby, Sean K. Powell, Maria A. Woodruff. Frugal 3d scanning using smartphones provides an accessible framework for capturing the external ear // J Plast Reconstr Aesthet Surg. – 2021;74(11):3066-3072. DOI:10.1016/j.bjps.2021.03.131
16. Yuming Chong, Xinyu Liu, Mai Shi, Jiuzuo Huang, Nanze Yu, Xiao Long. Three-dimensional facial scanner in the hands of patients: validation of a novel application on ipad/iphone for three-dimensional imaging // Ann Transl Med. – 2021;9(14):1115. DOI: 10.21037/atm-21-1620

DOI: 10.18481/2077-7566-2023-19-3-119-125
УДК:616.31:613. 616.314-084

ОБОСНОВАНИЕ ИСПОЛЬЗОВАНИЯ ДОРЗАЛЬНО НАКЛОНЕННЫХ ДИСТАЛЬНЫХ ИСКУССТВЕННЫХ ОПОР ПРОТЯЖЕННЫХ ИМПЛАНТАЦИОННЫХ ПРОТЕЗОВ У ПОЖИЛЫХ ПАЦИЕНТОВ

Паршин Ю. В.¹, Мишнев М. Л.², Трезубов В. Н.¹, Розов Р. А.^{1,3}

¹ Первый Санкт-Петербургский государственный медицинский университет имени академика И. П. Павлова, г. Санкт-Петербург, Россия

² Новгородский государственный университет имени Ярослава Мудрого, г. Великий Новгород, Россия

³ Городская стоматологическая поликлиника № 33, г. Санкт-Петербург, Россия

Аннотация

Предмет исследования — имплантационное протезирование.

Цель — повышение эффективности имплантационного протезирования путем оптимизации конструирования протеза.

Методология. Был обследован 131 пациент (57 мужчин и 74 женщины) в возрасте от 60 до 82 лет (средний возраст $68,3 \pm 7,3$ года).

Пациенты были разделены на 3 группы: 1-я группа — 36 пациентов (14 мужчин и 22 женщины в среднем возрасте $70,1 \pm 5,4$ лет) с вертикальными дистальными имплантатами без дорзального отягощения; 2-я группа — 44 человека (19 мужчин, 25 женщин в среднем возрасте $69,4 \pm 7,2$ года) с наклонными дистальными имплантатами без дорзального отягощения; 3-я группа — 51 человек (24 мужчин и 27 женщин в среднем возрасте $68,4 \pm 6,8$ лет) с наклонными дистальными имплантатами, несущими на себе еще и дорзальное тело протеза с односторонней опорой на них.

Оценка состояния периимплантной кости проводилась по 16 критериям, полученным при использовании клинических и инструментальных методов исследования. Изучение распределений и величины упругих напряжений в периимплантатной кости проводили методом математического моделирования с использованием конечных элементов.

Результаты. Получены тождественные результаты реакции периимплантатной кости и слизистой периимплантатной манжетки, а также уровни сохраняемости имплантатов и имплантационных протезов в отдаленные сроки (2–3 года) у пациентов с различной конфигурацией дистальных отделов протяженных имплантационных протезов. Математическое моделирование методом конечных элементов показало также не критичность распределения упругих напряжений в протезе, дистальном имплантате, компактной и губчатой кости при различной конфигурации дистальных отделов протеза.

Заключение. Наклонные имплантаты, в том числе с дополнительной нагрузкой в виде дорзального тела с односторонней опорой, могут достаточно широко использоваться у пожилых пациентов.

Ключевые слова: имплантат, протезирование, дорзальная опора, конечный элемент, периимплантатная кость

Авторы заявили об отсутствии конфликта интересов.

Юрий Валерьевич ПАРШИН ORCID ID 0000-0002-7075-2377

к.м.н., ассистент кафедры ортопедической стоматологии и материаловедения с курсом ортодонтии, Первый Санкт-Петербургский государственный медицинский университет имени академика И. П. Павлова, г. Санкт-Петербург, Россия
y.v.parshin@yandex.ru

Максим Леонидович МИШНЕВ ORCID ID 0000-0003-2664-0674

к.м.н., ассистент кафедры дополнительного образования по стоматологическим специальностям, Институт медицинского образования Новгородского государственного университета им. Ярослава Мудрого, г. Великий Новгород, Россия
mIshnev@yandex.ru

Владимир Николаевич ТРЕЗУБОВ ORCID ID 0000-0003-0532-5632

д.м.н., профессор, заведующий кафедрой ортопедической стоматологии и материаловедения с курсом ортодонтии, Первый Санкт-Петербургский государственный медицинский университет имени академика И. П. Павлова, г. Санкт-Петербург, Россия
trezubovvn@mail.ru

Роман Александрович РОЗОВ ORCID ID 0000-0012-5804-9497

д.м.н., доцент кафедры ортопедической стоматологии и материаловедения с курсом ортодонтии, Первый Санкт-Петербургский государственный медицинский университет имени академика И. П. Павлова; главный врач, Городская стоматологическая поликлиника № 33, г. Санкт-Петербург, Россия
dr.rozov@gmail.com

Адрес для переписки: Юрий Валерьевич ПАРШИН

191124, г. Санкт-Петербург, Смольный пр. 6, кв. 10
+79313527020
y.v.parshin@yandex.ru

Образец цитирования:

Паршин Ю. В., Мишнев М. Л., Трезубов В. Н., Розов Р. А.

ОБОСНОВАНИЕ ИСПОЛЬЗОВАНИЯ ДОРЗАЛЬНО НАКЛОНЕННЫХ ДИСТАЛЬНЫХ ИСКУССТВЕННЫХ ОПОР ПРОТЯЖЕННЫХ ИМПЛАНТАЦИОННЫХ ПРОТЕЗОВ У ПОЖИЛЫХ ПАЦИЕНТОВ. Проблемы стоматологии. 2023; 3: 119-125.

© Паршин Ю. В. и др., 2023

DOI: 10.18481/2077-7566-2023-19-3-119-125

Поступила 06.10.2023. Принята к печати 03.11.2023

DOI: 10.18481/2077-7566-2023-19-3-119-125

RATIONALE FOR THE USE OF DORZALLY TILTED DISTAL ARTIFICIAL SUPPORTS FOR EXTENDED IMPLANT PROSTHESES IN ELDERLY PATIENTS

Parshin Yu.V.¹, Mishnev M.L.², Trezubov V.N.¹, Rozov R.A.^{1,3}

¹ Pavlov First State Medical University of St. Petersburg, St. Petersburg, Russia

² Yaroslav-the-Wise Novgorod State University, Veliky Novgorod, Russia

³ City Dental Clinic No. 33, Saint Petersburg, Russia

Annotation

The subject of the research is implant prosthetics.

The goal is to increase the efficiency of implant prosthetics by optimizing the design of the prosthesis.

Methodology. 131 patients (57 men and 74 women) aged from 60 to 82 years (mean age 68.3 ± 7.3 years) were examined.

The patients were divided into 3 groups: group 1 – 36 patients (14 men and 22 women with an average age of 70.1 ± 5.4 years) with vertical distal implants without dorsal weight; group 2 – 44 people (19 men, 25 women with an average age of 69.4 ± 7.2 years) with inclined distal implants without dorsal weight; group 3 – 51 people (24 men and 27 women with an average age of 68.4 ± 6.8 years) with inclined distal implants, which also carried the dorsal body of the prosthesis with unilateral support on them.

The condition of the peri-implant bone was assessed using 16 criteria obtained using clinical and instrumental research methods. The study of the distributions and magnitude of elastic stresses in the peri-implant bone was carried out using mathematical modeling using finite elements.

Results. Identical results were obtained for the reaction of the peri-implant bone and mucous membrane of the peri-implant cuff, as well as the levels of preservation of implants and implant prostheses in the long term (2–3 years) in patients with different configurations of the distal parts of extended implant prostheses. Mathematical modeling by the finite element method also showed the non-criticality of the distribution of elastic stresses in the prosthesis, distal implant, compact and cancellous bone with different configurations of the distal parts of the prosthesis.

Conclusion. Inclined implants, including those with additional load in the form of a dorsal body with unilateral support, can be quite widely used in elderly patients.

Keywords: *implant, prosthetics, dorsal support, final element, peri-implant bone*

The authors declare no conflict of interest.

Yuri V. PARSHIN ORCID ID 0000-0002-7075-2377

PhD in Medical Sciences, Assistant of the Department of Orthopedic Dentistry and Materials Science with a Course in Orthodontics, Pavlov First State Medical University of St. Petersburg, St. Petersburg, Russia

y.v.parshin@yandex.ru

Maxim L. MISHNEV ORCID ID 0000-0003-2664-0674

PhD in Medical Sciences, Assistant of the Department of Additional Education in Dental Specialties, Institute of Medical Education, Yaroslav-the-Wise Novgorod State University, Veliky Novgorod, Russia

m.lshnev@yandex.ru

Vladimir N. TREZUNOV ORCID ID 0000-0003-0532-5632

Grand PhD in Medical Sciences, Professor, Head of the Department of Orthopedic Dentistry and Materials Science with a Course in Orthodontics, Pavlov First State Medical University of St. Petersburg, St. Petersburg, Russia

trezubovvn@mail.ru

Roman A. ROZOV ORCID ID 0000-0012-5804-9497

Grand PhD in Medical Sciences, Associate Professor of the Department of Orthopedic Dentistry and Materials Science with a Course in Orthodontics, Pavlov First State Medical University of St. Petersburg; Chief Physician, City Dental Clinic No. 33, Saint Petersburg, Russia

dr.rozov@gmail.com

Correspondence address: Yury V. PARSHIN

191124, St. Petersburg, Smolny pr. 6, apt. 10

+79313527020

y.v.parshin@yandex.ru

For citation:

Parshin Yu.V., Mishnev M.L., Trezubov V.N., Rozov R.A.

RATIONALE FOR THE USE OF DORZALLY TILTED DISTAL ARTIFICIAL SUPPORTS FOR EXTENDED IMPLANT PROSTHESES IN ELDERLY PATIENTS. *Actual problems in dentistry*. 2023; 3: 119-125. (In Russ.)

© Parshin Yu.V. et al., 2023

DOI: 10.18481/2077-7566-2023-19-3-119-125

Received 06.10.2023. Accepted 03.11.2023

Введение

В имплантационном протезировании до сих пор остается много нерешенных вопросов, связанных с подготовкой полости рта и планированием лечения [3, 4]. К ним относится выбор оптимальной конфигурации функционально нагруженных дистальных отделов протяженных имплантационных протезов у пожилых. Сюда следует добавить характер положения дистальных искусственных опор (отвесное, наклонное), наличие или отсутствие дистально направленных искусственных зубов с односторонней опорой. И, наконец, нужно отметить оптимальность протяженности протезов и площади их окклюзионной поверхности [1]. Указанные важные, до конца не решенные проблемы требуют скорейшего решения и оптимизации.

Вдобавок к вышеизложенному остается неясной тактика планирования наиболее функционально нагруженной дистальной части имплантационных протезов, так как именно там происходит основная работа по пережевыванию пищи. При этом отсутствуют клинические рекомендации конструирования конфигурации дистальных отделов протезов, а именно использование вертикальных или наклонных дистальных имплантатов, лишенных или снабженных дорзально расположенными телами протезов с односторонней опорой на них [2, 3, 5].

Цель работы — обосновать возможность широкого использования у пожилых пациентов дорзально наклонных дистальных искусственных опор протяженных имплантационных протезов, в том числе — с дистально расположенными телами протезов, имеющими одностороннюю опору на наклонных имплантатах.

Материал и методы исследования

Были обследованы 131 пациент (57 мужчин и 74 женщины) в возрасте от 60 до 82 лет (средний возраст $68,3 \pm 7,3$ года) с частичной или полной потерей зубов на верхней и нижней челюстях, а также коморбидным синдромом «декомпенсированный зубной ряд» [6]. Последний характеризовался частичной потерей зубов, осложненной разлитым хроническим пародонтитом различных степеней тяжести, травматической окклюзией, деформациями зубных рядов, хроническими верхушечными периодонтитами различной формы, атрофией альвеолярных частей челюстей, рецессией десневого края, пародонтальными карманами. У всех пациентов имела место полная потеря зубов на верхней или нижней челюсти (или и на верхней, и на нижней), замещенная частичными и полными несъемными имплантационными протезами большой протяженности.

Пациенты были разделены на 3 группы. Первая группа состояла из 36 пациентов (14 мужчин и 22 женщины в среднем возрасте $70,1 \pm 5,4$ лет). Их протезы характеризовались вертикальными

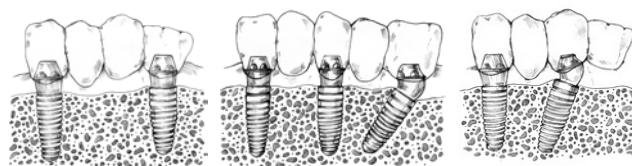


Рис. 1. Различное положение дистальных имплантатов:
а) вертикальное (отвесное); б) наклонное
в) наклонное с дорзально крепящимся с односторонней опорой на имплантате телом протеза

Fig. 1. Different position of distal implants: a) vertical (sheer); b) inclined with dorsal fastening with one-way implant support with prosthesis body

(отвесными) дистальными имплантатами без тел с односторонней опорой на них (рис. 1а).

Во вторую группу были включены 44 человека (19 мужчин, 25 женщин в среднем возрасте $69,4 \pm 7,2$ года). Дистальные опоры их протезов имели дорзальный наклон и не несли на себе дистальных тел с односторонней опорой (рис. 1б).

Третья группа состояла из 51 человека (24 мужчин и 27 женщин) в среднем возрасте $68,4 \pm 6,8$ лет, конструктивной особенностью протезов которых были дорзально наклонные дистальные имплантаты, несущие на себе тела с односторонней опорой (рис. 1в).

Для оценки состояния перимплантатных тканей определяли глубину кармана манжетки полимерными градуированными разовыми зондами («Vivi-care TPS»), проводя измерения на четырех поверхностях имплантата — вестибулярной, оральной, мезиальной и дистальной контактных. При этом рассчитывалась средняя величина глубины. Оценку атрофии перимплантатной кости проводили с помощью лучевых (рентгенологических) методов исследования (конусно-лучевая компьютерная томография, ортопантомография). Исследовались также рецессия десны, степень подвижности имплантатов, кровоточивость перимплантатной манжетки, признаки воспаления, уровень гигиены полости рта и протезов.

Кроме того, использованы модифицированный Mombelli A. et al. (2000), индекс налета Loe, Silness; индекс состояния слизистой оболочки (гигиены имплантата) Loe, Silness в модификациях Schwarz F., Becker J. (2010); индекс гигиены имплантационного протеза (В. Н. Трезубов, А. Г. Климов (2006)). Подвижность имплантатов определялась электронным измерительным прибором «Periotest-M» (Германия) типа 3218, на головке имплантата, формирователя десневой манжетки или искусственной коронке, ближе к десневому краю и перпендикулярно продольной оси имплантата. Таким образом оценка состояния перимплантатной кости проводилась по 16 критериям, полученным при использовании клинических и инструментальных методов исследования.

Для изучения распределений и величины упругих напряжений в перимплантатной кости использо-

вали метод математического моделирования методом конечных элементов.

Для статистической обработки данных использовались стандартные приемы параметрической и непараметрической вариационной статистики по общепринятым методикам. При оценке достоверности разности средних и относительных величин использовались формулы для определения критерия достоверности Стьюдента (*t*) в модификации Бонферрони–Холмса. Полученный цифровой материал был статистически обработан на компьютере с помощью программы IBM «SPSS Statistics Ver.24 RU (IBM Corp)».

Результаты и их обсуждение

При сравнении значений индексов состояния слизистой оболочки периимплантатной манжетки различие между группами было статистически низким ($P > 0,05$) (табл.). Все они колебались между полным отсутствием признаков воспаления (нормальной слизистой оболочкой) до незначительных гиперемии и отека (от 0 до 1 балла). Слизистая оболочка под дистальным

телом с односторонней опорой группа [3] фактически не демонстрировала признаков воспаления. Не было значимого различия и в значениях индексов кровотоочности манжетки ($P > 0,05$). Средние показатели у всех трех групп находились между значениями полного отсутствия крови до уровня появления ее отдельных пятен (от 0 до 1 балла).

Сравнивалась, в частности, глубина манжеточных периимплантатных карманов. Самыми глубокими они оказались в области отвесных имплантатов. Причем этот показатель статистически значимее отличался от своих аналогов в группах [2] и [3] ($P < 0,05$; $P < 0,02$). Однако все три рассматриваемых показателя не достигали величины 5 мм, а следовательно, все они считались нормальными.

Вполне сопоставимыми оказались данные рецессии края манжетки в области дистальных имплантатов. Мало того, что они не выпадали из показателей всех искусственных опор, они имели и в сравнениях групп вполне умеренные, достаточно однородные показатели.

Таблица

Сравнительная оценка критериев клинко-рентгенологического местного статуса (*status localis*) в области дистальных имплантатов у пациентов в отдаленные сроки (2–3 года)

Table. Comparative evaluation of clinical X-ray local status criteria (*status localis*) in distal implants in patients in a long time (2–3 years)

№ n/n	Критерии клинко-рентгенологической картины и др. показатели	1-я группа (n = 36)	2-я группа (n = 44)	3-я группа (n = 51)
1	Глубина карманов манжетки (мм)	4,45 ± 0,15	3,67 ± 0,11	3,94 ± 0,13
2	Выраженность воспаления (Schwarz, Becker) (балл)	0,31 ± 0,11	0,60 ± 0,16	0,38 ± 0,17
3	Состояние слизистой оболочки под телом дистального искусственного зуба (балл)	-	-	0,64 ± 0,22
4	Индекс кровотоочности (Mombelli) (балл)	0,57 ± 0,15	0,65 ± 0,13	0,61 ± 0,14
5	Рецессия края манжетки (%)	до 1,5 мм	20,69	20,83
		> 1,5 мм	6,9	9,38
6	Уровень гигиены имплантата (Mombelli) (балл)	0,87 ± 0,21	0,98 ± 0,18	0,79 ± 0,24
7	Уровень гигиены протеза (Трезубов, Климов) (балл)	0,59 ± 0,11	0,76 ± 0,18	0,71 ± 0,21
8	Характер промывного пространства (%)	имеется	-	78,13
		отсутствует	-	21,87
9	Атрофия кости	вертикальная (%)	1,72 %	0 %
		горизонтальная (мм)	0,76 ± 0,21	0,83 ± 0,18
10	Подвижность имплантатов (УЕ/%)	-4,01 ± 0,29 1,72 %	-2,96 ± 0,36 0 %	-3,17 ± 0,41 1,04 % (1 имплантат)
11	Мукозит периимплантатный (%)	7,55	6,76	8,33 (8 имплантатов)
12	Периимплантит (%)	1,72	1,35	1,04 (1 имплантат)
13	Механические повреждения протеза (%)	3,44	2,70	3,13 (3 протеза)
14	Преждевременные нарушения фиксации протезов (%)	3,44	1,35	1,04 (1 протез)
15	Сохраняемость имплантатов (%)	100	98,65 (100 дистальные)	100
16	Сохраняемость протезов (%)	100	100	100

Уровень гигиены имплантатов во всех группах обследуемых колебался между «отсутствием налета» и «незначительным налетом», то есть был весьма высок. Его значения в группах характеризовались статистической однородностью ($P > 0,05$). Такая же сравнительная характеристика была отмечена и у уровня гигиены протезов, особенно в дистальных их отделах. Значения также были сопоставимы ($P > 0,05$) и колебались в пределах «удовлетворительного» и «высокого» уровней.

Дистальное тело имплантационных протезов имело либо визуально определяемое промывное пространство (78,13%), либо — касательный линейный контакт со слизистой оболочкой и свободным прохождением в его области углового зонда на всем протяжении (21,87 %). Вертикальная атрофия в умеренной степени имела место только у 1 имплантата (1,72 %) в группе [1], полностью отсутствуя в остальных группах (0%). Средние же значения горизонтальной атрофии не достигали уровня 1 мм и не имели между собой достоверного различия в группах ($P > 0,05$).

Показатели уровней подвижности имплантатов имели статистическое различие своих величин в 1-й и 2-й группах ($P < 0,05$). Это свидетельствовало о большей устойчивости дистальных имплантатов у обследуемых 1-й группы по сравнению с их аналогами во 2-й. Однако между указанными значениями 1-й и 3-й, 2-й и 3-й групп значимое различие статистически не подтверждено. Кроме того, средние значения всех групп обследуемых относились к разряду «хорошей устойчивости и остеоинтеграции». Все указанные цифры подтверждали возможность имплантационного протезирования в группах. При этом следует указать, что по одному дистальному имплантату в 1-й (1,72 %) и 3-й (1,04 %) группах имели незначительную, но визуально определяемую подвижность. Все же дистальные имплантаты у пациентов 2-й группы являлись визуально устойчивыми.

Во всех группах обследуемых показатели проявления периимплантатного мукозита и периимплантита для 2–3-летних отдаленных сроков были относительно невысоки по сравнению с их международными аналогичными показателями. Например, Menini M. et al. (2018) при наблюдениях в течение 1–14 лет (в среднем — 5,8 лет) мукозит обнаружен у 20,8 % имплантатов, периимплантит — у 6,9 %. У French D. et al. (2019) те же показатели за 5–10 лет соответственно составили 14,2 % и 3,6 %, у Mengel R. et al. (2019) (6–20 лет) — число всех воспалительных осложнений достигало 65 % [9, 12, 13]. При этом цифры по указанным состояниям у наших пациентов были сопоставимы в группах, а проявления периимплантита, по 1 дистальному имплантату в каждой группе, удалось купировать без удаления имплантатов.

Однородные показатели получены в группах по небольшому количеству механических повреждений. Ими чаще были поломки или потеря фиксирующих винтов, либо, реже, сколы облицовки. Нарушения винтовой фиксации приводили к преждевременному нарушению фиксации протезов.

Сохраняемость дистальных имплантатов составила 100% в каждой из групп обследованных. Общая сохраняемость всего числа искусственных опор составила в 1-й и 3-й группах 100%, во 2-й группе — 98,65%. Сохраняемость имплантационных протезов во всех группах была полной (100%).

Как следует из вышеизложенного, проведенное сравнение различных вариантов конфигурации дистальных отделов имплантационных протезов по 16 критериям клинко-рентгенологической картины периимплантатных тканей не выявило явных или незначительных преимуществ или слабостей какого-либо из рассматриваемых конструктивных типов. Среди критериев сравнения надо отметить такие важные и информативные показатели, как, например, рецессия десневого края, атрофия кости, подвижность имплантатов, явления мукозита и периимплантита, уровня сохраняемости имплантатов и протезов.

По результатам математического моделирования методом конечных элементов установлена зависимость между величиной напряжений, передающихся в упругую среду кости, и мезиодистальной протяженностью дорзального тела протеза с односторонней опорой на дистальном имплантате (вертикальном/наклонном). При уменьшении этой протяженности с 20,33 мм до 9,345 мм напряжения в компактной кости уменьшаются на 20%. При дальнейшем уменьшении плеча выноса до 0,3 мм (отсутствие дорзального тела) напряжения снижаются на 30% (с 228,02 МПа до 160,86 МПа) (рис. 2-2).

При сравнении моделей удалось определить, что напряжения в компактной кости в области вертикального дистального имплантата ниже, чем у наклоненного на 30–40%. Повышенные напряжения определены в месте соединения протеза и имплантата и здесь, у наклоненного имплантата, они были почти на 30 % выше (рис. 2-1).

Для оценки прочности используются главные напряжения. По результатам прочностного анализа в протезе видно (рис. 3), что модель с наклоненным имплантатом не превышает пределов прочности. В случае прямого имплантата максимальные напряжения не превышают предела прочности на сжатие, а минимальные напряжения приближаются к пределу прочности в силу погрешностей геометрии, чего не произойдет в реальной ситуации. Максимальные напряжения в компактной и губчатой кости не превышают предела прочности на сжатие, однако в силу использования изотропного

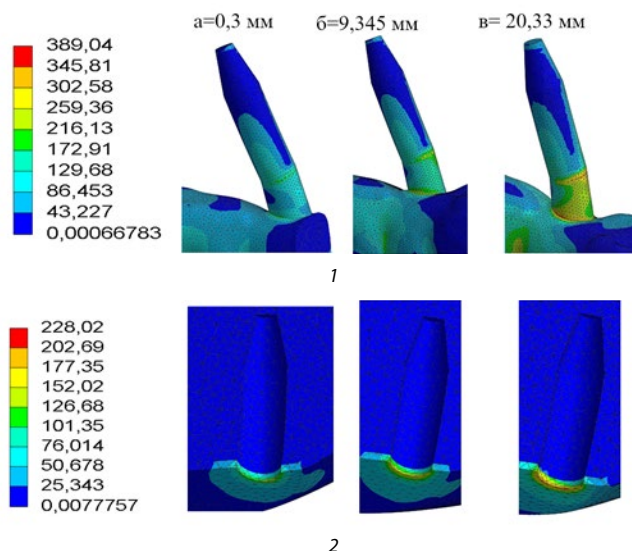


Рис. 2. Эквивалентные напряжения в имплантате (1) и компактном слое кости (2) при различной длине дорзального тела протеза (а, б, в)
 Fig. 2. Equivalent stresses in implant (1) and compact bone layer (2). at different lengths denture anterior body (a, б, в)




Рис. 3. Эквивалентные напряжения в имплантате (а) (слева — наклоненого, справа — вертикального) и компактной кости (б) (слева — у наклоненного имплантата, справа — у вертикального имплантата)
 Fig. 3. Equivalent voltages in implant (a) (tilt to the left, vertical to the right) and compact bone (б) (left - in the inclined implant, right - in the vertical implant)

материала минимальные напряжения не отражают реальную картину.

Следует отметить, что увеличение напряжения в материале протеза и компактной кости не являлось критичным и было гораздо меньше пределов прочности указанных сред при наклоне дистального имплантата и наличии дорзального тела с односторонней опорой на дистальном имплантате. Что же касается губчатой кости, то напряжения в ней в целом не показали зависимости от положения имплантата и слабо возрастали при увеличении мезиодистальной протяженности дорзального тела протеза с односторонней опорой. Здесь очень к месту будет привести единственное встретившееся при анализе литературы мнение Bevilacqua U. et al. (2010) о том, что наклон имплантатов уменьшал (!) нагрузку на периимплантатную кость, при этом уменьшая протяженность дорзального тела протеза с односторонней опорой [7].

Таким образом, в рамках проведенного нами исследования в отдаленные сроки (2–3 года) не удалось обнаружить как следов функциональной перегрузки периимплантатной кости, так и преобладания воспалительных проявлений в какой-то конкретной группе. Это подтверждается экспериментальными данными по математическому моделированию. Все сказанное свидетельствует о безопасности использования. То есть речь идет о невысокой степени риска наклоненных дистальных имплантатов, в том числе с дополнительной нагрузкой. Ее представляло дорзально расположенное тело протеза с односторонней опорой. При этом оно имело раз-

личную мезиодистальную протяженность — как 9–11 мм, так и 12–15 мм. Такое заключение подтверждает аналогичное мнение ряда зарубежных исследователей [8, 10, 11, 14].

Заключение

Был обследован 131 пациент с различной конфигурацией дистальных отделов протяженных имплантационных протезов: отвесными, наклонными дистальными имплантатами без дорзального отягощения (1-я 2-я группы). В 3-й группе имели место наклоненные дистальные имплантаты, несущие на себе еще и дорзальное тело протеза с односторонней опорой на них. Были определены тождественные реакции периимплантатной кости и слизистой оболочки периимплантатной манжетки, уровней сохранности имплантатов и имплантационных протезов в отдаленные сроки (2–3 года).

Математическое моделирование методом конечных элементов показало не критичность распределения упругих напряжений в протезе, дистальном имплантате, компактной и губчатой кости при различной конфигурации дистальных отделов протеза.

Все это позволило заключить, что наклоненные имплантаты, в том числе с дополнительной нагрузкой в виде дорзального тела с односторонней опорой, могут достаточно широко использоваться у пожилых пациентов. Тем более что с их помощью увеличивается полезная площадь окклюзионной поверхности искусственных зубных рядов. При этом не имеет существенного значения мезиодистальная протя-

женность дорзального тела: 9–11 мм или 12–15 мм. К этому можно добавить, что наклон дистальных имплантатов компенсирует атрофию альвеолярной части челюсти в боковых отделах, что часто наблюдается у пожилых пациентов.

Литература/References

1. Розов Р.А., Кабанов М.Ю., Трезубов В.Н. Утрата звеньев жевательного аппарата - инвалидность или инвалидизация? Успехи герантологии. 2021;2(34):232-238. [R.A. Rozov, M. YU. Kabanov, V.N. Trezubov. Loss of links in a chewing disorder - disability or disability? Advances in Gerontology. 2021;2(34):232-238. (In Russ.)]. <https://doi.org/10.34922/AE.2021.34.2.007>
2. Розов Р.А., Трезубов В.Н., Ураков А.Л. Индивидуальная цифровая реконструкция жевательно-речевого аппарата при имплантационном протезировании пациентов с полной потерей зубов. Российский журнал биомеханики. 2022;3:105-115. [R.A. Rozov, V.N. Trezubov, A.L. Urakov. Individual digital reconstruction of the masticatory-speech apparatus for implant prosthetics in patients with complete loss of teeth. Russian Journal of Biomechanics. 2022;3:105-115. (In Russ.)]. <https://doi.org/10.15593/RZhBiomech/2022.3.08>
3. Розов Р.А., Хигучи К.У., Брунски Дж., Трезубов В.Н., Смердов А.А., Мишнев М.Л. Трехмерный конечно-элементный анализ влияния утраты дентального имплантата на распределение напряжения в имплантационном протезе нижней челюсти. Российский журнал биомеханики. 2023;3(27):24-35. [R.A. Rozov, K.U. Higuchi, D. Brunski, V.N. Trezubov, A.A. Smerdov, M.L. Mishnev. Three-dimensional finite element analysis of the effect of dental implant loss on stress distribution in a mandibular implant prosthesis. Russian Journal of Biomechanics. 2023;3(27):24-35. (In Russ.)]. DOI: 10.15593/RZhBiomech/2023.3.02
4. Трезубов В.Н., Булычева Е.А., Трезубов В.В., Розов Р.А. Предварительное зубное протезирование: руководство для врачей стоматологов. СПб : Издательство Человек. 2019:92. [V.N. Trezubov, E.A. Bulycheva, V.V. Trezubov, R.A. Rozov. Preliminary dental prosthetics: a guide for dentists. St. Petersburg : Publishing House Man. 2019:92. (In Russ.)]. <https://doi.org/10.4103/1596-3519.240193>
5. Трезубов В.Н., Мишнев М.Л., Паршин Ю.В., Модестов В.С., Яреха Д.И. Экспериментальное изучение распределения упругих напряжений в периимплантатной кости при зубном протезировании. Российский журнал биомеханики. 2023;3(27):10-23. [V.N. Trezubov, M.L. Mishnev, Yu.V. Parshin, V.S. Modestov, D.I. Yarekha. Experimental study of the distribution of elastic stresses in the peri-implant bone during dental prosthetics. Russian Journal of Biomechanics. 2023;3(27):10-23. (In Russ.)]. DOI: 10.15593/RZhBiomech/2023.3.01
6. Трезубов В.Н., Розов Р.А. Декомпенсированный зубной ряд (философский этюд). Пародонтология. 2020;25(2):134-139. [V.N. Trezubov, R.A. Rozov. Decompensated dentition (philosophical study). Periodontology. 2020;25(2):134-139. (In Russ.)]. <https://doi.org/10.33925/1683-3759-2020-25-2-134-139>
7. Bevilacqua M., Tealdo T., Menini M., Pera F., Mossolov A., Drago C., Pera P. The influence of cantilever length and implant inclination on stress distribution in maxillary implant-supported fixed dentures // J. Prosthet. Dent. – 2010;105(1):5-13. [https://doi.org/10.1016/s0022-3913\(10\)60182-5](https://doi.org/10.1016/s0022-3913(10)60182-5)
8. Camargo B., Drummond L., Ozkumur A., Villarinho E., Rockenbach M., Teixeira E., Shinkai R. Implant Inclination and Cantilever Length Are Not Associated with Bone Loss in Fixed Complete Dentures: A Prospective Study // Int. J. Prosthodont. – 2019;32(1):17-19. <https://doi.org/10.11607/ijp.6022>
9. French D., Grandin H., Ofec R. Retrospective cohort study of 4,591 dental implants: Analysis of risk indicators for bone loss and prevalence of peri-implant mucositis and peri-implantitis // J. Periodontol. – 2019;90(7):691-700. <https://doi.org/10.1002/jper.18-0236>
10. Krennmair S., Weinlander M., Malck M., Forstner T. et al. Mandibular full-arch fixed prostheses supported on 4 implants with either axial or tilted distal implants: A 3-year prospective study // Clin. Implant Dent. Relat. Res. – 2016;18:1119-1133. <https://doi.org/10.1111/cid.12419>
11. Maló P., de Araujo Nobre M., Lopes A., Ferro A., Botto J. The All-on-4 treatment concept for the rehabilitation of the completely edentulous mandible: A longitudinal study with 10 to 18 years of follow-up // Clin. Implant. Dent. Relat. Res. – 2019;1:1-13. <https://doi.org/10.1111/cid.12769>
12. Mengel R., Wendt J., Peleska B. Prosthodontic Treatment Outcomes in Periodontally Compromised Patients: A 6- to 20-Year Long-Term Cohort Study // Int. J. Prosthodont. – 2019;32(2):153-161. <https://doi.org/10.11607/ijp.5917>
13. Menini M., Setti P., Pera F., Pesce P. Peri-implant Tissue Health and Bone Resorption in Patients with immediately loaded, implant-supported, full-arch Prostheses // Int. J. Prosthodont. – 2018;31(4):327-333. <https://doi.org/10.11607/ijp.5567>
14. Schwarz F., Schar A., Nelson K., Fretwurst T et al. Recommendations for implant-supported full-arch rehabilitations in edentulous patients: the oral reconstructions foundation consensus report // Int. J. Prosthodont. – 2021;34:8-20. <https://doi.org/10.11607/ijp.consensusreport>

DOI: 10.18481/2077-7566-2023-19-3-126-131
УДК 617-089.378.147

РЕЗУЛЬТАТЫ ВНЕДРЕНИЯ ДИСТАНЦИОННЫХ ОБРАЗОВАТЕЛЬНЫХ ТЕХНОЛОГИЙ НА ПРИМЕРЕ ПОКАЗАТЕЛЕЙ ГОСУДАРСТВЕННОЙ ИТОГОВОЙ АТТЕСТАЦИИ СТУДЕНТОВ СТОМАТОЛОГИЧЕСКОГО ФАКУЛЬТЕТА УГМУ ЗА 2019, 2020 И 2022 ГОДЫ

Жолудев С. Е., Козьменко А. Н., Дрегалкина А. А., Гайнетдинов М. Р.

Уральский государственный медицинский университет, г. Екатеринбург, Россия

Аннотация

Образовательный процесс на протяжении истории человечества претерпевал значительные изменения. За последние несколько лет, в связи с пандемией COVID-19, в образовательную деятельность ВУЗов была интегрирована модель дистанционного и смешанного формата обучения, подразумевающая использование дистанционных образовательных форм. Для оценки эффективности данной модели образования необходим анализ итоговой успеваемости студента-выпускника, его готовности к практической деятельности, владение определенным набором навыков и умений в сравнении с классической моделью образования. В ходе данного исследования установлено, что успеваемость студентов стоматологического факультета по результатам проведенной государственной итоговой аттестации, при сравнении классической модели обучения с дистанционной, сохраняется на высоком уровне: отсутствуют неудовлетворительные результаты во всех трех этапах аттестации, сохраняются высокие показатели получения аттестуемыми положительных оценок, что свидетельствует о правильном выборе траектории образовательного процесса.

Предмет исследования. Результаты государственной итоговой аттестации в Уральском государственном медицинском университете в 2019, 2020 и 2022 гг.

Цель исследования. Сравнительный анализ результатов подготовки выпускников стоматологического факультета в различных условиях обучения.

Методология. Изучены данные результатов Государственной итоговой аттестации студентов стоматологического факультета за период в 2019, 2020 и 2022 гг. Выбранный временной промежуток включает в себя период подготовки студентов в условиях пандемии с использованием различных технологий обучения.

Результаты. В анализируемом периоде показатели государственной итоговой аттестации были стабильно высокими и равнозначными относительно общего количества выпускников вне зависимости от формы обучения. При сравнении всех форматов образовательного процесса, по итогам аттестации, отсутствовали неудовлетворительные результаты, что говорит об эффективности как классической формы обучения в очном формате, так смешанной формы образовательного процесса в дистанционном формате.

Выводы. Учитывая схожесть результатов итоговой аттестации, можно сделать вывод о эффективности форм дистанционного образования наряду с классическими.

Ключевые слова: государственная итоговая аттестация, дистанционное образование, оценка практических навыков, COVID-19, высшее медицинское образование

Авторы заявили об отсутствии конфликта интересов.

Сергей Егорович ЖОЛУДЕВ ORCID ID 0000-0001-5793-0629

заслуженный врач РФ, д.м.н., профессор, заведующий кафедрой ортопедической стоматологии и стоматологии общей практики, Уральский государственный медицинский университет, г. Екатеринбург, Россия
zholudev_se@mail.ru

Анастасия Николаевна КОЗЬМЕНКО ORCID ID 0000-0003-2745-4240

к.м.н., доцент кафедры терапевтической стоматологии и пропедевтики стоматологических заболеваний, Уральский государственный медицинский университет, г. Екатеринбург, Россия
power2030@yandex.ru

Анна Александровна ДРЕГАЛКИНА ORCID ID 0009-0006-4901-1247

к.м.н., доцент кафедры хирургической стоматологии, оториноларингологии и челюстно-лицевой хирургии, Уральский государственный медицинский университет, г. Екатеринбург, Россия
drdreg7@mail.ru

Максим Ринатович ГАЙНЕТДИНОВ ORCID ID 0009-0009-9302-5269

старший лаборант кафедры терапевтической стоматологии и пропедевтики стоматологических заболеваний, Уральский государственный медицинский университет, г. Екатеринбург, Россия
maxim.gai0000@gmail.com

Адрес для переписки: Максим Ринатович ГАЙНЕТДИНОВ

620028, г. Екатеринбург, ул. Токарей, д. 29а
8 (950) 6527736
maxim.gai0000@gmail.com

Образец цитирования:

Жолудев С. Е., Козьменко А. Н., Дрегалкина А. А., Гайнетдинов М. Р.

РЕЗУЛЬТАТЫ ВНЕДРЕНИЯ ДИСТАНЦИОННЫХ ОБРАЗОВАТЕЛЬНЫХ ТЕХНОЛОГИЙ НА ПРИМЕРЕ ПОКАЗАТЕЛЕЙ ГОСУДАРСТВЕННОЙ ИТОГОВОЙ АТТЕСТАЦИИ СТУДЕНТОВ СТОМАТОЛОГИЧЕСКОГО ФАКУЛЬТЕТА УГМУ ЗА 2019, 2020 И 2022 ГОДЫ. Проблемы стоматологии. 2023; 3: 126-131.

© Жолудев С. Е. и др., 2023

DOI: 10.18481/2077-7566-2023-19-3-126-131

Поступила 07.10.2023. Принята к печати 03.11.2023

DOI: 10.18481/2077-7566-2023-19-3-126-131

THE RESULTS OF THE INTRODUCTION OF DISTANCE LEARNING TECHNOLOGIES ON THE EXAMPLE OF THE INDICATORS OF THE STATE FINAL CERTIFICATION OF STUDENTS OF THE FACULTY OF DENTISTRY OF USMU FOR 2019, 2020 AND 2022

Zholudev S.E., Kozmenko A.N., Dregalkina A.A., Kotikova A.Y., Gainetdinov M.R.

Ural State Medical University, Yekaterinburg, Russia

Annotation

The educational process has undergone significant changes throughout the history of mankind. Over the past few years, in connection with the COVID-19 pandemic, a model of distance and mixed learning format has been integrated into the educational activities of universities, implying the use of distance educational forms. To assess the effectiveness of this model of education, it is necessary to analyze the final academic performance of a graduate student, his readiness for practical activity, possession of a certain set of skills and abilities in comparison with the classical model of education. In the course of this study, it was found that the academic performance of students of the Faculty of Dentistry according to the results of the state final certification, when comparing the classical model of education with distance learning, remains at a high level: there are no unsatisfactory results in all three stages of certification, high rates of obtaining positive grades by certified students remain, which indicates the correct choice of the trajectory of the educational process.

Subject. Results of the state final certification at the Ural State Medical University in 2019, 2020 and 2022.

Objectives. Comparative analysis of the results of the training of graduates of the Faculty of Dentistry in various training conditions.

Methodology. The data of the results of the State final certification of students of the Faculty of Dentistry for the period in 2019, 2020 and 2022 were studied. The selected time period includes the period of preparation of students in the conditions of a pandemic using various learning technologies.

Results. In the analyzed period, the indicators of the state final certification were consistently high and equivalent relative to the total number of graduates, regardless of the form of study. When comparing all formats of the educational process, according to the results of the certification, there were no unsatisfactory results, which indicates the effectiveness of both the classical form of full-time education and the mixed form of the educational process in the distance format.

Conclusion. Given the similarity of the results of the final certification, we can conclude about the effectiveness of forms of distance education along with classical ones.

Keywords: *state final certification, distance education, assessment of practical skills, COVID-19, higher medical education*

The authors declare no conflict of interest.

Sergey E. ZHOLUDEV ORCID ID 0000-0001-5793-0629

*Honored Doctor of the Russian Federation, Doctor of Medical Sciences, Professor, Head of the Department of Orthopedic Dentistry and General Dentistry, Ural State Medical University, Ekaterinburg, Russia
zholudev_se@mail.ru*

Anastasia N. KOZMENKO ORCID ID 0000-0003-2745-4240

*PhD in Medical Sciences, Associate Professor, Department of Therapeutic Dentistry and Propedeutics of Dental Disease, Ural State Medical University, Yekaterinburg, Russia
power2030@yandex.ru*

Anna A. DREGALKINA ORCID ID 0009-0006-4901-1247

*PhD in Medical Sciences, Associate Professor of the Department of Surgical Dentistry, Otorhinolaryngology and Maxillofacial Surgery, Ural State Medical University, Yekaterinburg, Russia
drdreg7@mail.ru*

Maxim R. GAINETDINOV ORCID ID 0009-0009-9302-5269

*Laboratory Assistant, Department of Therapeutic Dentistry and Propedeutics of Dental Disease, Ural State Medical University, Yekaterinburg, Russia
maxim.gai0000@gmail.com*

Correspondence address: Maxim R. GAINETDINOV

*620028, Yekaterinburg, str. Tokarey, 29a
8 (950) 6527736
maxim.gai0000@gmail.com*

For citation:

Zholudev S.E., Kozmenko A.N., Dregalkina A.A., Kotikova A.Y., Gainetdinov M.R.

THE RESULTS OF THE INTRODUCTION OF DISTANCE LEARNING TECHNOLOGIES ON THE EXAMPLE OF THE INDICATORS OF THE STATE FINAL CERTIFICATION OF STUDENTS OF THE FACULTY OF DENTISTRY OF USMU FOR 2019, 2020 AND 2022. Actual problems in dentistry. 2023; 3: 126-131. (In Russ.)

© Zholudev S.E. et al., 2023

DOI: 10.18481/2077-7566-2023-19-3-126-131

Received 07.10.2023. Accepted 03.11.2023

Введение

Вопросы организации образовательного процесса в Высшей медицинской школе на всех этапах развития медицинской науки и практики заслуживали и заслуживают пристального внимания и являются актуальными, особенно в эпоху новых информационных и симуляционных технологий, внедряемых в учебно-педагогический процесс и оказывающих существенное влияние на уровень подготовки будущих врачебных кадров и их компетентности в избранной ими специальности [3].

Различные обстоятельства требуют изменений привычно организованного учебного процесса. По данным литературы последних лет, пандемия COVID-19 заставила изменить не только методики обучения студентов медицинских вузов академическим и клиническим дисциплинам, но и их содержание — в экстренном режиме [4]. В условиях пандемии COVID-19 потребовалась гибкая политика в организации и проведении электронного обучения с использованием всех возможных технических средств, творческий подход к проведению практических занятий [7]. Переработаны ситуационные задачи путем усиления клинической составляющей условий [2]. Большинство авторов отмечает, что результаты текущей успеваемости, как и результаты промежуточной аттестации студентов, не имеют значимых различий, что позволяет оценить уровень подготовки в дистанционных условиях как хороший [1]. Несмотря на сложную эпидемиологическую обстановку и трудности, обусловленные вынужденным переходом на дистанционные образовательные технологии, удалось сохранить достойный уровень подготовки специалистов для первичного звена здравоохранения [5].

Подготовка высококвалифицированных специалистов является целью высшего образования: учит мыслить непредвзято, позволяет определиться со своим местом в жизни, развивает навыки командного взаимодействия и лидерские качества, становится основой профессионализма, повышает общий уровень эрудиции. Клиническое мышление формируется у будущего врача на каждом этапе обучения, и его границы должны расширяться с приобретением, осознанием и применением на практике новых знаний и умений [6].

На данном этапе необходима объективная оценка качества подготовки будущих врачей с учетом особенностей подготовки, в том числе использование дистанционных технологий.

Целью данной работы явился сравнительный анализ результатов подготовки выпускников стоматологического факультета в различных условиях обучения. Нами проведен структурный анализ результатов Государственной итоговой аттестации

студентов стоматологического факультета за 2019, 2020 и 2022 годы. Выбранный временной промежуток интересен тем, что включает в себя период подготовки студентов в условиях пандемии с использованием различных технологий обучения.

Материалы и методы исследования

На стоматологическом факультете Уральского государственного медицинского университета студенты проходят очное обучение сроком 5 лет. Формой оценки степени и уровня освоения обучающимися образовательной программы является Государственная итоговая аттестация. Государственный экзамен осуществлялся поэтапно и включает в себя следующие экзаменационные испытания: первый этап — итоговое тестирование; второй этап — практические умения; третий этап — итоговое собеседование по ситуационным задачам.

Первый этап междисциплинарного экзамена — Итоговое тестирование — проводилось на базе кафедры медицинской физики и информатики в ФГБОУ ВО УГМУ Минздрава России и включало 100 вопросов.

Второй этап междисциплинарного экзамена — Практические умения — имел 2 раздела: фантомный и клинический. Экзамен проведен на базе кафедры терапевтической стоматологии и пропедевтики стоматологических заболеваний УГМУ. Фантомный этап подразумевал сдачу практического навыка по одной стоматологической дисциплине (хирургической стоматологии, терапевтической стоматологии, ортопедической стоматологии и стоматологии детского возраста), согласно вытянутому билету. Клинический этап — сдача реального пациента с проведением опроса, осмотра, постановки диагноза, составлением плана лечения и заполнения истории болезни № 43У.

Третий этап междисциплинарного экзамена — Итоговое собеседование — предполагало решение единой междисциплинарной ситуационной задачи, включающей основные разделы стоматологии. Собеседование проводилось в актовом зале 3-го учебного корпуса УГМУ.

Второй и третий этапы Государственной итоговой аттестации оценивались специально созданной комиссией, состоящей из преподавателей профильных кафедр и главных врачей, и заведующих отделений — представителей практического здравоохранения, потенциального работодателя выпускников. Персональный состав Государственной экзаменационной комиссии включал 41 эксперта, которые были расформированы в 6 экзаменационных групп. В состав каждой группы входили врачи всех стоматологических специальностей с целью полной и качественной оценки клинического мышления выпускника.

Было выделено 3 группы выпускников:

Группа № 1: 81 студент — выпускники 2019 года, на протяжении пяти лет полностью получали знания в очной форме (в том числе лекционный материал). В данный период практически не использовался дистанционный формат обучения.

Группа № 2: 80 студентов — выпускники 2020 года. В связи с начавшейся пандемией COVID-19 обучающиеся несколько месяцев находились на дистанционном обучении. Дистанционное обучение у этой группы студентов пришлось на период преддипломной практики, подготовки к ГИА. Государственная итоговая аттестация проводилась в дистанционном формате и без прохождения второго этапа.

Группа № 3: 99 студентов — выпускники 2022 года, проходили по смешанной форме обучения. Период карантина в данной группе студентов пришелся на обучение на 2–3 курсе. Основные клинические дисциплины и практики, преддипломная практика, подготовка к ГИА и сама аттестация у студентов данной группы проходили в очном формате, с наиболее активным использованием дистанционных технологий.

Результаты исследования и их обсуждение

Количественное распределение выпускников было следующее: в 2019 году университет закончило 81 студент, из них диплом с отличием получили 13 человек (16,0%); в 2020 году — 80 студентов, из них диплом с отличием получили 14 человек (17,5%); 2022 год — 99 выпускников, из них диплом с отличием получили 16 студентов (16,2%) (рис. 1).

Отмечается стабильность показателей и равнозначное количество дипломов с отличием относительно общего количества выпускников.

Анализ результатов первого этапа Государственной итоговой аттестации показал 100% положительное прохождение тестирования во всех отчетных годах (рис. 2).

Распределение результатов первого экзаменационного этапа было следующим: «Отлично» — 64,2% (52 студента) в 2019 году, 98,8% (79 студентов) в 2020 году и 43,4% (43 студента) в 2022 году; «Хорошо» — 27,2% (22 студента), 1,3% (1 студент) и 46,5% (46 студентов) соответственно; «Удовлетворительно» — 8,6% (7 студентов) в 2019 году и 10,1% (10 студентов) в 2022 году. Стоит отметить, что в 2020 году отсутствовали студенты, сдавшие тестирование на оценку «удовлетворительно».

Процентное соотношение по сдаче пациента на втором этапе Государственной итоговой аттестации составило: «Отлично» — 69,1% (56 студентов) в 2019 году и 73,7% (73 студента) в 2022 году; «Хорошо» — 23,5% (19 студентов) и 25,3% (25 студентов) соответственно; «Удовлетворительно» — 7,4% (6 студентов) и 1,0% (1 студент) соответственно (рис. 3). В 2020 году данный этап не проводился.

По итогам сдачи практических навыков на втором этапе Государственной итоговой аттестации в 2019 году количество выпускников, сдавших этап на «Отлично» по дисциплине «Терапевтическая стоматология», составило 86,1% (31 студент), по дисциплине «Хирургическая стоматология» — 44,4% (8 студентов), «Ортопедическая стоматология» — 58,8% (10 студентов) и «Стоматология детского возраста» — 60% (6 студентов). Оценку «Хорошо» получили 11,1% (4 студента), 55,6% (10 студентов), 23,5% (4 студента) и 30% (3 студента) соответственно.

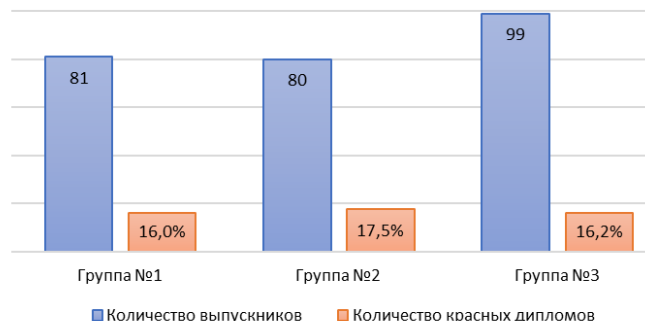


Рис. 1. Соотношение общего числа студентов к количеству студентов, окончивших ВУЗ с отличием
Fig. 1. The ratio of the total number of students to the number of students who graduated from the university with honors

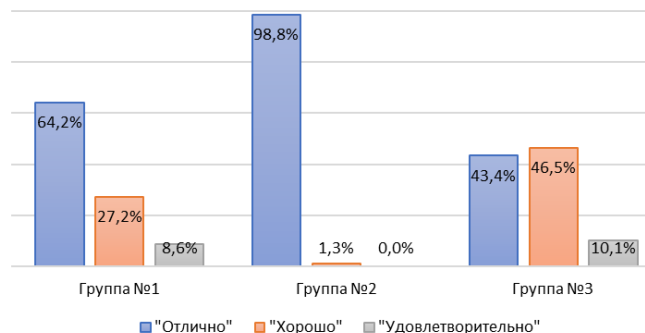


Рис. 2. Результаты проведения первого этапа ГИА
Fig. 2. Results of the first stage of the state final certification

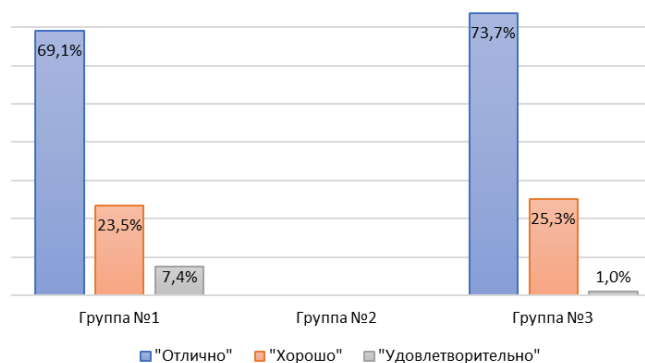


Рис. 3. Результаты сдачи второго клинического этапа ГИА
Fig. 3. Results of the second clinical stage of state final certification

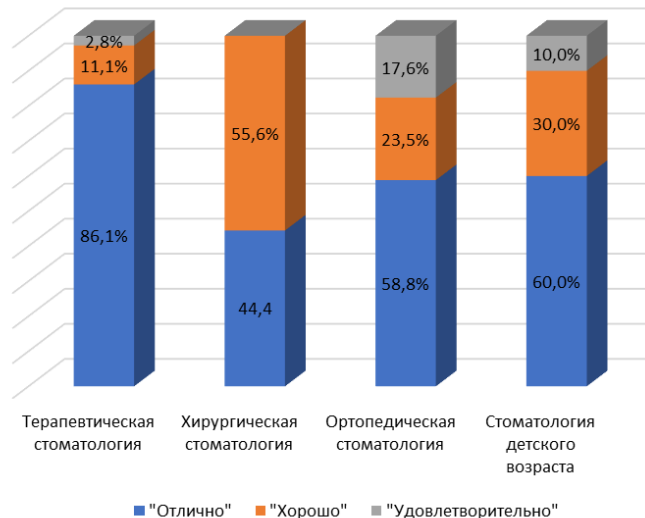


Рис. 4. Результаты сдачи второго фантомного этапа в 2019 году по всем дисциплинам

Fig. 4. Results of the second phantom stage in 2019 in all disciplines

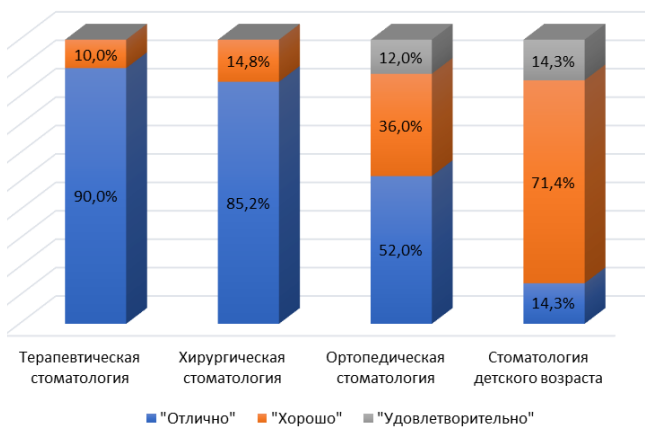


Рис. 5. Результаты сдачи второго фантомного этапа в 2022 году по всем дисциплинам

Fig. 5. Results of the second phantom stage in 2022 in all disciplines

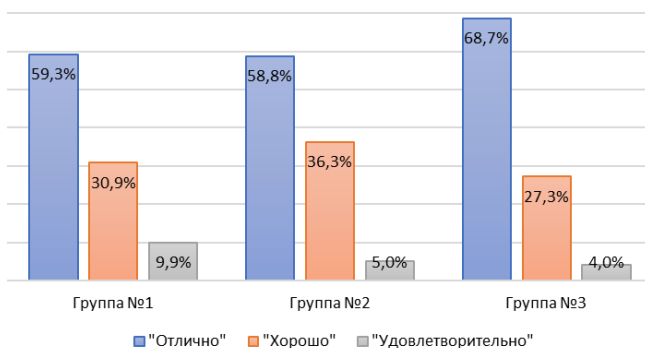


Рис. 6. Результаты сдачи итогового собеседования

Fig. 6. Results of the final interview

Оценку «Удовлетворительно» — 2,8% (1 студент) по дисциплине «Терапевтическая стоматология», 17,6% (3 студента) по дисциплине «Ортопедическая стоматология» и 10% (1 человек) по дисциплине «Стоматология детского возраста» (рис. 4).

По итогам сдачи практических навыков на втором этапе Государственной итоговой аттестации в 2022 году количество выпускников, сдавших этап на «Отлично» по дисциплине «Терапевтическая стоматология», составило 90,0% (36 студентов), по дисциплине «Хирургическая стоматология» — 85,2% (23 студента), «Ортопедическая стоматология» — 52,0% (13 студентов) и «Стоматология детского возраста» — 14,3% (1 студент). Оценку «Хорошо» получили 10,0% (4 студента), 14,8% (4 студента), 36,0% (9 студентов) и 71,4% (5 студентов) соответственно. Оценку «Удовлетворительно» по дисциплинам «Терапевтическая стоматология» и «Хирургическая стоматология» не получил ни один студент. По дисциплине «Ортопедическая стоматология» доля студентов с оценкой «Удовлетворительно» составила 12,0% (3 студента) и по дисциплине «Стоматология детского возраста» — 14,3% (1 студент) (рис. 5).

Выпускники показывали хороший уровень подготовки практических навыков и высокую мотивацию к успешной сдаче выпускных экзаменов.

Студенты полностью справились с 3 этапом Государственной итоговой аттестацией со всех исследуемых групп. Оценку «Отлично» в 2019 году получило 59,3% (48 студентов), в 2020 году — 58,8% (47 студентов) и в 2022 году — 68,7% (68 студентов). Оценку «Хорошо» — 30,9% (25 студентов), 36,3% (29 студентов) и 27,3% (27 студентов) соответственно. Оценку «Удовлетворительно» — 9,9% (8 студентов), 5,0% (4 студента) и 4,0% (4 студента) соответственно (рис. 6).

Выпускники демонстрировали клиническое мышление, умение проводить комплексную диагностику, лечение и профилактику стоматологических заболеваний у взрослых и детей. Большинство студентов правильно ориентировались в диагностике, дифференциальной диагностике, планировании стоматологических заболеваний у взрослых и детей.

Заключение

При сравнении результатов государственной итоговой аттестации у студентов-выпускников стоматологического факультета различных годов установлен высокий уровень освоения материала, владение необходимым врачом набором навыков и практических умений во всех анализируемых группах. Дистанционная форма обучения, наряду с классической, является эффективным способом построения траектории образовательного процесса в изменяющихся условиях современной жизни, позволяющим продолжать реализацию образования в высших учебных заведениях при невозможности использования классической модели образовательного процесса.

Литература/References

1. Борозда И.В. Дистанционное обучение студентов медицинского вуза в условиях пандемии COVID-19. Вестник АМГУ. 2021;94:77-81. [I.V. Borozda. Distance learning for medical university students during the COVID-19 pandemic. Bulletin of AmSU. 2021;94:77-81. (In Russ.)]. <https://cyberleninka.ru/article/n/distantionnoe-obuchenie-studentov-meditsinskogo-vuza-v-usloviyah-pandemii-covid-19?ysclid=loo0umpp6558247257>
2. Дыньков С.М., Тарасова Н.К., Дуберман Б.Л., Облицова З.Г. Итоговая государственная аттестация выпускников медицинских вузов в условиях противоэпидемических мероприятий при пандемии коронавирусной инфекции. Бюллетень национального научно-исследовательского института общественного здоровья имени Н.А. Семашко. 2021;1:52-59. [S.M. Dynkov, N.K. Tarasova, B.L. Duberman, Z.G. Oblitsova. Final state certification of graduates of medical universities in the context of anti-epidemic measures during the coronavirus pandemic. Bulletin of the National Research Institute of Public Health named after N.A. Semashko. 2021;1:52-59. (In Russ.)]. <https://cyberleninka.ru/article/n/itogovaya-gosudarstvennaya-attestatsiya-vypusknikov-meditsinskih-vuzov-v-usloviyah-protivoepidemicheskikh-meropriyatii-pri-pandemii?ysclid=loo0wro1ck564848066>
3. Зурнаджан С.А., Мусатов О.В., Фомичёв В.В. Вопросы организации образовательного процесса в высшей медицинской школе на современном этапе. Новые подходы в медицинском образовании в условиях пандемии. Материалы всероссийской научно-практической конференции, посвященной 25-летию кафедры психологии и педагогики, 17 мая 2022г. 2022:97-103. [S.A. Zurnadzhan, O.V. Musatov, V.V. Fomichev. Issues of organizing the educational process in higher medical school at the present stage. New approaches in medical education during a pandemic. Proceedings of the All-Russian scientific and practical conference dedicated to the 25th anniversary of the Department of Psychology and Pedagogy, May 17, 2022. 2022:97-103. (In Russ.)]. https://www.elibrary.ru/download/elibrary_49540866_72987038.pdf
4. Иванчук О.В., Плащевая Е.В. Медицинское образование в период пандемии COVID-19: анализ и обобщение опыта. Мир науки. Педагогика и психология. 2021;3. [O.V. Ivanchuk, E.V. Plashcheyaya. Medical education during the COVID-19 pandemic: analysis and synthesis of experience. World of Science. Pedagogy and psychology. 2021;3. (In Russ.)]. <https://mirnauki.com/PDF/20PDMN321.pdf>
5. Попов А.А., Чернядьев С.А., Гетманова А.В., Ушаков А.А., Изможерова Н.В., Гришина И.Ф., Теплякова О.В., Смоленская О.Г., Обоскалова Т.А., Симонова Н.В., Воронцова А.В., Акимова А.В., Коваль М.В., Росюк Е.А., Киселева Т.П., Сабдаш Е.В., Черников И.Г. Особенности подготовки и проведения государственной итоговой аттестации выпускников лечебно-профилактического факультета в условиях пандемии новой коронавирусной инфекции. Вестник Уральского государственного медицинского университета. 2021;4:20-22. [A.A. Popov, S.A. Chernyadyev, A.V. Getmanova, A.A. Ushakov, N.V. Izmozherova, I.F. Grishina, O.V. Teplyakova, O.G. Smolenskaya, T.A. Oboskalova, N.V. Simonova, A.V. Vorontsova, A.V. Akimova, M.V. Koval, E.A. Rosyuk, T.P. Kiseleva, E.V. Sabadash, I.G. Chernikov. Features of the preparation and conduct of the state final certification of graduates of the Faculty of Treatment and Prevention in the context of the new coronavirus infection pandemic. Bulletin of the Ural State Medical University. 2021;4:20-22. (In Russ.)]. <https://vestnik.usma.ru/index.php/vestnik/issue/view/5/4>
6. Федеральный закон от 29.12.2012 N 273-ФЗ (ред. от 04.08.2023) «Об образовании в Российской Федерации» (с изм. и доп., вступ. в силу с 01.09.2023). [Federal Law of December 29, 2012 N 273-FZ (as amended on August 4, 2023) "On Education in the Russian Federation" (as amended and supplemented, entered into force on September 1, 2023). (In Russ.)]. https://www.consultant.ru/document/cons_doc_LAW_146342/e9a1a62c2e07799e8554e53cdd8c212fa2afffeb/?ysclid=loo1qtd412736924584
7. Шеметова Г.Н., Рябошапка А.И., Беляева Ю.Н., Губанова Г.В. Высшее медицинское образование в условиях пандемии COVID-19: проблемы и их решение, первые обобщения. Современные проблемы науки и образования. 2021;5. [G.N. Shemetova, A.I. Ryaboshapko, Yu.N. Belyaeva, G.V. Gubanova. Higher medical education in the context of the COVID-19 pandemic: problems and their solutions, first generalizations. Modern problems of science and education. 2021;5. (In Russ.)]. <https://science-education.ru/ru/article/view?id=31141>

DOI: 10.18481/2077-7566-2023-19-3-132-136
УДК 616.31:338

ХАРАКТЕРИСТИКА ОБЪЕМА СТОМАТОЛОГИЧЕСКОЙ ТЕРАПЕВТИЧЕСКОЙ ПОМОЩИ, ОКАЗАННОЙ В ВИДЕ ПЛАТНЫХ МЕДИЦИНСКИХ УСЛУГ

Вагнер В. Д.^{1,2}, Маркина Л. А.¹, Лосев Ф. Ф.^{1,3}, Богомолов Д. Э.⁴

¹ Национальный медицинский исследовательский центр «Центральный научно-исследовательский институт стоматологии и челюстно-лицевой хирургии», г. Москва, Россия

² Рязанский государственный медицинский университет им. акад. И. П. Павлова, г. Рязань, Россия

³ Институт стоматологии им. Е. В. Боровского Первого московского государственного медицинского университета им. И. М. Сеченова, г. Москва, Россия

⁴ Российский университет дружбы народов им. П. Лумумбы, г. Москва, Россия

Аннотация

Оказание платных медицинских услуг (ПМУ) декларировано Федеральным законом от 21.11.2011 г. № 323-ФЗ «Об основах охраны здоровья граждан в Российской Федерации» (ст. 19) [1, 5, 7]. Порядок и условия предоставления медицинскими организациями ПМУ утверждены одноименным постановлением Правительства РФ от 11.05.2023 г. № 736 в виде Правил [8, 10]. Их исполнителем может быть любая медицинская организация, независимо от ее организационно-правовой формы и формы собственности, а также индивидуальный предприниматель [3]. Непременным требованием к оказанию ПМУ является соблюдение порядков оказания медицинской помощи, клинических рекомендаций, утвержденных некоммерческими профессиональными организациями, и стандартов, утвержденных Минздравом России [9, 10]. Оказание ПМУ регулируется также Законом Российской Федерации от 07.02.1992 г. № 23001 «О защите прав потребителей». При этом отмечается постоянное увеличение объема ПМУ в Российской Федерации, их оказание является дополнительным и достаточно весомым источником финансирования медицинских организаций [2, 4, 6].

Проведен анализ объема медицинских услуг за пять лет по специальности «стоматология терапевтическая», оказываемых за счет средств граждан и в соответствии с договорами добровольного медицинского страхования в стоматологическом отделении государственной медицинской организации. Установлено, что за счет средств граждан оказано 71,8% услуг, а по договорам добровольного медицинского страхования — 28,2%. В общей структуре лечебно-диагностических мероприятий первое место занимает снятие отложений на зубах (69,3%), лечение кариеса — на втором месте (15,0%), а лечение некариозных поражений зубов — на третьем месте (6,4%). Полученные данные свидетельствуют о росте из года в год объема лечебно-профилактической помощи: при кариесе — в 1,3 раза, некариозных поражений зубов — в 1,2 раза, пульпите — в 1,8 раза, гингивите — в 2,1 раза. Пациенты не проявляют желания платного лечения болезней пародонта, поэтому оно в общей структуре объема помощи занимает менее одного процента (0,88% за счет средств граждан и 0,25% по договорам добровольного медицинского страхования). Неблагоприятная эпидемиологическая обстановка приводит к снижению объема платной стоматологической терапевтической помощи.

Ключевые слова: медицинская организация, стоматологическая терапевтическая помощь, добровольное медицинское страхование, платные медицинские услуги, объем лечебно-профилактической помощи

Авторы заявили об отсутствии конфликта интересов.

Владимир Давыдович ВАГНЕР ORCID ID 0000-0002-0293-6940

д.м.н., профессор, зав. отделом организации стоматологической службы, лицензирования и аккредитации, Национальный медицинский исследовательский центр «Центральный научно-исследовательский институт стоматологии и челюстно-лицевой хирургии», г. Москва; профессор кафедры терапевтической и детской стоматологии, Рязанский государственный медицинский университет им. акад. И. П. Павлова, г. Рязань, Россия
+7 (499) 2461334
vagnerstar@yandex.ru

Лариса Анатольевна МАРКИНА ORCID ID 0000-0003-1170-2991

к.м.н., докторант, Национальный медицинский исследовательский центр «Центральный научно-исследовательский институт стоматологии и челюстно-лицевой хирургии», г. Москва, Россия
+7 (985) 9249007
markina.la@mail.ru

Федор Федорович ЛОСЕВ ORCID ID 0000-0002-9448-9614

д.м.н., профессор, директор, Национальный медицинский исследовательский центр «Центральный научно-исследовательский институт стоматологии и челюстно-лицевой хирургии»; заведующий кафедрой стоматологии Института стоматологии им. Е. В. Боровского Первого московского государственного медицинского университета им. И. М. Сеченова, г. Москва, Россия
+7 (499) 2461334
losev@cniis.ru

Даниил Эдуардович БОГОМОЛОВ ORCID ID 0009-0008-2077-427X

студент медицинского института, Российский университет дружбы народов им. П. Лумумбы, г. Москва, Россия
+7 (919) 0707119
venomtula71@gmail.com

Адрес для переписки: Владимир Давыдович ВАГНЕР

119021, Москва, ул. Тимура Фрунзе, д. 16
+7 (499) 2461334
vagnerstar@yandex.ru

Образец цитирования:

Вагнер В. Д., Маркина Л. А., Лосев Ф. Ф., Богомолов Д. Э.

ХАРАКТЕРИСТИКА ОБЪЕМА СТОМАТОЛОГИЧЕСКОЙ ТЕРАПЕВТИЧЕСКОЙ ПОМОЩИ, ОКАЗАННОЙ В ВИДЕ ПЛАТНЫХ МЕДИЦИНСКИХ УСЛУГ. Проблемы стоматологии. 2023; 3: 132-136.

© Вагнер В. Д. и др., 2023

DOI: 10.18481/2077-7566-2023-19-3-132-136

Поступила 07.09.2023. Принята к печати 15.10.2023

DOI: 10.18481/2077-7566-2023-19-3-132-136

CHARACTERISTICS OF THE VOLUME OF DENTAL THERAPEUTIC CARE PROVIDED IN THE FORM OF PAID MEDICAL SERVICES

Vagner V.D.^{1,2}, Markina L.A.¹, Losev F.F.^{1,3}, Bogomolov D.E.⁴

¹ National Medical Research Center «Central Scientific Research Institute of Dentistry and Maxillofacial Surgery», Moscow, Russia

² Ryazan State Medical University named after Academician I.P.Pavlov, Ryazan, Russia

³ E.V. Borovsky Institute of Dentistry of Sechenov First Moscow State Medical University, Moscow, Russia

⁴ P. Lumumba Peoples' Friendship University of Russia, Moscow, Russia

Annotation

The provision of paid medical services (PMS) is declared by Federal Law No. 323-FZ dated 21.11.2011 «On the basics of protecting the health of citizens in the Russian Federation» (Article 19) [1, 5, 7]. The procedure and conditions for the provision of PMS by medical organizations are established by the Decree of the Government of the Russian Federation of the same name dated May 11, 2023 No. 736 in the form of Rules [8, 10]. Any medical organization regardless of its organizational and legal form and form of ownership as well as an individual entrepreneur can be the provider of such services [3, 11]. An indispensable requirement for the provision of PMS is compliance with the procedures for the provision of medical care, clinical recommendations approved by non-profit professional organizations, and standards approved by the Ministry of Health of the Russian Federation [9, 10]. The provision of PMS is also regulated by the Law of the Russian Federation No. 23001 of February 7, 1992 «On Consumer Rights Protection». At the same time, there is a constant increase in the amount of PMS in the Russian Federation, their provision being an additional and quite significant source of funding for medical organizations [2, 4, 6].

The article presents the analysis of the volume of medical services provided at the expense of citizens and in accordance with voluntary health insurance contracts in the dental department of the state medical organization for five years in the specialty of therapeutic dentistry. It is found that 71.8% of services were provided at the expense of citizens, and 28.2% were provided under voluntary medical insurance contracts. In the general structure of therapeutic and diagnostic measures, the removal of deposits on the teeth (69.3%) ranks the first, the treatment of caries being in the second place (15.0%), and the treatment of non-carious lesions of the teeth being in the third place (6.4%). The data obtained show a year-over-year increase in the volume of therapeutic and preventive care: by 1.3 times for caries, by 1.2 times for non-carious lesions of teeth, by 1.8 times for pulpitis, by 2.1 times for gingivitis. Patients do not show any interest in the paid treatment of periodontal diseases, so it takes less than one percent of the total volume of care (0.88% at the expense of citizens and 0.25% under voluntary health insurance contracts). The unfavorable epidemiological situation leads to a decrease in the volume of paid dental therapeutic care.

Keywords: *medical organization, dental therapeutic care, voluntary health insurance, paid medical services, the amount of therapeutic and prophylactic care*

The authors declare no conflict of interest.

Vladimir D. VAGNER ORCID ID 0000-0002-0293-6940

Grand PhD in Medical Sciences, Professor; Head of the Department of Dental Service Organization, Licensing and Accreditation, National Medical Research Center «Central Scientific Research Institute of Dentistry and Maxillofacial Surgery», Moscow; Professor of the Department of Therapeutic and Pediatric Dentistry, Ryazan State Medical University named after Academician I.P. Pavlov, Ryazan, Russia

+7 (499) 2461334

vagnerstar@yandex.ru

Larisa A. MARKINA ORCID ID 0000-0003-1170-2991

PhD in Medical Sciences, Doctoral Student, National Medical Research Center «Central Scientific Research Institute of Dentistry and Maxillofacial Surgery», Moscow, Russia

+7 (985) 9249007

markina.la@mail.ru

Fedor F. LOSEV ORCID ID 0000-0002-9448-9614

Grand PhD in Medical Sciences, Professor; Head of the National Medical Research Center «Central Scientific Research Institute of Dentistry and Maxillofacial Surgery»; Head of the Department of Dentistry, E.V. Borovsky Institute of Dentistry of Sechenov First Moscow State Medical University, Moscow, Russia

+7 (499) 2461334

losev@cniis.ru

Daniil E. BOGOMOLOV ORCID ID 0009-0008-2077-427X

Student of the Medical Institute, P. Lumumba Peoples' Friendship University of Russia, Moscow, Russia

+7 (919) 0707119

venomtula71@gmail.com

Correspondence address: Vladimir D. VAGNER

119021, Moscow, 16 Timur Frunze Street

+7 (499) 2461334

vagnerstar@yandex.ru

For citation:

Vagner V.D., Markina L.A., Losev F.F., Bogomolov D.E.

CHARACTERISTICS OF THE VOLUME OF DENTAL THERAPEUTIC CARE PROVIDED IN THE FORM OF PAID MEDICAL SERVICES. *Actual problems in dentistry*. 2023; 3: 132-136. (In Russ.)

© Vagner V.D. et al., 2023

DOI: 10.18481/2077-7566-2023-19-3-132-136

Received 07.09.2023. Accepted 15.10.2023

Актуальность

Федеральным законом от 21.11.2011 г. № 323-ФЗ «Об основах охраны здоровья граждан в Российской Федерации» декларируется, что граждане России имеют право на «получение платных медицинских услуг и иных услуг, в том числе в соответствии с договором добровольного медицинского страхования» [2, 7, 8]. Правила предоставления медицинскими организациями платных медицинских услуг утверждены соответствующим постановлением Правительства РФ от 11.05.2023 г. № 736, в котором указано, что платные медицинские услуги оказываются «на возмездной основе за счет личных средств граждан, средств работодателей и иных средств на основании договоров» [3]. В этом же постановлении дано определение понятиям «заказчик», «потребитель» и «исполнитель» услуги, при этом исполнителем может быть либо медицинская организация, независимо от ее организационно-правовой формы и формы собственности, либо индивидуальный предприниматель [9, 10]. Отношения, возникающие между потребителем (заказчиком) и исполнителем платных медицинских услуг, регулируются также Законом Российской Федерации от 07.02.1992 г. № 23001 «О защите прав потребителей». Однако, несмотря на то, что законодательная основа и нормативная правовая база исчерпывающая, медицинскими организациями и индивидуальными предпринимателями, по данным Федеральной службы по надзору в сфере защиты прав потребителей и благополучия человека, допускаются нарушения при оказании платных медицинских услуг [6]. При этом отмечается постоянное увеличение объема платных медицинских услуг в Российской Федерации; так, по данным Федеральной службы государственной статистики, «за период с 2005 по 2016 гг. увеличение объема платных медицинских услуг произошло в 5,1 раза и в 5,2 раза повышение расходов населения на них» [4, 5].

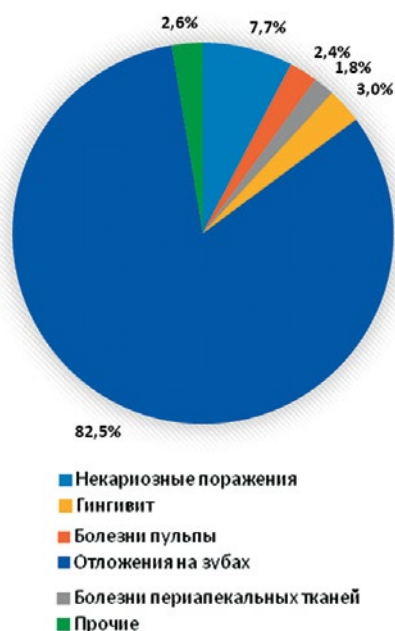


Рис. 1. Структура объема стоматологической терапевтической помощи, оказанной за счет средств граждан и по договорам ДМС

Fig. 1. The structure of the amount of dental therapeutic care provided at the expense of citizens and under VMI contracts

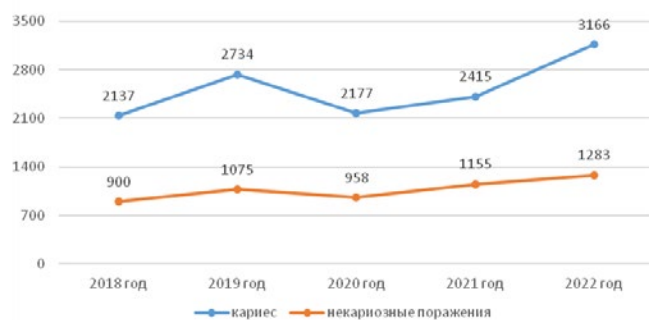


Рис. 2. Динамика некоторых показателей объема стоматологической терапевтической помощи в 2018–2022 гг.

Fig. 2. Dynamics of some indicators of the amount of dental therapeutic care in 2018–2022

«исполнитель» услуги, при этом исполнителем может быть либо медицинская организация, независимо от ее организационно-правовой формы и формы собственности, либо индивидуальный предприниматель [9, 10]. Отношения, возникающие между потребителем (заказчиком) и исполнителем платных медицинских услуг, регулируются также Законом Российской Федерации от 07.02.1992 г. № 23001 «О защите прав потребителей». Однако, несмотря на то, что законодательная основа и нормативная правовая база исчерпывающая, медицинскими организациями и индивидуальными предпринимателями, по данным Федеральной службы по надзору в сфере защиты прав потребителей и благополучия человека, допускаются нарушения при оказании платных медицинских услуг [6]. При этом отмечается постоянное увеличение объема платных медицинских услуг в Российской Федерации; так, по данным Федеральной службы государственной статистики, «за период с 2005 по 2016 гг. увеличение объема платных медицинских услуг произошло в 5,1 раза и в 5,2 раза повышение расходов населения на них» [4, 5].

Цель исследования. Провести анализ объема медицинских услуг по специальности «стоматология терапевтическая», оказываемых за счет средств граждан (ПУ) и в соответствии с договорами добровольного медицинского страхования (ДМС).

Материал и методы исследования. Исследование проведено в ФГМУ НМИЦ «ЦНИИСиЧЛХ» Минздрава России методом статистической обработки по форме 039/у объема платной стоматологической терапевтической помощи в стоматологическом отделении одной из государственных медицинских организаций за 2018–22 годы.

Результаты и их обсуждение. За анализируемые пять лет в стоматологическом отделении оказано 83925 услуг по специальности «стоматология терапевтическая», в т. ч. ПУ 60267 (71,8%) услуг, по ДМС — 23658 (28,2%), т. е. практически только каждый четвертый пациент получает услуги по ДМС. В общей структуре лечебно-диагностических мероприятий (рис. 1) первое место занимает снятие отложений на зубах (69,3%). Это объясняется тем, что зубные отложения снимаются практически каждому пациенту, обратившемуся в отделение, независимо от того, в какой помощи (терапевтической, хирургической или ортопедической) он нуждается. Лечение кариеса — на втором месте (15,0%), а лечение некариозных поражений зубов — на третьем месте (6,4%), далее по убывающей идет лечение болезней пульпы (2,7%), гингивита (2,5%), прочих болезней (пародонтит, болезни слизистой оболочки рта, травмы зубов) — 2,2%, и лечение болезней периапикальных

тканей (1,9%). По данным некоторых авторов, подобная тенденция складывается во многих стоматологических медицинских организациях [1, 6].

На рисунке 2 представлена динамика изменений объема стоматологической терапевтической помощи при кариесе и некариозных поражениях зубов в течение анализируемых пяти лет. При этом объем помощи при лечении кариеса увеличился с 2137 в 2018 году до 3166 в 2022 году в 1,5 раза. Снижение этого показателя до 2177 в 2020 году объясняется карантинными мероприятиями в связи с эпидемией COVID-19. По этой же причине снизился объем помощи при лечении некариозных поражений зубов до 958 в 2020 году при общей тенденции роста этого показателя в 1,4 раза с 900 в 2018 году до 1283 в 2022 году.

Снижение объема стоматологической помощи при лечении болезней пульпы и периапикальных тканей также объясняется эпидемиологической обстановкой в 2020 году (рис. 3). Однако количество зубов, вылеченных по поводу пульпита, увеличилось за пять лет в 2 раза с 349 в 2018 году до 699 в 2022 году, со снижением до 376 в 2020 году. Подобная картина сложилась и с лечением периодонтита: в 2018 году — 232, незначительное снижение в 2020 году до 251 по сравнению с 2019 годом, рост до 466 в 2022 году, также увеличение в 2 раза.

Представленные на рисунке 4 показатели свидетельствуют о росте объема стоматологической помощи при лечении гингивита и прочих болезней органов и тканей рта. Так, отмечается неуклонный рост объема помощи при лечении гингивита с 238 в 2018 году до 557 в 2022 году, т. е. в 2,3 раза. Также увеличился объем помощи в 2,3 раза с 244 в 2018 году до 560 в 2022 году при лечении болезней, объединенных в группу «прочие» из-за малочисленности каждой из них (болезни пародонта, болезни слизистой оболочки рта и травмы зубов).

Как уже указывалось ранее, снятие отложений на зубах в общем объеме терапевтической помощи занимает первое место (69,3%). При этом за анализируемые пять лет наблюдается его рост (рис. 5) с 8316 в 2018 году до 17850 в 2022 году, в 1,9 раза.

Заключение. Проведенное исследование показало, что из года в год отмечается рост объема платной стоматологической терапевтической помощи за счет средств граждан и по договорам добровольного медицинского страхования. При этом в общей структуре снятия отложений на зубах занимает первое место (69,3%), а на втором месте находится лечение кариеса (15,0%). Пациенты не проявляют желания платного лечения болезней пародонта, поэтому оно в общей структуре объема помощи занимает менее одного процента (0,88% за счет средств граждан и 0,25% по договорам ДМС). Неблагоприятная эпидемиологическая обстановка приводит к снижению объема платной стоматологической терапевтической помощи.

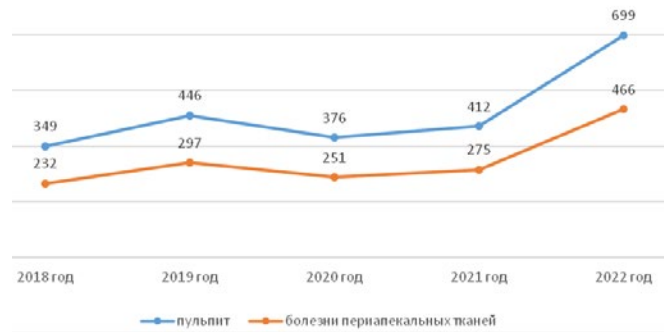


Рис. 3. Динамика некоторых показателей объема стоматологической терапевтической помощи в 2018–22 г.

Fig. 3. Dynamics of some indicators of the amount of dental therapeutic care in 2018–2022

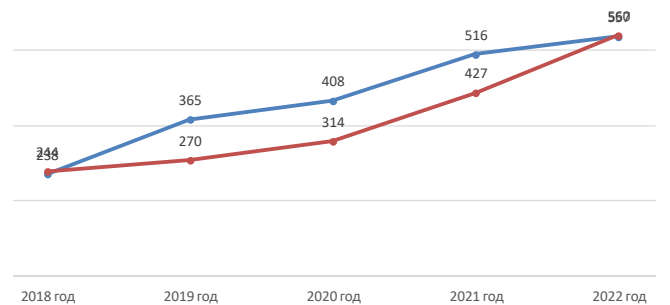


Рис. 4. Динамика некоторых показателей объема стоматологической терапевтической помощи в 2018–2022 гг.

Fig. 4. Dynamics of some indicators of the volume of dental therapeutic care in 2018–2022

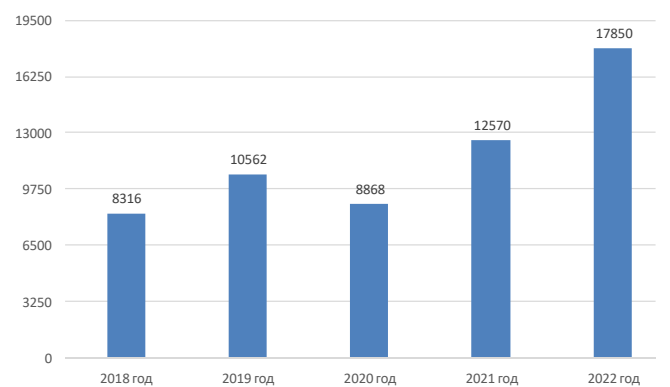


Рис. 5. Динамика показателей снятия отложений на зубах при оказании стоматологической терапевтической помощи в 2018–22 гг.

Fig. 5. Dynamics of indicators of teeth deposits removal in the provision of dental therapeutic care in 2018–2022

Литература/References

1. Афанасьев А.В. Анализ деятельности стоматологических поликлиник различных форм собственности, функционирующих в системе обязательного и добровольного медицинского страхования : автореф. дис. ... канд. мед. наук. Москва, 2010:23. [A.V. Afanasyev. The analysis of dental clinics of various forms of property operating in the system of compulsory and voluntary health insurance : abstract dis. ... cand. med. Sci. Moscow, 2010:23. (In Russ.)]. <https://viewer.rsl.ru/ru/rsl01004601624?page=1&rotate=0&theme=white>
2. Баринов С.А. Понятие медицинской услуги как объекта медицинского права. Современное право. 2012;1:93. [S.A. Barinov. The concept of medical service as an object of medical law. Modern Law. 2012;1:93. (In Russ.)]. <https://www.sovremennoepravo.ru/m/articles/browse/category/%D0%A1%D0%BE%D0%B2%D1%80%D0%B5%D0%BC%D0%B5%D0%BD%D0%BE%D0%B5%20%D0%BF%D1%80%D0%B0%D0%B2%D0%BE%20%E2%84%961%202012>
3. Вагнер В.Д., Лосев Ф.Ф., Маркина Л.А. Добровольное медицинское страхование стоматологического лечения населения России (обзор литературы). Медицинский алфавит. 2022;34:83-86. [V.D. Vagner, F.F. Losev, L.A. Markina. Voluntary health insurance for dental treatment of the population of Russia (review of literature). Medical Alphabet. 2022;34:83-86. (In Russ.)]. https://elibrary.ru/download/elibrary_50117073_72809884.pdf
4. Вагнер В.Д., Маркина Л.А., Лосев Ф.Ф., Богомолов Д.Э. Экономический анализ результатов оказания стоматологических услуг по договорам добровольного медицинского страхования и в виде платных медицинских услуг. Институт стоматологии. 2023;1(98):10-11. [V.D. Vagner, L.A. Markina, F.F. Losev, D.E. Bogomolov. Economic Analysis of the results of providing dental care services under voluntary medical insurance contracts and in the form of chargeable medical services. The Institute of Dentistry. 2023;1(98):10-11. (In Russ.)]. https://elibrary.ru/download/elibrary_50522399_62089974.pdf
5. Лосев Ф.Ф., Маркина Л.А., Вагнер В.Д. Экономическая целесообразность оказания платных медицинских услуг стоматологическим отделением государственной медицинской организации. Медицинский алфавит. 2023;12(54):36-39. [F.F. Losev, L.A. Markina, V.D. Wagner. Economic feasibility of providing paid medical services by the dental department of a state medical organization. Medical Alphabet. 2023;12(54):36-39. (In Russ.)]. DOI 10.33667/2078-5631-2023-12-36-39
6. Малыгина Т.Ю. Анализ основных тенденций российского рынка стоматологических услуг. Молодой ученый. 2016;11(115):832-836. [T.Yu. Malygina. The analysis of the main trends in the Russian market of dental services. Young Scientist. 2016;11(115):832-836. (In Russ.)]. <https://moluch.ru/archive/115/31210/>
7. Маркина Л.А., Вагнер В.Д., Бородовицина С.И. Сравнительная оценка страховых программ добровольного медицинского страхования по стоматологии. Институт стоматологии. 2021;4(93):15-17. [L.A. Markina, V.D. Wagner, S.I. Borodovitsina. The comparative evaluation of voluntary insurance programs in dentistry. The Institute of Dentistry. 2021;4(93):15-17. (In Russ.)]. https://elibrary.ru/download/elibrary_47486918_40290353.pdf
8. Маркина Л.А. Платные медицинские стоматологические услуги населению Российской Федерации (обзор литературы). Институт стоматологии. 2022;3(96):86-87. [L.A. Markina. Commercial medical dental services to the population of Russia (review of literature). The Institute of Dentistry. 2022;3(96):86-87. (In Russ.)]. https://elibrary.ru/download/elibrary_49483816_99553353.pdf
9. Панов А.В. Быковская Т.Ю. Современные подходы к совершенствованию института платных медицинских услуг в России. Исследования и практика в медицине. 2019;1(16):119-131. [A.V. Panov, T.Yu. Bykovskaya. Modern approaches to improving the institution of paid medical services in Russia. Research and Practice in medicine. 2019;1(16):119-131. (In Russ.)]. DOI: 10.17709/2409-2231-2019-6-1-13)
10. Татиевская К.А. Особенности сотрудничества стоматологических клиник с организациями добровольного медицинского страхования. Вестник Евразийской науки. 2021;2(13). [K.A. Tatievskaya. Features of cooperation between dental clinics and organizations of voluntary medical insurance. Bulletin of Eurasian Science. 2021;2(13). (In Russ.)]. <https://esj.today/PDF/19ECVN221.pdf>