

ОПЫТ ЛЕЧЕНИЯ ЧАСТИЧНОЙ И ПОЛНОЙ ПОТЕРИ ЗУБОВ ИМПЛАНТАЦИЕЙ С ИСПОЛЬЗОВАНИЕМ ХИРУРГИЧЕСКИХ ШАБЛОНОВ

Нерсесян П. М., Жолудев С. Е.

ФГБОУ ВО «Уральский государственный медицинский университет» Минздрава России, г. Екатеринбург

Введение

Несмотря на широкое применение имплантации при лечении частичной и полной потери зубов, еще не все хирурги-имплантологи используют хирургические и имплантологические шаблоны при установке цилиндрических имплантатов, что ведет к различным осложнениям и затрудняет дальнейшее протезирование ортопедическими конструкциями, особенно там, где требуется параллельность опорных зубов.

Цель исследования: изучить опыт лечения пациентов с частичной и полной потерей зубов, протезирование которых проведено с использованием цилиндрических имплантатов, установленных с использованием хирургических шаблонов.

Материалы и методы исследования

В 2016—2018 г. все пациенты, которые протезировались при частичной и полной потере зубов конструкциями на цилиндрических имплантатах на базе стоматологической поликлиники ФГБОУ ВО «Уральский государственный медицинский университет» МЗ РФ, были включены в данное ретроспективное когортное исследование. При обследовании для приобретения 3D-информации о пациентах были использованы данные компьютерной томографии. Для планирования операции и конструирования хирургических шаблонов, опирающихся на ткани протезного ложа, была использована компьютерная программа «Implant Assistant». Хирургические шаблоны были изготовлены с использованием стереолитографического 3D-принтера. После проведения операции по имплантации пациенты наблюдались в течение одного года. Оценивались следующие критерии: пригодность и стабильность хирургических шаблонов, продолжительность (время) операции, интра- и послеоперационные осложнения, стабильность и выживаемость имплантатов. В исследование были включены двадцать (20) пациентов с частичной и полной потерей зубов (9 мужчин, 11 женщин; средний возраст — $52,4 \pm 7,2$ года); 36 шаблонов, опирающихся на сохраненные зубы и слизистую оболочку альвеолярных отростков. Шаблоны были изготовлены с целью установки 36 имплантатов. Среди хирургических шаблонов 24 имели оптимальную посадку и стабильность, 4 — оптимальную посадку и достаточную стабильность. Среднее время вмешательства было 15,75,2 минуты на шаблон. Никаких интраоперационных осложнений не было обнаружено, но один имплантат не был стабилен при установке и должен был быть удален. Были изготовлены 10 мостовидных протезов с двусторонней опорой и 16 одиночных коронок. Все имплантаты успешно функционировали в течение одного года, в двух одиночных коронках произошли незначительные протезные осложнения (ослабление винта абатмента).

Критерии включения пациента в группу:

- 1) пациенты с одним или двумя смежными отсутствующими зубами на обеих челюстях;
- 2) достаточное количество кости для установки имплантатов диаметром не менее 3,3 и 8,0 мм в длину;
- 3) желание пациента в полной мере участвовать в протоколе.

Критерии исключения:

- 1) пациенты с системными заболеваниями (например, неконтролируемый диабет, заболевания крови и психические заболевания), что может быть противопоказанием к имплантации;
- 2) пациенты, проходящие химиотерапию и/или радиотерапию при раке области головы и шеи;
- 3) пациенты, имеющие в анамнезе прием иммунокорректоров;
- 4) пациенты, которых лечат бисфосфонатами (парентерально и/или перорально);
- 5) пациенты с активными стадиями заболеваний пародонта;
- 6) пациенты с другими заболеваниями полости рта (пузырно-язвенные и язвенные заболевания, красные и белые поражения, а также заболевания слюнных желез и кистозных поражений);
- 7) пациенты с плохой гигиеной полости рта;
- 8) пациенты с функциональными ограничениями или расстройствами височно-нижнечелюстного сустава.

Все пациенты были полностью проинформированы о протоколе настоящего исследования и подписали подробную форму информированного согласия до зачисления.

Исследование проводилось в полном соответствии с принципами, изложенными в Хельсинкской декларации «Эксперименты на людях» (редакция 2008 года), и было одобрено местным комитетом по этике ФГБОУ ВО УГМУ МЗ РФ.

Результаты исследования и их обсуждение

Среди отобранных пациентов, включенных в группу исследования, только 2 (2/20: 10 %) были курильщиками и 2 (2/20: 10 %) страдали бруксизмом. Среди установленных имплантатов 18 (18/36: 50 %) были челюстными и 18 (18/36: 50 %) — нижнечелюстными; в частности, один из запланированных имплантатов (1/36: 2,8 %) был резцом, один (1/36: 2,8 %) — клыком, 20 (20/36: 55,6 %) были премолярами, а 14 (14/36: 38,9 %) — молярами. Что касается длины запланированных имплантатов, 14 (14/36: 38,9 %) имели длину 8,0 мм, 18 (18/36: 50,0 %) — 10,0 мм, а 4 (4/36: 11,1 %) — 12,0 мм. Наконец, что касается диаметра имплантата, 7 (5/36: 13,9 %) имели диаметр 3,3 мм, 14 (14/36: 38,9 %) — 3,75 мм, 9 (9/36: 25 %) — 4,1 мм, а 8 (8/36: 22,20 %) — 4,8 мм.

Никаких интраоперационных осложнений, связанных с управляемой операцией и безболезненным доступом, не было. Все пациенты фактически получили пользу от минимальной инвазивности и безопасного подхода и никто не жаловался на боль или припухлость в первые две недели после операции. Об экссудации, нагноении, отеках или инфекциях не сообщалось. В течение периода наблюдения и предварительной подготовки две одиночные коронки перенесли незначительное осложнение протезирования: ослабление винта абатмента. Тем не менее абатменты были прикручены. Результаты обследования пациентов представлены в табл.

Таблица

Результаты обследования пациентов с частичной и полной потерей зубов, протезированных цилиндрическими имплантатами, установленными с использованием хирургических шаблонов

	Кол-во установленных имплантатов	Недостаточная стабильность при установке	Немедленные постоперационные осложнения	Отдаленные осложнения	Неудачи
Расположение					
Верхняя челюсть	18 (50 %)	0 (0 %)	0/18 (0 %)	1 (5,5 %)	0 (0 %)
Нижняя челюсть	18 (50 %)	1 (5,5 %)	0/18 (0 %)	1 (5,5 %)	0 (0 %)
Принадлежность к группе зубов					
Резец	1 (2,8 %)	0	0	0	0
Клык	1 (2,8 %)	0	0	0	0
Премоляр	20 (55,6 %)	0	0	1 (5,5 %)	0
Моляр	14 (38,9 %)	0	0	1 (5,5 %)	1 (5,5 %)
Длина имплантата					
8,0	14 (38,9 %)	0	0	0	0
10,0	18 (50 %)	1 (5,5 %)	0	1	1
12,0	4 (11,1 %)	0	0	0	0
Диаметр имплантата					
3,3 мм	14 (38,9 %)	0	0	0	0
3,75 мм	9 (25 %)	0	0	1	1
4,1 мм	8 (22,2 %)	0	0	0	0
4,8 мм		0	0	1	1

Идеальная область применения современных цифровых технологий — имплантология. Благодаря конусно-лучевой диагностике теперь можно получить точную информацию о костной, стоматологической и мягкой анатомии тканей. Объединяя эту информацию в виртуальной среде, в специализированных хирургических кабинетах можно построить модель виртуального пациента, на которой можно спланировать вмешательство (например, установку имплантатов, а также регенерацию кости с помощью сделанных на заказ трансплантатов).

В случае имплантации под контролем процедура довольно проста, потому что сразу после планирования благодаря нескольким параметрическим инструментам и инструментам моделирования, программного обеспечения можно смоделировать хирургический шаблон, который будет изготовлен с помощью 3D-печати или фрезерованием и используется в клинике для установки имплантатов. В хирургическом шаблоне устанавливаются втулки диаметром 2,2 мм для пилотного сверления. Внутренний диаметр втулки соответствует диаметру сверл в наборе Implant-Guide. После пилотного сверления шаблон снимается и ложе под имплантаты далее формируется сверлами или остеотомами системы, которая выбрана для установки. Большой процент операций делается с применением этого типа шаблона. Кроме того, существуют шаблоны с опорой только на слизистую оболочку полости рта и шаблоны с опорой только на зубы, алгоритм изготовления которых идентичен. В качестве иллюстрации можно привести клинический случай пациентки А, 45 лет, у которой отсутствуют зубы 4.5, 4.6, 4.7 (рис. 1).

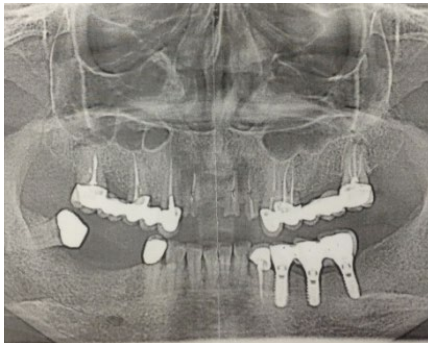

Рис. 1. ОПТГ пациентки А., 45 лет.

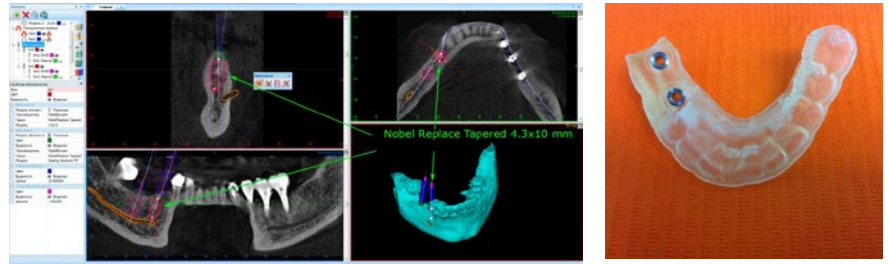


Рис. 2. Этап планирования установки имплантатов и изготовления хирургического шаблона.

Рекомендованы длины сверления в области отсутствующего зуба 4.5 — 22 мм, 4.7 — 20 мм

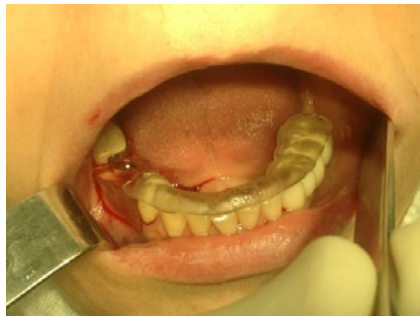

Рис. 3. Наложен хирургический шаблон и проведено пилотное сверление

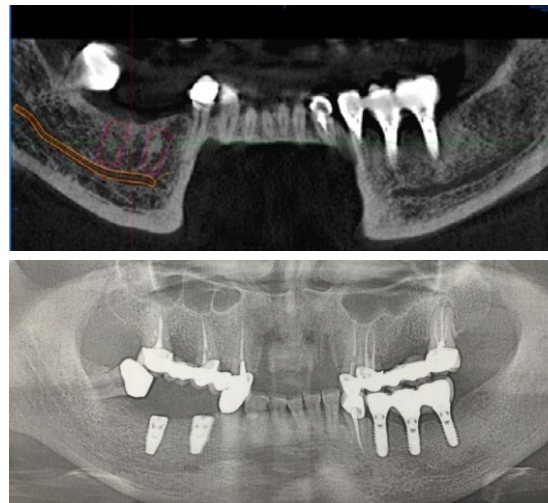


Рис. 4. Сверху: панорама, построенная в программе Implant Assistant с виртуальной расстановкой имплантатов. Снизу: ОПТГ после операции имплантации

Заключение

Установка имплантатов 20 пациентам с использованием шаблонов, изготовленных на настольном 3D-принтере, была клинически успешной, так как все хирургические шаблоны (кроме одного) продемонстрировали отличную посадку и стабильность, сделав безболезненное размещение 36 имплантатов (возможно без каких-либо интраоперационных осложнений). Через год после установки все имплантаты успешно функционировали и не было зарегистрировано никаких послеоперационных осложнений, за исключением двух одиночных коронок, у которых ослаблены абатменты (эти абатменты были снова завинчены и дальнейших протезных осложнений не было). Следовательно, использование шаблонов представляет собой клинически предсказуемую хирургическую процедуру для восстановления частичной и полной потери зубов у пациентов. Для подтверждения этих положительных результатов необходимы дальнейшие исследования.

EXPERIENCE OF THE APPLICATION OF TREATMENT OF PARTIAL AND COMPLETE LOSS OF TEETH IMPLANTATION USING SURGICAL PATTERNS

Nersesyan P.M., Zholudev S.E.

Ural state medical university, Ekaterinburg

Summary. A retrospective cohort study was conducted in which the immediate results of prosthetics on cylindrical implants were studied. Surgical templates were used in the 20 patients included in this study. All patients had no postoperative complications. There were also no complications characteristic of such treatment when installing cylindrical implants.

Keywords: *implantation, surgical template, prosthetics with partial and complete loss of teeth*