

ЧАСТЬ I. НАУКА И ПРАКТИКА

АНАТОМИЧЕСКИЕ ОСОБЕННОСТИ И ДИАГНОСТИКА ПЕРЕЛОМОВ СТЕНОК ОРБИТ

Абдулкеримов Т. Х., Мандра Ю. В., Абдулкеримов Х. Т., Абдулкеримов З. Х., Мандра Е. В.

ФГБОУ ВО «Уральский государственный медицинский университет» Минздрава России, г. Екатеринбург

Введение

Травматические повреждения костей средней зоны лица в настоящее время представляют собой большое разнообразие вариантов конфигурации, а также поражения различной степени тяжести. Особое место в структуре повреждений черепно-лицевой зоны занимают переломы стенок глазниц. Более чем в 40 % всех случаев травматических повреждений лицевого скелета в зону поражения вовлекаются стенки орбит и их наружные края [3], а частота переломов верхней челюсти и скулоорбитальных комплексов составляет 12 и 8 % из общего количества повреждений лицевого скелета [1]. Особенности анатомического строения глазницы, а также в некоторых случаях необходимость проведения неотложного оперативного вмешательства могут явиться причиной возникновения определенных трудностей в диагностике данной патологии.

Материалы и методы

Нами был проведен анализ ряда отечественных и зарубежных источников литературы, посвященных вопросам диагностики переломов стенок орбит.

Результаты и обсуждение

Переломы стенок глазниц встречаются достаточно часто, при этом доминирующими причинами данного вида повреждений являются травмы, полученные в результате дорожно-транспортных происшествий, а также криминальных нападений. По данным, опубликованным К. Kunz, повреждением стенок орбит сопровождается более 40 % всех переломов костей лицевого скелета [3, 5].

Согласно анатомическим особенностям, глазница представляет собой комплексную 3D-структуру, а именно четырехгранную пирамиду неправильной формы с усеченной вершиной, которая образована сочленением семи различных костей (рис. 1).

Кроме того, говоря об особенностях анатомического строения глазницы, необходимо обратить внимание на нижнюю и медиальную ее стенки [6].

Несмотря на то, что самой тонкой является медиальная стенка орбиты, образованная так называемой «бумажной пластинкой» (lamina papyracea) решетчатой кости, самой хрупкой является ее нижняя стенка, образованная в большей степени глазничной поверхностью верхней челюсти. Объясняется данная особенность тем, что перпендикулярно медиальной стенке орбиты располагаются костные клетки решетчатого лабиринта, тем самым усиливая ее, выполняя функцию «ребер жесткости», в то время как нижняя стенка под собой подобной опоры не имеет.

На сагиттальном срезе дно глазницы имеет S-образное строение, благодаря которому изгиб в передних ее отделах отвечает за верхне-нижнее положение глазного яблока, а в дистальных — за передне-заднее его положение, что позволяет хирургу прогнозировать возможные осложнения исходя из того, в каком отделе произошел перелом [2].

Переломы стенок орбит могут быть как изолированными, так и сочетанными, при этом последние встречаются наиболее часто и представлены как переломы назо-орбито-этмоидального (медиальная стенка орбиты) и скуло-верхнечелюстного (нижняя, латеральная стенки орбиты) комплексов. Также

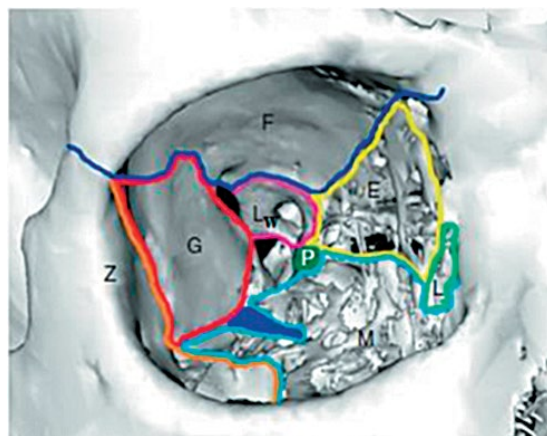


Рис. 1 Строение глазницы:

F — лобная кость; G — большое крыло клиновидной кости; Z — скуловая кость; M — верхняя челюсть; L — слезная кость; E — решетчатая кость; Lw — малое крыло клиновидной кости; P — небная кость

повреждение стенок глазниц возможно при переломах верхней челюсти Le Fort II (медиальной, нижней стенки орбиты) и Le Fort III (медиальной, дистальных отделов нижней и латеральных стенок орбиты) [5].

Наиболее часто встречается взрывной механизм перелома стенок орбиты, обусловленный резким повышением интраорбитального вследствие приложения вектора силы непосредственно в области глазного яблока или мягких тканей глазниц, что в результате приводит к перелому стенок орбит в наиболее слабых их точках [5].

Диагностика пациентов с травматическими повреждениями костей средней зоны лица включает в себя обязательное обследование не только непосредственно зоны повреждения, но и смежных областей головы и шеи [7]. Кроме того, в случае наличия соответствующей симптоматики осмотр данной категории пациентов должен проводиться совместно с офтальмологом и нейрохирургом [3]. Далее приведены возможные клинические признаки и симптомы переломов костей средней зоны лицевого скелета:

- отек/гематома/эмфизема мягких тканей либо деформации лица;
- болевые ощущения соответствующей локализации;
- субконъюнктивальное кровоизлияние;
- носовые кровотечения, кровотечение из полости рта;
- ликворея (в случаях вовлечения передних отделов основания черепа);
- определяемые пальпаторно и крепитирующие костные контуры в периорбитальной области;
- сенсорные нарушения (гипестезия, анестезия, парестезия) тройничного нерва;
- диплопия;
- нарушения движений глазного яблока;
- смещение медиальной кантальной связки;
- нарушения смыкания зубов.

Помимо основных методов обследования пациентов, применяется ряд специфических тестов для оценки глазодвигательной активности и наличия повреждения либо ущемления глазодвигательных мышц.

В случае нарушения функции экстраокулярных мышц рекомендовано проведение тракционного теста

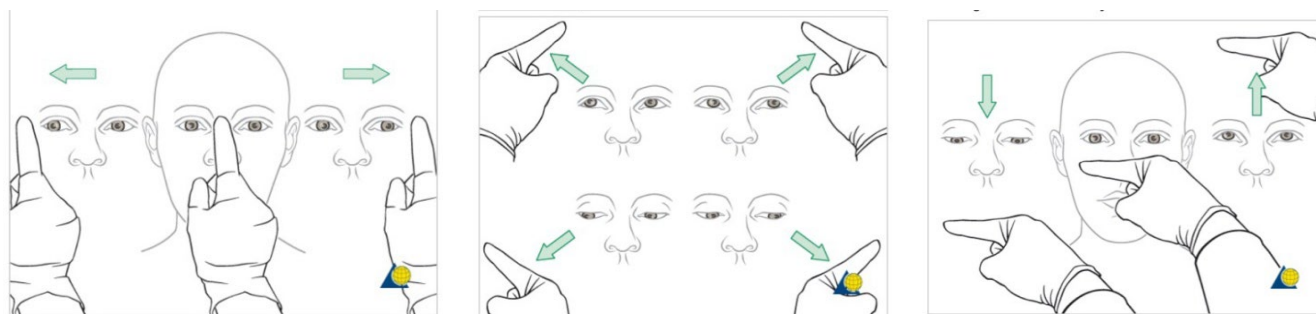


Рис. 2. Оценка окуломоторной функции

с целью исключения возможного ущемления мягких тканей орбиты (рис. 3). Данный тест проводится под седацией, местным или общим обезболиванием.

Вследствие того, что не во всех случаях удается определить те или иные клинические признаки повреждения костей средней зоны лица, необходимо дополнительное назначение лучевых методов исследования для своевременного обнаружения повреждений костных структур, которые в дальнейшем могут явиться причиной серьезных эстетических и функциональных нарушений черепно-лицевой области.

Рентгенологическое исследование глазниц в диагностике травматических повреждений ее стенок применяется достаточно редко; ультразвуковое исследование является эффективным в случае необходимости исследования глазного яблока и его содержимого, но противопоказано в случае присутствия его разрыва. «Золотым стандартом» в настоящее время является компьютерная томография (КТ), которая считается наиболее точным методом исследования для диагностики переломов костей лицевого скелета [5]. В некоторых случаях целесообразно назначение магниторезонансной томографии (МРТ) для более точной визуализации мягких тканей.

Современным направлением как в лечении, так и в диагностике переломов костей средней зоны лицевого скелета является при-

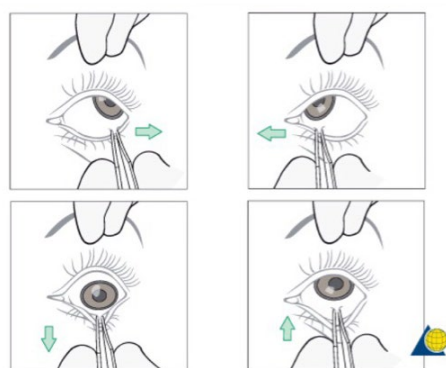


Рис. 3 – тракционный тест

менение аддитивных технологий, позволяющих на основании срезов КТ получить объемную модель зоны повреждения с учетом всех анатомических особенностей строения конкретного пациента, индивидуализировать стандартные заготовки имплантатов по полученной модели непосредственно на предоперационном этапе, что позволяет сократить время оперативного вмешательства, длительность наркоза и точность проводимой реконструкции. Кроме того, немаловажным достоинством данного метода является возможность более полноценной коммуникации врача и пациента при объяснении планируемого объема оперативного вмешательства и прогнозируемых результатов [4].

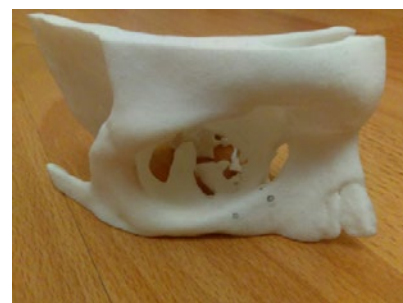

Рис. 4. 3D-модель дефективной зоны пациента с переломом нижней стенки правой орбиты

Заключение

Глазница является комплексной 3D-структурой, которая образована соединением семи различных костей, при этом содержит в себе орган зрения, а также вспомогательный его аппарат. Кроме того, область орбит является эстетически важной зоной и различного рода посттравматические деформации могут значительно сказываться на качестве жизни пациентов с подобными травмами.

Учитывая ряд приведенных в статье анатомических особенностей, в некоторых случаях диагностика переломов стенок орбит может вызывать определенные трудности, поэтому для успешного и полноценного ведения пациентов с переломами области глазниц от момента поступления и до выписки из стационара очень важно обеспечить междисциплинарный подход в вопросах диагностики и лечения больных с рассмотренной патологией.

Литература

1. Хирургическая стоматология и челюстно-лицевая хирургия: национальное руководство/под ред. А.А. Кулакова, Т.Г. Робустовой, А.И. Неробеева. – Москва: ГЭОТАР-Медиа, 2010. – 928 с.
2. Maxillofacial surgery/P. Brennan, H. Schliephake, G.E. Ghali, L. Cascarini. – 3-rd ed. – St. Louis: Elsevier, 2017. – 1562 p.
3. Ehrenfeld, M. Principles of internal fixation of the Craniomaxillofacial skeleton. Trauma and orthognathic surgery/M. Ehrenfeld, P. Manson, J. Prein. – Zurich: Thieme, 2012. – 395 p.
4. Application of three-dimensional printing technology in orbital floor fracture reconstruction/S. S. Ying Pang [et al.] // Trauma Case Reports. – 2018. – Vol. 17. – P. 23–28.
5. Orbital Fractures: Role of Imaging/F. Caranci [et al.] // Seminars in Ultrasound, CT and MRI. – 2012. – Vol. 33, Iss. 5. – P. 385–391.
6. McCormick, R. S. The management of facial trauma/R. S. McCormick, G. Putham // Head and neck surgery. – 2018. – Vol. 36, Iss. 10. – P. 587–594.
7. Современные подходы к диагностике и лечению переломов стенок орбит/Т.Х. Абдулкеримов, Ю.В. Мандра, Х.Т. Абдулкеримов, З.Х. Абдулкеримов, Е.В. Мандра, Ю.А. Болдырев, М.Е. Шимова, О.Л. Шнейдер, А.А. Чагай // Проблемы стоматологии. – 2019. – Т. 15, № 3. – С. 5–11.

MODERN APPROACHES FOR DIAGNOSTICS OF ORBITAL FRACTURES

Abdulkerimov T. H., Mandra J. V., Abdulkerimov H. T., Abdulkerimov Z. H., Mandra E. V

Ural state medical university, Ekaterinburg

Summary. Currently the problem of the adverse effects of traumatic factors on human health is becoming increasingly important. According to statistics the frequency of bone's damage of facial skeleton reaches 16%. Fractures of the orbital walls in structure of craniofacial traumatic injures occupy a special place and occur in more than 40%. The complexity of the structure, the proximity of the vision organ location causes difficulties in diagnostics and treatment of these patients. Often surgical treatment is carried out with using of standard implants that must be manually and directly modeled during the surgical intervention. Such numerous manipulations with implant develop negative effect on strength, that reduces predictability of the results and causes various postoperative complications in 20% of cases.

Keywords: *orbital fractures, craniofacial surgery*