

DOI: 10.18481/2077-7566-2026-22-1-124-130

УДК 616.31

НЕПОСРЕДСТВЕННАЯ ИМПЛАНТАЦИЯ В ПЕРЕДНЕМ ОТДЕЛЕ ВЕРХНЕЙ ЧЕЛЮСТИ: КЛИНИЧЕСКИЙ СЛУЧАЙ

Галстян С. Г., Шторина А. А., Севастьянов А. В., Березкина Т. Н., Фищев С. Б., Рожкова М. Г.,
Павлова С. Г., Климов А. Г., Пуздырева М. Н., Орлова И. В., Шишико Т. В., Ниорадзе М. Г.

Санкт-Петербургский государственный педиатрический медицинский университет, г. Санкт-Петербург, Россия

Аннотация

Актуальность. Непосредственная имплантация в эстетически значимой зоне верхней челюсти является предсказуемым методом лечения, однако при наличии периапикальной патологии и дефицита мягких тканей требует особенно тщательного планирования и соблюдения хирургического протокола. Одним из ключевых факторов долгосрочной стабильности результатов является сохранение объема мягких тканей и профилактика рецессии.

Материалы и методы. Представлен клинический случай пациентки 55 лет с разрушением коронковой части зубов 1.1 и 2.1 и хроническим апикальным периодонтитом. Проведено атравматичное удаление зубов с немедленной установкой денальных имплантатов и одновременной аугментацией мягких тканей свободным соединительнотканым трансплантатом.

Результаты. Клинический случай демонстрирует применение непосредственной имплантации в постэкстракционные лунки с глубокими поддесневыми дефектами в эстетической зоне верхней челюсти. Выбор данного протокола лечения основан на современных научных данных. Согласно систематическому обзору литературных данных, непосредственная имплантация в постэкстракционные лунки демонстрирует показатели выживаемости 98–99%, что сопоставимо с имплантацией в интактные лунки. Ключевыми факторами успеха являются тщательная санация лунки, кюретаж и дебридмент. Правильное позиционирование имплантатов в эстетической зоне должно учитывать не только анатомию костной ткани, но и индивидуальные особенности морфологии зубных дуг и ангуляции резцов. В послеоперационном периоде осложнений не наблюдалось. Имплантаты были установлены в ортопедически правильной позиции, достигнута достаточная первичная стабильность. В отдаленные сроки отмечено удовлетворительное состояние мягких тканей, отсутствие признаков воспаления и стабильность имплантатов.

Заключение. Непосредственная имплантация в лунках удаленных зубов с периапикальной патологией при условии тщательной санации и одновременной мягкотканной аугментации является эффективным и предсказуемым методом лечения в эстетической зоне. Использование соединительнотканного трансплантата способствует стабилизации уровня десны и оптимизации эстетических результатов.

Ключевые слова: непосредственная имплантация, эстетическая зона, соединительнотканый трансплантат, центральные резцы, мягкотканная аугментация

Авторы заявили об отсутствии конфликта интересов

Самвел Галустович ГАЛСТЯН ORCID ID 0000-0002-8284-1166

к.м.н., доцент, доцент кафедры стоматологии, Санкт-Петербургский государственный педиатрический медицинский университет, г. Санкт-Петербург, Россия
samvel.galstyan.2012@mail.ru

Анастасия Александровна ШТОРИНА ORCID ID 0009-0006-8902-5854

к.м.н., доцент кафедры стоматологии детского возраста и ортодонтии, Санкт-Петербургский государственный педиатрический медицинский университет, г. Санкт-Петербург, Россия
nastiya78@mail.ru

Аркадий Владимирович СЕВАСТЬЯНОВ ORCID ID 0000-0002-4980-2704

д.м.н., доцент, профессор кафедры стоматологии детского возраста и ортодонтии, Санкт-Петербургский государственный педиатрический медицинский университет, г. Санкт-Петербург, Россия
ardy.dkr@mail.ru

Татьяна Николаевна БЕРЕЗКИНА ORCID ID 0009-0001-3766-1203

ассистент кафедры стоматологии детского возраста и ортодонтии, Санкт-Петербургский государственный педиатрический медицинский университет, г. Санкт-Петербург, Россия
mail332@mail.ru

Сергей Борисович ФИЩЕВ ORCID ID 0000-0001-8157-6527

д.м.н., профессор, заведующий кафедрой стоматологии детского возраста и ортодонтии, Санкт-Петербургский государственный педиатрический медицинский университет, г. Санкт-Петербург, Россия
super.kant@yandex.ru

Мария Геннадьевна РОЖКОВА ORCID ID 0000-0001-9291-7702

к.м.н., доцент кафедры стоматологии детского возраста и ортодонтии, Санкт-Петербургский государственный педиатрический медицинский университет, г. Санкт-Петербург, Россия
rozmaria2010@yandex.ru

Светлана Георгиевна ПАВЛОВА ORCID ID 0009-0002-6976-1636

к.м.н., доцент, доцент кафедры стоматологии детского возраста и ортодонтии, Санкт-Петербургский государственный педиатрический медицинский университет, г. Санкт-Петербург, Россия
svetar_75@mail.ru

Андрей Геннадьевич КЛИМОВ ORCID ID 0009-0008-9092-5694

д.м.н., доцент, заведующий кафедрой стоматологии, Санкт-Петербургский государственный педиатрический медицинский университет, г. Санкт-Петербург, Россия
pstom4@drav.spb.ru

Маргарита Николаевна ПУЗДЫРЕВА ORCID ID 0000-0002-8822-7626

к.м.н., доцент кафедры стоматологии детского возраста и ортодонтии, Санкт-Петербургский государственный педиатрический медицинский университет, г. Санкт-Петербург, Россия
seven-spb@yandex.ru

Ирина Викторовна ОРЛОВА ORCID ID 0000-0003-4233-7990

к.м.н., доцент кафедры стоматологии детского возраста и ортодонтии, Санкт-Петербургский государственный педиатрический медицинский университет, г. Санкт-Петербург, Россия
orisha@mail.ru

Татьяна Владимировна ШИШИКО ORCID ID 0000-0001-8058-9852

ассистент кафедры стоматологии детского возраста и ортодонтии, Санкт-Петербургский государственный педиатрический медицинский университет, г. Санкт-Петербург, Россия
tat-sh04@rambler.ru

Мария Гурамовна НИОРАДЗЕ ORCID ID 0009-0001-4801-0924

ассистент кафедры стоматологии детского возраста и ортодонтии Санкт-Петербургского государственного педиатрического медицинского университета, г. Санкт-Петербург, Россия
nioradze.masha@mail.ru

Адрес для переписки: Сергей Борисович ФИЩЕВ

194100, г. Санкт-Петербург, Литовская ул., д. 2

+7 (812) 295-06-46

super.kant@yandex.ru

Образец цитирования:

Галстян С. Г., Шторина А. А., Севастьянов А. В., Березкина Т. Н., Фищев С. Б., Рожкова М. Г., Павлова С. Г., Климов А. Г., Пуздырева М. Н., Орлова И. В., Шишико Т. В., Ниорадзе М. Г.

НЕПОСРЕДСТВЕННАЯ ИМПЛАНТАЦИЯ В ПЕРЕДНЕМ ОТДЕЛЕ ВЕРХНЕЙ ЧЕЛЮСТИ: КЛИНИЧЕСКИЙ СЛУЧАЙ. Проблемы стоматологии. 2026; 1: 124-130.

© Галстян С. Г. и др., 2026

DOI: 10.18481/2077-7566-2026-22-1-124-130

Поступила 01.03.2026. Принята к печати 01.04.2026

DOI: 10.18481/2077-7566-2026-22-1-124-130

DIRECT IMPLANTATION IN THE ANTERIOR MAXILLA: A CLINICAL CASE

Galstyan S.G., Shtorina A.A., Sevastyanov A.V., Berezkina T.N., Fishchev S.B., Rozhkova M.G., Pavlova S.G., Klimov A.G., Puzdyreva M.N., Orlova I.V., Shishiko T.V., Nioradze M.G.

Saint Petersburg State Pediatric Medical University, St. Petersburg, Russia

Abstract

Background. Immediate implantation in the aesthetically important area of the maxilla is a predictable treatment method. However, in the presence of periapical pathology and soft tissue deficiency, it requires particularly careful planning and adherence to the surgical protocol. Key factors in ensuring long-term stability of results include preserving soft tissue volume and preventing recession.

Case Report. This paper presents a clinical case of a 55-year-old female patient with decayed crowns of teeth Nos. 1.1 and 2.1 and chronic apical periodontitis. Atraumatic tooth extraction was performed, followed by immediate placement of dental implants and simultaneous soft tissue augmentation with a free connective tissue graft.

Results. The clinical case demonstrates the use of immediate implantation in post-extraction sockets with deep subgingival defects in the aesthetic zone of the upper jaw. The choice of this treatment protocol is based on current scientific evidence. According to a systematic review of the literature, immediate implantation in post-extraction sockets demonstrates survival rates of 98–99%, which is comparable to implantation in intact sockets. The key factors for success are thorough socket sanitation, curettage, and debridement. Proper positioning of implants in the aesthetic zone should take into account not only the anatomy of the bone tissue, but also the individual characteristics of the morphology of the dental arches and the angulation of the incisors. No complications were observed in the postoperative period. The implants were placed in the orthopedically correct position, achieving sufficient primary stability. In the long-term follow-up, satisfactory soft tissue condition, no signs of inflammation, and implant stability were noted.

Conclusion. Direct implantation in sockets of extracted teeth with periapical pathology, provided thorough debridement and simultaneous soft tissue augmentation, is an effective and predictable treatment method in the aesthetic zone. The use of a connective tissue graft helps stabilize the gingival level and optimize aesthetic results.

Keywords: *direct implantation, aesthetic zone, connective tissue graft, central incisors, soft tissue augmentation*

The authors declare no conflict of interest

Samvel G. GALSTYAN ORCID ID 0000-0002-8284-1166

PhD, Associate Professor of the Department of Pediatric Dentistry and Orthodontics, Saint Petersburg State Pediatric Medical University, St. Petersburg, Russia

samvel.galstyan.2012@mail.ru

Anastasia A. SHTORINA ORCID ID 0009-0006-8902-5854

PhD, Associate Professor of the Department of Pediatric Dentistry and Orthodontics, Saint Petersburg State Pediatric Medical University, St. Petersburg, Russia

nastiya78@mail.ru

Arkady V. SEVASTYANOV ORCID ID 0000-0002-4980-2704

PhD, MD, DSc, Associate Professor, Professor of the Department of Pediatric Dentistry and Orthodontics, Saint Petersburg State Pediatric Medical University, Saint Petersburg, Russia

ardy.dkr@mail.ru

Tatyana N. BEREZKINA ORCID ID 0009-0001-3766-1203

Assistant Professor, Department of Pediatric Dentistry and Orthodontics, Saint Petersburg State Pediatric Medical University, Saint Petersburg, Russia

mail332@mail.ru

Sergey B. FISHCHEV ORCID ID 0000-0001-8157-6527

PhD, MD, DSc, Professor, Head of the Department of Pediatric Dentistry and Orthodontics, Saint Petersburg State Pediatric Medical University, Saint Petersburg, Russia

super.kant@yandex.ru

Maria G. ROZHKOVA ORCID ID 0000-0001-9291-7702

PhD, MD, DSc, Associate Professor of the Department of Pediatric Dentistry and Orthodontics, Saint Petersburg State Pediatric Medical University, St. Petersburg, Russia

rozmaria2010@yandex.ru

Svetlana G. PAVLOVA ORCID ID 0009-0002-6976-1636

PhD, MD, DSc, Associate Professor of the Department of Pediatric Dentistry and Orthodontics, Saint Petersburg State Pediatric Medical University, St. Petersburg, Russia

svetap_75@mail.ru

Andrey G. KLIMOV ORCID ID 0009-0008-9092-5694

PhD, MD, DSc, Associate Professor, Head of the Department of Dentistry, Saint Petersburg State Pediatric Medical University, St. Petersburg, Russia

pstom4@zdrav.spb.ru

Margarita N. PUZDYREVA ORCID ID 0000-0002-8822-7626

PhD, MD, DSc, Associate Professor, Department of Pediatric Dentistry and Orthodontics, Saint Petersburg State Pediatric Medical University, St. Petersburg, Russia

seven-spb@yandex.ru

Irina V. ORLOVA ORCID ID 0000-0003-4233-7990

PhD, MD, DSc, Associate Professor of the Department of Pediatric Dentistry and Orthodontics, Saint Petersburg State Pediatric Medical University, St. Petersburg, Russia

orisha@mail.ru

Tatyana V. SHISHIKO ORCID ID 0000-0001-8058-9852

Assistant of the Department of Pediatric Dentistry and Orthodontics, Saint Petersburg State Pediatric Medical University, St. Petersburg, Russia

tat-sh04@rambler.ru

Maria G. NIORADZE ORCID ID 0009-0001-4801-0924

Assistant of the Department of Pediatric Dentistry and Orthodontics, Saint Petersburg State Pediatric Medical University, St. Petersburg, Russia

nioradze.masha@mail.ru

Correspondence address: Sergey B. FISHCHEV

2 Litovskaya St., Saint Petersburg, 194100, Russia

+7 (812) 295-06-46

super.kant@yandex.ru

For citation:

Galstyan S.G., Shtorina A.A., Sevastyanov A.V., Berezkina T.N., Fishchev S.B., Rozhkova M.G., Pavlova S.G., Klimov A.G., Puzdyreva M.N., Orlova I.V., Shishiko T.V., Nioradze M.G. DIRECT IMPLANTATION IN THE ANTERIOR MAXILLA: A CLINICAL CASE. *Actual problems in dentistry*. 2026; 1: 124-130. (In Russ.)

© Galstyan S.G. et al., 2026

DOI: 10.18481/2077-7566-2026-22-1-124-130

Received 01.03.2026. Accepted 01.04.2026

Введение

Непосредственная имплантация в эстетически значимой зоне верхней челюсти представляет собой научно обоснованный метод лечения с высокими показателями выживаемости имплантатов (до 99 % на 1 год, 96 % на 5 лет) и благоприятными эстетическими результатами при строгом отборе пациентов. Данный подход позволяет сократить сроки реабилитации, уменьшить количество хирургических вмешательств и сохранить объем альвеолярного гребня [1–4].

Систематические обзоры демонстрируют, что немедленная имплантация в лунках удаленных зубов не снижает показатели выживаемости и успеха имплантатов по сравнению с интактными лунками при условии соблюдения строгого хирургического протокола [5, 6]. Применение соединительнотканного трансплантата при непосредственной имплантации способствует стабильности мягких тканей и снижает риск развития рецессии в области установленных имплантатов. Метаанализ рандомизированных контролируемых исследований показал, что риск развития рецессии ≥ 1 мм снижается в 12 раз при использовании соединительнотканного трансплантата.

Цель — представить клинический случай непосредственной имплантации в области разрушенных центральных резцов верхней челюсти (1.1 и 2.1) и одновременной аугментации мягких тканей соединительнотканым трансплантатом.

Описание случая

Пациентка П., 55 лет, обратилась в клинику с жалобами на нарушение целостности коронок 1.1, 2.1 зубов. На компьютерной томограмме обнаружен очаг воспаления в периапикальных тканях 1.1, 2.1 зубов округлой

формы с четкими границами. Из анамнеза: ВИЧ, гепатит, сифилис отрицает. Аллергией не страдает.

При внутриротовом осмотре выявлено: зубы 1.1, 2.1 ранее леченые по поводу периодонтита, разрушение коронковой части 1.1, 2.1 зубов более 50 % (рис. 1), слизистая оболочка рта бледно-розового цвета, десна в области 1.1, 2.1 гиперемирована и отечна.

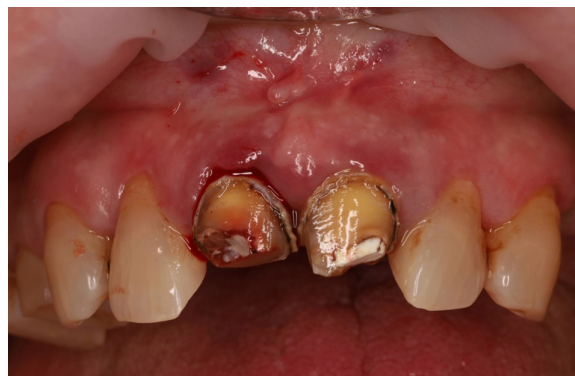

Рис. 1. Разрушение коронковой части 1.1, 2.1 зубов более 50 %
Fig. 1. Destruction of the crown part of teeth 1.1, 2.1 more than 50 %

Корни 1.1, 2.1 зубов на КТ с периапикальными изменениями. Киста в области верхушки корня 2.1; 1.1, подвижность 3 степени (рис. 2).

На основании клинического обследования поставлен диагноз: хронический апикальный периодонтит зубов 1.1 и 2.1. После консультации врача стоматолога-терапевта и врача стоматолога-ортопеда, зубы не подлежат консервативному лечению. Показания: удаление зубов 1.1 и 2.1 с непосредственной имплантацией.

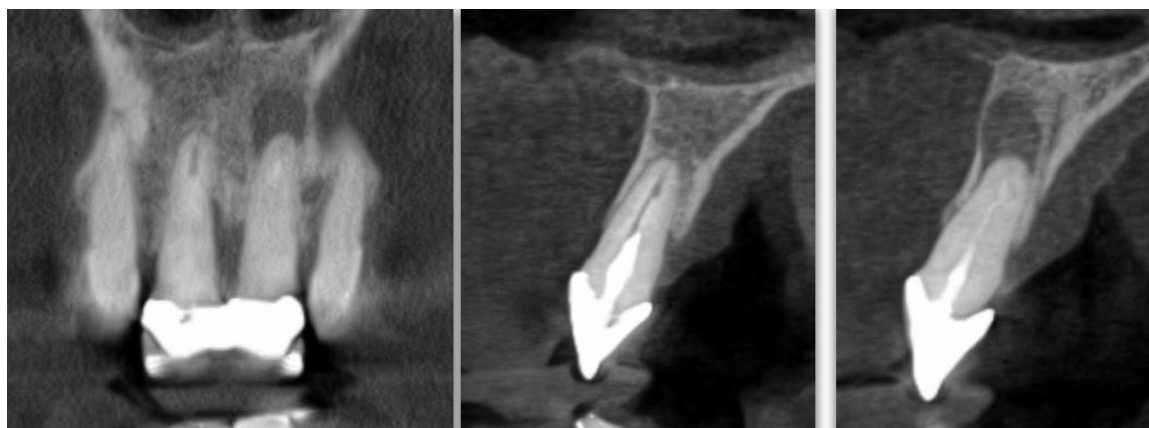


Рис. 2. КТ 1.1, 2.1 зубов до удаления
Fig. 2. CT scan of teeth 1.1, 2.1 before removal

Этап 1: Удаление корней 1.1 и 2.1 зубов и установка имплантатов

Проведена инфильтрационная анестезия Sol. Articaini hydrochloridi 4 % + Sol. Adrenalini 1:100,000 (Ultracain DS) — 1,7 мл × 2. Выполнено атравматичное удаление зубов 1.1 и 2.1 с использованием бормашины для сепарации корней, элеватора и щипцов. Проведен тщательный кюретаж лунок и гемостаз (рис. 3).

Сформировано ложе под дентальные имплантаты, согласно протоколу использованной имплантационной системы. Установлены дентальные имплантаты системы Neodent размером 3,75 × 11,5 мм в области зубов 1.1 и 2.1. (рис. 4, 5).

Этап 2: Забор и установка соединительнотканного трансплантата

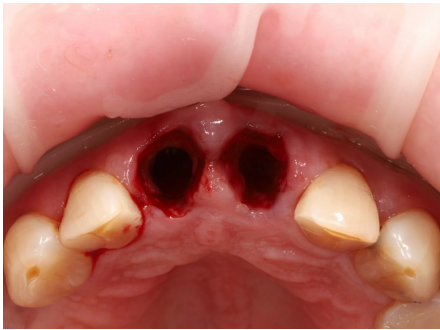

Рис. 3. Атрауматичное
удаление зубов 1.1 и 2.1

Fig. 3. Atraumatic extraction of teeth 1.1 and 2.1

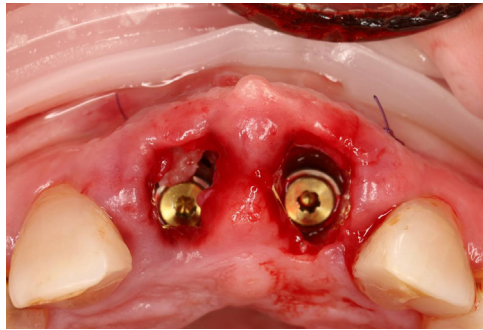


Рис. 4. Установлены имплантаты

Fig. 4. Implants installed

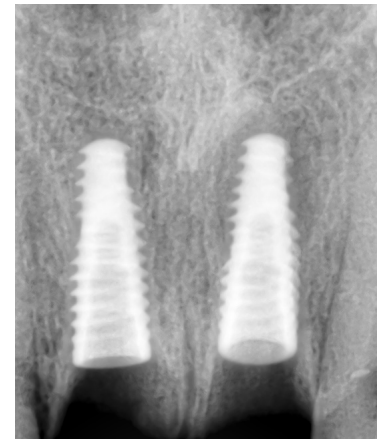

Рис. 5. Рентгенография
установленных имплантатов

Fig. 5. Radiography of installed implants

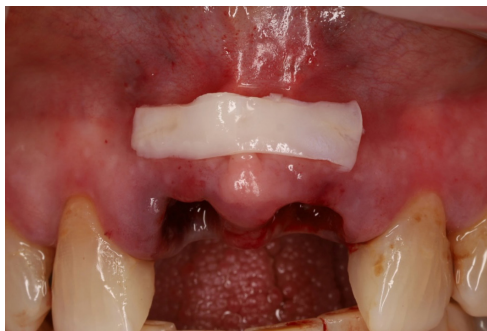

Рис. 6. Свободный соединительнотканый
ауто трансплантат

Fig. 6. Free connective tissue autograft

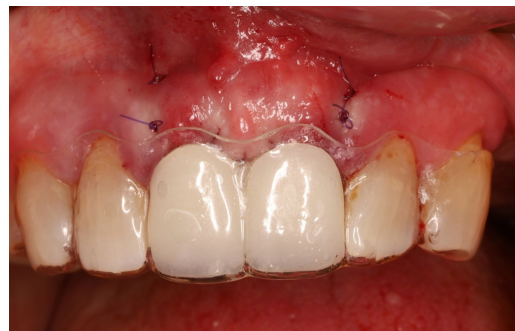

Рис. 7. Каппа с искусственными зубами

Fig. 7. Kappa with artificial teeth

Под местной инфильтрационной анестезией Sol. Ultracaini 1,7 мл × 2 при помощи скальпеля с твердого неба в проекции зубов 1.5–1.7 взят свободный соединительнотканый ауто трансплантат размером 10 мм. Скальпелем 15с трансплантат дезэпителизирован. В область твердого неба уложена гемостатическая губка. Рана на небе ушита Гликолон 5/0.

Свободный соединительнотканый ауто трансплантат тоннельно расположен на реципиентное ложе и фиксирован по периметру к надкостнице в области зубов 1.1 и 2.1 при помощи шовного материала Гликолон 6/0 (рис. 6).

Этап 3: Изготовление каппы для закрытия дефекта в эстетической зоне (рис. 7).

Результаты

На контрольной ортопантомограмме, выполненной через 2 недели после операции, имплантаты находятся в правильном положении. Через 4 месяца перед протезированием, мягкие ткани вокруг имплантатов в удовлетворительном состоянии, имели достаточный объем и толщину; имплантаты продемонстрировали стабильность при нагрузке 35 Н×см. Полученные результаты позволили приступить к ортопедическому этапу лечения (рис. 8, 9).

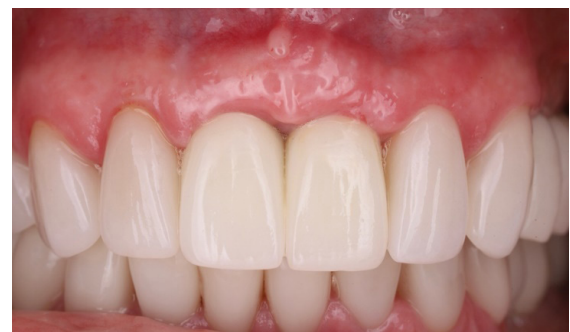

Рис. 8. Ортопедическая конструкция

Fig. 8. Orthopedic design

Обсуждение

Данный клинический случай демонстрирует применение непосредственной имплантации в постэкстракционные лунки с глубокими поддесневыми дефектами в эстетической зоне верхней челюсти. Выбор данного протокола лечения основан на современных научных данных. Согласно систематическому обзору литературных данных, непосредственная имплантация в постэкстракционные лунки демонстрирует показатели выживаемости 98–99 %, что сопоставимо с имплан-

тацией в интактные лунки. Ключевыми факторами успеха являются тщательная санация лунки, кюретаж и дебридмент. Правильное позиционирование имплантатов в эстетической зоне должно учитывать не только анатомию костной ткани, но и индивидуальные особенности морфологии зубных дуг и ангуляции резцов.

Результат показал, что использование соединительнотканного трансплантата способствует стабильности мягких тканей в области средней трети вестибулярной поверхности, уменьшая рецессию на 0,41 мм по сравнению с немедленной имплантацией без аугментации мягких тканей.

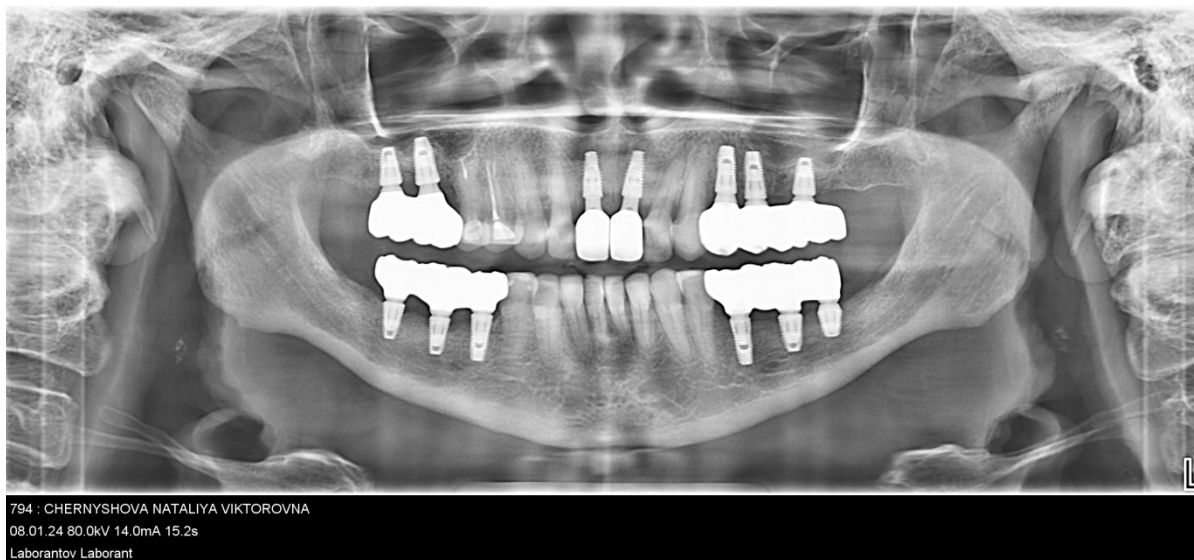


Рис. 9. Ортопантомограмма через 4 месяца

Fig. 9. Orthopantomogram after 4 months

Успех непосредственной имплантации определяется правильным формированием профиля мягких тканей десны, что особенно актуально при использовании мультиионит-абатментов. Долгосрочные исследования подтверждают, что соединительнотканый трансплантат при немедленной имплантации в области центральных резцов верхней челюсти обеспечивает значительно лучшие эстетические результаты по сравнению с имплантацией без аугментации мягких тканей. Атравматичное удаление зубов с использованием бормашины для сепарации корней является важным элементом протокола, позволяющим сохранить целостность вестибулярной костной стенки. Сохранение вестибулярной костной стенки критически важно для долгосрочной стабильности мягких и твердых тканей и оптимальных эстети-

ческих результатов. Выбор имплантата системы Neodent размером $3,75 \times 11,5$ мм соответствует современным рекомендациям по позиционированию имплантатов в эстетической зоне, обеспечивая адекватное расстояние от вестибулярной костной стенки (минимум 2 мм) и оптимальную первичную стабильность.

Заключение

Клинический случай демонстрирует, что непосредственная имплантация в лунках верхней челюсти является предсказуемым методом лечения при соблюдении строгого хирургического протокола. Применение соединительнотканного трансплантата способствует стабильности мягких тканей и оптимизации эстетических результатов и профилактике дальнейших рецессий в области имплантатов 1.1, 2.1.

Литература/References

1. Агашина М. А., Балахничев Д. Н., Фищев С. Б., Лепилин А. В., Дмитриенко С. В. Особенности параметров зубных дуг в двух плоскостях с учетом диагональных параметров. Стоматология детского возраста и профилактика. 2016;15(4):61–63. [Agashina M. A., Balakhnichev D. N., Fischev S. B., Lepilin A. V., Dmitrienko S. V. Features parameters of the dental arches in two planes with a given diagonal size Pediatric dentistry and dental prophylaxis. 2016;15(4):61–63. (In Russ)]. <https://www.elibrary.ru/item.asp?id=27511472>
2. Кондратьюк А. А., Фищев С. Б., Фомин И. В., Субботин Р. С., Лепилин А. В. Особенности торка медиальных резцов у людей с различными типами зубных дуг, по результатам анализа конусно-лучевых компьютерных томограмм. Стоматология детского возраста и профилактика. 2019;19(1):40–45. [Kondratyuk A. A., Fischev S. B., Fomin I. V., Subbotin R. S., Lepilin A. V. Specially tore medial incisors in people with different types of dental arches according to the analysis of cone-beam computed tomograms. Pediatric dentistry and dental prophylaxis. 2019;19(1):40–45. (In Russ)]. <https://doi.org/10.33925/1683-3031-2019-19-69-40-45>
3. Пилипов И. А., Галстян С. Г., Тимофеев Е. В. Комплексный подход к лечению и профилактике остеонекроза челюстей, индуцированного бисфосфонатами. Juvenis Scientia. 2025;11(2):33–44. [Pilipov I. A., Galstyan S. G., Timofeev E. V. Comprehensive Approach to the Treatment and Prevention of Bisphosphonate-Induced Osteonecrosis of the Jaw. Juvenis Scientia. 2025;11(2):33–44. (In Russ)]. https://doi.org/10.32415/jscientia_2025_11_2_33-44
4. Chiapasco M., Abati S., Romeo E., Vogel G. Clinical outcome of autogenous bone blocks or guided bone regeneration with e-PTFE membranes for the reconstruction of narrow edentulous ridges. Clinical oral implants research. 1999;10(4):278–288. <https://doi.org/10.1034/j.1600-0501.1999.100404.x>
5. Gultekin B. A., Cansiz E., Borahan M. O. Clinical and 3-Dimensional Radiographic Evaluation of Autogenous Iliac Bone Grafting vs Guided Bone Regeneration in Atrophic Maxillae. Journal of oral and maxillofacial surgery. 2017;75(4):709–722. <https://doi.org/10.1016/j.joms.2016.11.019>
6. Heriasti M. D., Yunial M. A., Mahendra T. A., Julia V., Sulistyani L. D., Utomo Y. A. Autogenous Block Graft with Simultaneous Implant Placement in the Aesthetic Zone: A Case Report. European Journal of General Dentistry. 2025;14(3):368–374. <https://doi.org/10.1055/s-0044-1800842>