

DOI: 10.24411/2077-7566-2018-100013

УДК: 616-035

КОМПЛЕКСНЫЙ ПОДХОД К ЛЕЧЕНИЮ НЕЙРОМУСКУЛЯРНОГО ДИСФУНКЦИОНАЛЬНОГО СИНДРОМА ВНЧС. КЛИНИЧЕСКОЕ НАБЛЮДЕНИЕ

Петрикас И. В.¹, Курочкин А. П.¹, Трапезников Д. В.¹, Ишханова А. В.², Файзулова Э. Б.²

¹ ГБОУ ВПО «Тверской государственный медицинский университет» Минздрава России, г. Тверь, Россия

² ООО «Эстетика», г. Тверь, Россия

Аннотация

Предмет. Нарушение положения тела в пространстве и связанные с ним проблемы общего здоровья были упомянуты еще в 1902 г. Многие современные авторы подтверждают, что нормализация осанки ведет к миодинамическому равновесию мышц челюстно-лицевой области и нормализации окклюзии. В литературе также указаны единичные случаи сопровождения ортопедического лечения остеопатической подготовкой у пациентов с дисфункцией височно-нижнечелюстного сустава (ВНЧС).

Актуальность данного исследования обусловлена недостаточным пониманием взаимосвязи автоматического регулирования положения тела в пространстве и окклюзионных нарушений у пациентов с ВНЧС.

Цель работы — объективно подтвердить данную взаимосвязь Т-скан (компьютерной системой для клинической диагностики и анализа окклюзионных контактов, разработанной фирмой Tekscan (Boston, 1987)).

Методология. Проведено клиническое наблюдение пациента до и после лечения с использованием клинических и современных параклинических методов обследования. Поставлен диагноз, запланировано лечение, которое включало ортопедическую коррекцию окклюзионных контактов и положения челюсти с помощью каппы на верхнюю челюсть в артикуляторе, остеопатическое сопровождение с балансировкой позы, избирательное шлифование. Для подтверждения объективности изменений в челюстно-лицевой области измерение Т-скан сопровождало каждый этап лечения (до вмешательства, через 10 месяцев после вмешательства, через 18 месяцев после обращения пациента к врачу).

В результате комплексного подхода к лечению нейромускулярного дисфункционального синдрома ВНЧС коррекция окклюзионных взаимоотношений в виде избирательного шлифования (при начальном планировании) была отменена.

Выводы. При лечении пациентов с нейромускулярным дисфункциональным синдромом ВНЧС необходим комплексный подход с остеопатическим сопровождением.

Ключевые слова: нейромускулярный дисфункциональный синдром ВНЧС, постуральный дисбаланс, остеопатия, избирательное шлифование

Авторы заявляют об отсутствии конфликта интересов.

The authors declare no conflict of interest.

Адрес для переписки:

Инга Владимировна Петрикас

к. м. н., доцент кафедры ортопедической стоматологии, Тверской государственной медицинской академии, г. Тверь, Россия
petrikas@inbox.ru
170026, г. Тверь, ул. Горького, 19-25
Тел. +7 (905) 6011380

Correspondence address:

Inga V. Petrikas

Cand. Sci. (Med.), Associate professor of the Department of orthopedic dentistry of the Tver State Medical University, Tver, Russia
petrikas@inbox.ru
170026, Gor'kogo, 19-25, Tver, Russia
+7 (905) 6011380

Образец цитирования:

Петрикас И. В., Курочкин А. П., Трапезников Д. В., Ишханова А. В., Файзулова Э. Б.
КОМПЛЕКСНЫЙ ПОДХОД К ЛЕЧЕНИЮ НЕЙРОМУСКУЛЯРНОГО ДИСФУНКЦИОНАЛЬНОГО СИНДРОМА ВНЧС. КЛИНИЧЕСКОЕ НАБЛЮДЕНИЕ
Проблемы стоматологии, 2018, т. 14, № 1, стр. 66-70
© Петрикас И. В. и др. 2018
DOI: 10.24411/2077-7566-2018-100013

For citation:

Petrikas I. V., Kurochkin A. P., Trapeznikov D. V., Ischanova A. V., Fayzulova E. B.
A COMPREHENSIVE APPROACH TO TREATMENT OF NEUROMUSCULAR DYSFUNCTIONAL SYNDROME OF THE TEMPORAL MANDIBULAR JOINT (TMJ). CLINICAL OBSERVATION
Actual problems in dentistry, 2018. Vol. 14, № 1, pp. 66-70
© Petrikas I. V. and oth. 2018
DOI: 10.24411/2077-7566-2018-100013

A COMPREHENSIVE APPROACH TO TREATMENT OF NEUROMUSCULAR DYSFUNCTIONAL SYNDROME OF THE TEMPORAL MANDIBULAR JOINT (TMJ). CLINICAL OBSERVATION

Petrikas I. V.¹, Kurochkin A. P.¹, Trapeznikov D. V.¹, Ischanova A. V.², Fayzulova E. B.²

¹ Tver State Medical University, Tver, Russia

² Dental clinic «Estetic», Tver, Russia

Abstract

Background. Body malposition and somatic problems were earlier mentioned in 1902. Contemporary authors confirm that normalization of posture leads to miodinamic balance of maxillofacial muscles and normalization of occlusion.

The strong **relevance** for the present research is better understanding of the interrelation of the body posture self-control and occlusal violations in patients with temporal mandibular joint (TMJ) malfunction.

Objectives. The aim of the study was to confirm the referred interrelation with the T-SCAN computer-assisted diagnostics of occlusal relationships.

Methods. Clinical observation of the patient before and after treatment, using clinical and modern paraclinical methods of examination. The diagnosis was made. The treatment is planned, which includes: prosthodontic correction of occlusal contacts and jaw position with the help of a mouthpiece to the upper jaw in the articulator, osteopathic accompaniment with balancing postures, selective polishing. Measurement of T-scan accompanied each stage of treatment (before intervention, 10 months after the intervention, 18 months after the patient initial treatment) to confirm the objectivity of changes in the maxillofacial area.

Results. The result of the comprehensive approach to treatment of neuromuscular dysfunctional syndrome of temporal mandibular joint (TMJ) was the cessation of selective abrading as the method of occlusal contacts correction.

Conclusions. It was concluded that in treatment of patients with neuromuscular dysfunctional syndrome a comprehensive approach with osteopathic pretreatment and osteopathic support is advisable.

Keywords: *neuromuscular dysfunctional TMJ syndrome, postural imbalance, osteopathy, selective grinding*

Введение

Нарушение положения тела в пространстве и связанные с ним проблемы общего здоровья были упомянуты еще в 1902 г. Р. Робин. Взаимосвязь осанки и окклюзии подтверждают многие современные авторы [1, 3—5, 7, 8, 10—12].

Пациенты с заболеванием ВНЧС в 100% случаях нуждаются в балансировке мышечного равновесия всего тела [3, 5, 7, 11]. Исследованиями подтверждено, что оптимизация осанки ведет к миодинамическому равновесию мышц челюстно-лицевой области, нормализации окклюзии [2, 4, 10—12].

Объективизация достоверных результатов влияния пострального равновесия на окклюзию осуществляется системой Т-скан [1, 4, 6, 7, 9].

Тем не менее в литературе указаны единичные случаи сопровождения ортопедического лечения остеопатической подготовкой у пациентов с дисфункцией ВНЧС.

В нашем клиническом наблюдении представлен случай взаимосвязи автоматического регулирования положения тела в пространстве (постуральный баланс) и окклюзионных нарушений у пациентки с дисфункцией ВНЧС.

Цель работы — объективно подтвердить взаимосвязь осанки и окклюзионных взаимоотношений компьютерной системой для клинической диагностики и анализа окклюзионных контактов Т-скан.

Материалы и методы исследования

Пациентка С. 26 лет обратилась в клинику ортопедической стоматологии г. Твери с жалобами на огра-

ничение открывания рта, которое возникло 2 года назад. Ранее она наблюдала хруст и щелчки в области левого ВНЧС на протяжении 4 лет. В настоящее время появились боли в области обоих суставов: ноющие, постоянные, с иррадиацией в височную область, усиливающиеся при жевании.

Из анамнеза выявлено травматическое удаление зубов 1.8, 2.8, 3.8, 4.8 по рекомендации хирурга-стоматолога после неоднократного перекаранарита в результате неправильно расположенных их зачатков и невозможности прорезывания, которое было 4 года назад. С ним пациентка связывает появление щелчков в левом ВНЧС.

Объективно.

Исследование ВНЧС.

Внутриуставные шумы (толчок) мы наблюдали при дорзальной и латеральной аускультации ВНЧС в обоих суставах. Ограничение открывания рта на уровне 28 мм. Смещение нижней челюсти при открывании рта влево (дефлексия).

Обследование капсулы и связочного аппарата ВНЧС выявило воспаление в области правого и левого ВНЧС. Умеренный характер боли мы обнаружили в правом ВНЧС — в верхнем секторе; в левом ВНЧС — в верхнем, медиальном и задневерхнелатеральном секторах. Сильные боли в правом ВНЧС — в заднем и нижнем секторах; в левом ВНЧС — в нижнем.

Пальпация и изометрия мышц выявили боли в правом и левом ВНЧС. Справа умеренные боли мы наблюдали в m. masseter superficialis, m. temporalis anterior, m. trapezius, m. pterygoideus lateralis, сильные боли справа были в m. digastricus (venter posterior), m. pterygoideus medialis,

слева умеренные боли — в *m. masseter superficialis*, *m. temporalis anterior*, *m. trapezius*, *m. sternocleidomastoideus*, сильные — в *m. pterygoideus medialis*.

Обследование полости рта.

Слизистая оболочка бледно-розового цвета. Прикус ортогнатический. Клыковое ведение боковой окклюзии. На зубах 1.6, 3.6, 4.6 — пломбы из композиционного материала, восстанавливающие анатомическую форму зубов с хорошим краевым прилеганием. На зубе 2.6 — металлокерамическая коронка удовлетворительного качества.

Исследование осанки (проведено остеопатом).

При остеопатическом обследовании применялась методика GOE (*general osteopathic examination* — общее остеопатическое обследование): визуальный остеопатический осмотр, пальпация, оценка активных движений позвоночника и крупных суставов, оценка пассивных движений позвоночника и крупных суставов, специфические тесты (медицинские, неврологические, ортопедические), исследование отдельных зон регионов.

Обследование показало нарушение постурального контроля во всех трех плоскостях.

Дополнительные методы исследования

Панорамная рентгенография. На ней выявлены разные формы суставных головок правого и левого

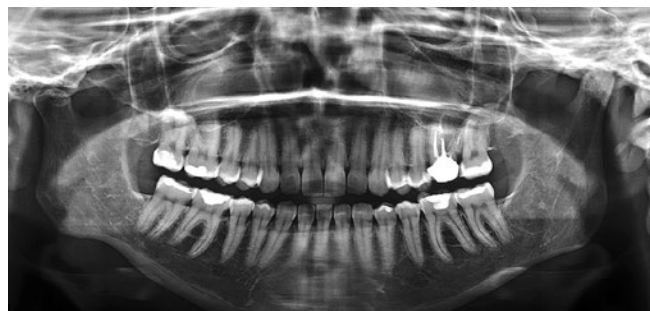

Рис. 1. Ортопантомограмма пациентки до лечения.

Fig. 1. OPG of patient before treatment.

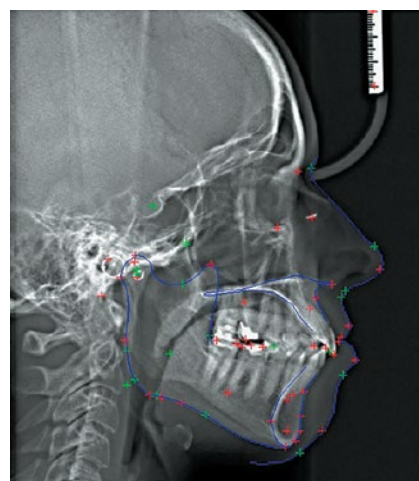


Рис. 2. ТЕР пациентки до лечения.

Fig. 2. Teleroentgenogram of patient before treatment.

ВНЧС, разные длины ветвей нижней челюсти справа и слева, неодновременный выезд головок нижней челюсти при открывании рта (правая совершает выезд быстрее левой).

МРТ (магниторезонансная томография).

На магниторезонансных томограммах по T1 и T2 в косой и сагиттальных проекциях с жироподавлением форма, структура и размеры суставного бугорка и суставной головки слева не изменены. Кортикальный слой не изменен. Суставная щель неравномерная, сужена в верхнем и заднем отделах. Суставной диск вентрализован. В положении максимально открытого рта не вправляется. В правом ВНЧС без отклонений от нормы.

ТРГ (телерентгенография, teleroentgenogram)

На снимке видна анатомическая разница в длине правой и левой ветвей нижней челюсти. Скелетный тип черепа брахицефальный. Скелетный тип нижней челюсти долихофациальный. Верхняя челюсть в черепе расположена нейтрально, с тенденцией к прогнатии, нижняя челюсть в черепе — нейтрально. Высота нижней трети в норме. Есть возможность увеличения межальвеолярной высоты с расчетом на каппу. Резцы верхней и нижней челюстей имеют увеличенный наклон. Межрезцовый угол уменьшен.

T-скан

Первый контакт возникает в резцовой группе справа. При максимальном контакте есть плотные плоскостные контакты в области резцов слева. Вектор распределения нагрузки начинается от резцовой группы, при максимальном сжатии зубов располагается вне центра.

Диагноз: болевая дисфункция ВНЧС (нейромышкулярный дисфункциональный синдром, подвывих мениска левого ВНЧС); дефекты коронок зубов; нарушение окклюзионных взаимоотношений; постуральный дисбаланс.

Планирование лечения:

- изготовление разобщающей каппы на верхнюю челюсть в центральном соотношении;
- коррекция каппы после каждого посещения остеопата;
- остеопатическое лечение;

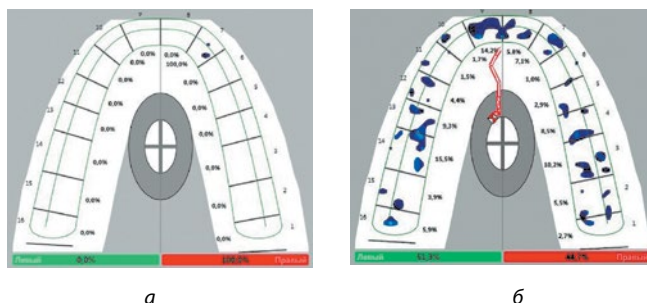


Рис. 3. Окклюзионные взаимоотношения пациентки до лечения:

а — первый контакт; б — вектор нагрузки, максимальный контакт.

Fig. 3. Occlusion contact of patient before treatment:

а — first contact; б — load vector, maximum contact.

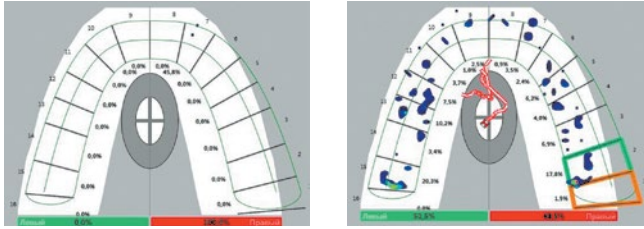


Рис. 4. Оклюзионные взаимоотношения пациентки после первого этапа остеопатического лечения.

Fig. 4. Occlusion contact of patient after first part of osteopathic treatment.

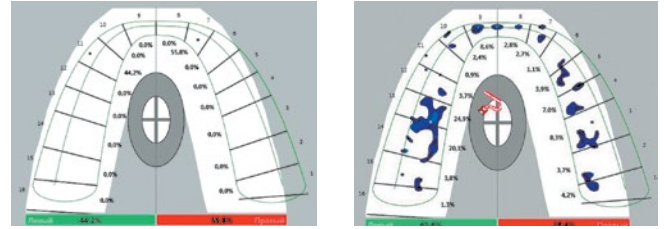


Рис. 5. Оклюзионные взаимоотношения пациентки после второго этапа остеопатического лечения.

Fig. 5. Occlusion contact of patient after second part of osteopathic treatment.

- занятия балансирующим спортом (плавание) не менее двух раз в неделю;
- щадящая диета и охранный режим до снятия болезненных ощущений;
- избирательное шлифование зубов, где по данным Т-сканирования планируется исключить плоскостные множественные контакты слева у резцовой группы, скорректировать первый контакт из одностороннего в двусторонний, изменить направление вектора суммарной нагрузки.

Результаты исследования

Пациентке для лечения была изготовлена разобщающая каппа в артикуляторе в центральном соотношении челюстей.

В течение 18 месяцев проводилось совместное лечение с остеопатом, которое включало два этапа.

1. GOT (general osteopathic treatment).

Пациентке были проведены артикуляционные техники на всех суставах с акцентом на плечевой пояс, затылочную область, шейно-грудной переход, шейный отдел позвоночника.

Исследование Т-скан после первого этапа остеопатического лечения показало следующие изменения:

- первый контакт стал точечным, но все еще односторонним;
- при максимальном сжатии зубов суперконтакты появились в области моляров справа;
- в области резцов слева контакты стали точечными;
- вектор суммарной нагрузки располагается по центру, но начинается все еще от резцовой группы.

Обследование капсулы и связочного аппарата ВНЧС через 10 месяцев после лечения при пальпации выявило умеренный характер боли только в медиальном секторе левого ВНЧС. Пальпация и изометрия мышц выявила умеренные боли в правом (m. trapezius, m. digastricus (venter posterior), m. pterygoideus medialis) и левом (m. trapezius) ВНЧС.

2. На втором этапе остеопатического лечения были проведены:

- коррекция миофасциального напряжения ВНЧС;
- декомпрессия ВНЧС;
- двусторонняя внутривисочная коррекция ВНЧС;
- МЭТ (мышечно-энергетические техники).

Исследование Т-скан после второго этапа остеопатического лечения показало следующие изменения:

- первый контакт сделался точечным и двусторонним;
- в области резцов слева образовались точечные контакты;
- вектор суммарной нагрузки располагается по центру и начинается в области премоляров;
- слева наблюдается плотный неравномерный контакт в области коронки на зубе 2.6.

После манипуляций остеопата каппа шлифовалась по полученным на копировальной бумаге отпечаткам.

Через 18 месяцев отмечено отсутствие боли в челюстно-лицевой области и открывание рта в полном объеме. Магниторезонансное исследование показало равномерную щель у левого ВНЧС. В положении максимально открытого рта вершина головки суставного бугорка располагалась чуть сзади от вершины суставного бугорка височной кости, диск — в виде прослойки между описанными структурами.

В результате исследования Т-скан получены следующие данные:

- первый контакт возникает равномерно с двух сторон в области первых премоляров. При максимальном контакте нет плоскостных контактов в области резцов слева. Вектор распределения нагрузки располагается по центру;
- в избирательном шлифовании пациентка не нуждается. Планируемые исправления окклюзионных нарушений были нивелированы. Это позволило сохранить эмаль зубов пациентки;
- металлокерамическая коронка на зуб 2.6 подлежит замене.

Выводы

Пациентам с дисфункцией ВНЧС необходим комплексный подход к лечению.

Остеопатическое лечение, направленное на оптимизацию пострурального баланса, позволяет компенсировать анатомический дисбаланс в строении костной основы нижней челюсти.

Коррекция окклюзионных нарушений может производиться по необходимости после (или совместно) остеопатического вмешательства.

Литература

1. Роль дисфункции ВНЧС и окклюзионных взаимоотношений в патогенезе соматогенного кохлеовестибулярного синдрома / А. В. Болдин, Л. Г. Агасаров, М. В. Тардов, Н. Л. Кунельская // Альманах клинической медицины. – 2016. – С. 798–808.
2. Роль окклюзионных нарушений в патогенезе головной боли напряжения / О. Г. Бугровецкая, К. С. Ким, Е. А. Бугровецкая, А. В. Диденко // Мануальная терапия. – 2012. – № 4. – С. 33–38.
3. Йонг-Кеун, Ли. Окклюзия, ВНЧС и здоровье в целом / Йонг-Кеун Ли, Хьонг-Джу Мун // Dental Tribune. – 2012. – № 6. – С. 1–2.
4. Кузнецова, Т. Е. Оценка состояния окклюзионных контактов у пациентов с дистальной окклюзией при нарушении осанки: автореферат на соискание ученой степени к. м. н. / Т. Е. Кузнецова. – Москва, 2013. – 21 с.
5. Маланы, И. В. Взаимосвязь положения тела в пространстве (постуры) и окклюзии. Пути решения проблемы / И. В. Маланы // Современная ортопедическая стоматология. – 2007. – № 7. – С. 38–40.
6. Ордзхоникидзе, Р. З. Клинический компьютерный мониторинг окклюзии зубных рядов у пациентов с керамическими реставрациями: автореферат на соискание ученой степени к. м. н. / Р. З. Ордзхоникидзе. – 2008. – 22 с.
7. Перегудов, А. Б. Влияние смещения центра давления тела человека на окклюзионный баланс зубных рядов / А. Б. Перегудов, В. В. Савельев, Е. М. Ожигов. – Available at: <http://csfd.ru/publikatsii/stabiloplatforma-svyyz-s-tskan>.
8. Осанка и окклюзия. Обзор литературы / Л. В. Поляма, В. С. Карпова, О. Г. Бугровецкая, Л. С. Персин, О. О. Ульянкина, А. А. Тыминская // Ортодонтия. – 2012. – № 4. – С. 8–13.
9. Оценка окклюзионных контактов обследуемого при помощи автоматизированной системы Т-скан / К. С. Пронина, И. Б. Родивилова, Т. Е. Кузнецова, Е. С. Огир // XXXI итоговая научная конференция молодых ученых МГМСУ. – 2012. – № 3. – С. 84–85.
10. Хорошилкина, Ф. Я. Нарушения осанки при аномалиях прикуса / Ф. Я. Хорошилкина // Ортодент-инфо. – 2000. – № 1. – С. 40–48.
11. Худоногова, Е. Я. Осанка и прикус: автореферат на соискание ученой степени к. м. н. / Е. Я. Худоногова. – Санкт-Петербург, 2006. – 22 с.
12. Остеопатические аспекты состояния опорно-двигательного аппарата у стоматологических больных / А. В. Худоногова, Е. А. Худоногова, Т. А. Лопушанская, А. Е. Червоток, И. В. Войтыцкая // Пародонтология. – 2006. – № 1. – С. 17.

Referenses

1. Boldin A. V., Agasarov L. G., Tardov M. V., Kunelskaya N. L. The role of dysfunction of the TMJ and occlusive relationships in the pathogenesis of somatogenic cochleoves-tibular syndrome. *Almanah klinicheskoy medicini = Almanac of Clinical Medicine*, 2016, pp. 798–808. (In Russ)
2. Bugrovetskaya O. G., Kim K. S., Bugrovetskaya E. A., Didenko A. V. The role of occlusive disorders in the pathogenesis of tension headache. *Manualnaya terapiya = Manual therapy*, 2012, no. 4, pp. 33–38. (In Russ)
3. Yong-Keun Lee, Hyung-Joo Moon. Occlusion, TMJ and health in general. *Dental Tribune*, 2012, no. 6, pp. 1–2.
4. Kuznetsova T. E. *Otsenka sostoyaniya okkluzionnykh kontaktov u patsientov s distalnoy okkluziey pri narushenii osanki: avtoreferat na soiskaniye uchenoy stepeni k. m. n.* Evaluation of the occlusal contact state in patients with distal occlusion in case of postural impairment: author's abstract for the scientific degree of candidate of medical sciences. Moscow, 2013.
5. Malanyi I. V. [Interrelation of the position of the body in space (postures) and occlusion. Ways to solve the problem. *Sovremennaya ortopedicheskaya stomatologiya = Modern orthopedic dentistry*, 2007, no. 7, pp. 38–40. (In Russ)
6. Ordzhonikidze R. Z. *Klinicheskiy komputerniy monitoring okkluzii zubnykh ryadov u patsientov s keramicheskimi restavratsiyami: avtoreferat na soiskaniye uchenoy stepeni k. m. n.* Clinical computer monitoring of occlusion of occlusion in patients with ceramic restorations: abstract on the scientific degree of candidate of medical sciences. 2008, 22 p. (In Russ)
7. Peregudov A. B., Savelyev V. V., Ozhigov E. M. Influence of displacement of the center of pressure of the human body on the occlusal balance of dentition. Available at <http://csfd.ru/publikatsii/stabiloplatforma-svyyz-s-tskan>.
8. Polma L. V., Karpova V. S., Bugrovetskaya O. G., Persin L. S., Ulyankina O. O., Tyuminskaya A. A. Posture and occlusion. Literature review. *Ortodontiya = Orthodontics*, 2012, no. 4, pp. 8–13. (In Russ)
9. Pronina K. S., Rodilivova I. B., Kuznetsova T. E., Ogir E. S. Evaluation of occlusal contacts of the subject with the help of an automated T-scan system. XXXI final scientific conference of young scientists of MGMSU. 2012, no. 3, pp. 84–85.
10. Khoroshilkina F. Y. Disorders of posture in bite abnormalities. *Ortodent-info = Orthodont-info*, 2000, no. 1, pp. 40–48. (In Russ)
11. Khudonogova E. Y. *Osanka i prikus: Avtoreferat na soiskaniye uchenoy stepeni k. m. n.* Posture and bite: the author's abstract on the scientific degree of candidate of medical sciences. St. Petersburg, 2006.
12. Tsimbalistov A. V., Khudonogova E. A., Lopushanskaya T. A., Chervotok A. E., Voytyatskaya I. V. Osteopathic aspects of the condition of the musculoskeletal system in dental patients. *Parodontologiya = Periodontology*, 2006, no. 1, pp. 17. (In Russ)

Авторы:

Инга Владимировна Петрикас

к. м. н., доцент кафедры ортопедической стоматологии, Тверской государственный медицинский университет, г. Тверь, Россия
petrikas@inbox.ru

Александр Петрович Курочкин

к. м. н., доцент кафедры ортопедической стоматологии, Тверской государственный медицинский университет, г. Тверь, Россия
kurochkin13@mail.ru

Дмитрий Валерьевич Трапезников

ассистент кафедры ортопедической стоматологии, Тверской государственный медицинский университет, г. Тверь, Россия
trapeznikov_76@mail.ru

Ангела Вячеславовна Ишханова

к. м. н., врач — стоматолог-терапевт, ООО «Эстетика», г. Тверь, Россия
angela632007@yandex.ru

Эттибар Бадыршаевна Файзулова

врач — стоматолог-ортопед, ООО «Эстетика», г. Тверь, Россия
e.fayzulova@inbox.ru

Authors:

Aleksandr P. Kurochkin

Cand. Sci. (Med.), Associate professor of the Department of orthopedic dentistry of the Tver State Medical University, Tver, Russia
kurochkin13@mail.ru

Dmitry V. Trapeznikov

Associate of the Department of orthopedic dentistry of the Tver State Medical University, Tver, Russia
trapeznikov_76@mail.ru

Angela V. Ischanova

Cand. Sci. (Med.), dental doctor of dental clinic «Estetic», Tver, Russia
angela632007@yandex.ru

Ettibar B. Fauzylova

Dental doctor of dental clinic «Estetic», Tver, Russia
e.fayzulova@inbox.ru

Поступила

22.02.2018 Received

Принята к печати

15.03.2018 Accepted