

DOI: 10.18481/2077-7566-2025-21-2-89-94

УДК 616.314.17-002.2-08:665.5

## ИЗУЧЕНИЕ АНТИМИКРОБНОГО И РЕГЕНЕРАТОРНОГО ПОТЕНЦИАЛА ПРИМЕНЕНИЯ ГИДРОЛАТОВ В КОМПЛЕКСНОМ ЛЕЧЕНИИ ХРОНИЧЕСКОГО ПАРОДОНТИТА (НА ПРИМЕРЕ КЛИНИЧЕСКОГО СЛУЧАЯ)

Рыжова И. П.<sup>1</sup>, Погосян Н. М.<sup>2</sup>, Резникова К. В.<sup>2</sup>, Чикарева Е. К.<sup>2</sup>, Максимова В. М.<sup>2</sup>

<sup>1</sup> НИИ Белгородский государственный университет, г. Белгород, Россия

<sup>2</sup> Стоматологическая клиника «Спасибоклиник» г. Москва, Россия

### Аннотация

**Цель исследования.** Изучить и оценить регенераторный потенциал гидролатов в составе комплексной терапии хронического пародонтита, на примере клинического случая ортопедической реабилитации с применением коронки с индивидуализированным поддесневым профилем.

**Материалы и методы.** В исследовании представлена клиническая ситуация у пациента с трещиной корня и хроническим пародонтитом. На примере этого клинического случая, было изучено комплексное влияние консервативной подготовки тканей пародонта, местное воздействие гидролатов на регенераторный потенциал тканей и ортопедическое лечение искусственной коронкой с анатомически адаптированным краевым профилем. У пациента была проведена консервативная подготовка тканей пародонта и сохранение опорных тканей зуба с трещиной корня. Для ортопедической подготовки твердых тканей первоначально проводилась гингивопластика мягких тканей с изменением зубодесневого прикрепления, изготовление индивидуализированной ортопедической конструкции и локальное применение гидролата лавра. Выполнен микробиологический анализ чувствительности патогенной микрофлоры методом диффузии в агаре, а также газохроматографическое исследование состава гидролата.

**Результаты.** Полученные результаты продемонстрировали восстановление зубодесневого прикрепления, снижение воспалительных проявлений и улучшение субъективного состояния. Микробиологический анализ подтвердил антимикробную активность гидролата в отношении бактерий и грибков, включая анаэробные формы. Химический анализ выявил высокое содержание биологически активных веществ, обеспечивающих эффективность и безопасность фитотерапевтического воздействия.

Клиническая и рентгенологическая оценка состояния зубодесневого комплекса, после фиксации ортопедической коронки с анатомически адаптированным краевым профилем, продемонстрировала возможность сохранения зубов с трещиной корня и полную адаптацию мягких тканей, прилегающих к коронке. Комплексная терапия заболеваний пародонта с применением гидролатотерапии является перспективным направлением современной малоинвазивной стоматологии и требует дальнейшего научного развития.

**Ключевые слова:** хронический пародонтит, фитотерапия, гидролаты, нехирургическое лечение, гингивопластика

Авторы заявили об отсутствии конфликта интересов.

**Благодарность.** Выражаем глубокую признательность д.м.н., проф. И. Ю. Лебедеко, к.х.н. С. В. Горяинову и И. К. Габриелян за помощь и содействие в проведении данных исследований, а также начальнику НИИЛ Н. И. Обернихиной за содействие в организации микробиологических исследований.

**Ирина Петровна РЫЖОВА** ORCID ID 0000-0002-1632-2149

д.м.н., профессор кафедры ортопедической стоматологии, НИИ Белгородский государственный университет, г. Белгород, Россия

+7 (915) 5769698

ostom-kursk@rambler.ru

**Нателла Мкртчевна ПОГОСЯН** ORCID ID 0000-0003-2421-6976

к.м.н., врач стоматолог стоматологической клиники «Спасибоклиник» г. Москва, Россия

+7 (912) 6127372

donatellka06@gmail.com

**Ксения Викторовна РЕЗНИКОВА** ORCID ID 0009-0006-6196-6628

Врач-стоматолог стоматологической клиники «Спасибоклиник» г. Москва, Россия

+7 (963) 6401697

ksureznik@gmail.com

**Елизавета Кирилловна ЧИКАРЕВА** ORCID ID 0000-0003-4014-5880

Аспирант НИИ Белгородский государственный университет, г. Белгород, Россия

+7 (919) 4317017

Lizachikareva280@gmail.com

**Валерия Михайловна МАКСИМОВА** ORCID ID 0000-0001-7788-0809

Аспирант НИИ Белгородский государственный университет, г. Белгород, Россия

+7 (920) 5630503

lermaksimova@mail.ru

**Адрес для переписки: Нателла Мкртчевна ПОГОСЯН**

620063, г. Екатеринбург, ул. Степана Разина д. 54, кв. 70

+7 (912) 6127372

donatellka06@gmail.com

**Образец цитирования:**

Рыжова И. П., Погосян Н. М., Резникова К. В., Чикарева Е. К., Максимова В. М.

ИЗУЧЕНИЕ АНТИМИКРОБНОГО И РЕГЕНЕРАТОРНОГО ПОТЕНЦИАЛА ПРИМЕНЕНИЯ ГИДРОЛАТОВ В КОМПЛЕКСНОМ ЛЕЧЕНИИ ХРОНИЧЕСКОГО ПАРОДОНТИТА (НА ПРИМЕРЕ КЛИНИЧЕСКОГО СЛУЧАЯ). Проблемы стоматологии. 2025; 2: 89-94.

© Рыжова И. П. и др., 2025

DOI: 10.18481/2077-7566-2025-21-2-89-94

Поступила 20.06.2025. Принята к печати 15.07.2025

DOI: 10.18481/2077-7566-2025-21-2-89-94

## STUDY OF THE ANTIMICROBIAL AND REGENERATIVE POTENTIAL OF HYDROLATS IN THE COMPREHENSIVE TREATMENT OF CHRONIC PERIODONTITIS (A CLINICAL CASE REPORT)

Ryzhova I.P.<sup>1</sup>, Pogosyan N.M.<sup>2</sup>, Reznikova K.V.<sup>2</sup>, Chikareva E.K.<sup>2</sup>, Maksimova V.M.<sup>2</sup>

<sup>1</sup> Research Institute Belgorod State University, Belgorod, Russia

<sup>2</sup> Dental clinic "Spasiboclinik", Moscow, Russia

### Abstract

**Objective.** To investigate the antimicrobial and regenerative potential of hydrolats as part of comprehensive therapy for chronic periodontitis, demonstrated through a clinical case of prosthetic rehabilitation using a crown with an individualized subgingival profile.

**Materials and Methods.** The study presents a clinical case of a patient with a root fracture and chronic periodontitis. This case was used to examine the combined effects of conservative periodontal tissue preparation and local application of hydrolats on the regenerative potential of tissues and prosthetic treatment with anatomically adapted marginal profile crown. The patient underwent conservative periodontal tissue preparation and preservation of the supporting tissues of the tooth with a root fracture. For prosthetic preparation of the hard tissues, initial gingivoplasty was performed with alteration of the dentogingival attachment, fabrication of an individualized prosthetic construction, and local application of bay laurel hydrolat. Microbiological analysis of the sensitivity of pathogenic microflora was performed using the agar diffusion method, along with gas chromatographic analysis of the hydrolat composition.

**Results.** The results demonstrated restoration of the dentogingival attachment, reduction of inflammatory manifestations, and improvement in the patient's subjective condition. Microbiological analysis confirmed the antimicrobial activity of the hydrolat against bacteria and fungi, including anaerobic forms. Chemical analysis revealed a high content of biologically active substances, ensuring the efficacy and safety of phytotherapeutic intervention. Clinical and radiographic assessment of the condition of the dentogingival complex after fixation of the prosthetic crown with anatomically adapted marginal profile demonstrated the possibility of the tooth preserving with a root fracture and complete adaptation of the soft tissues adaptation to the crown. Comprehensive periodontal therapy using hydrolat therapy is a promising direction in modern minimally invasive dentistry and requires further scientific development.

**Keywords:** chronic periodontitis, phytotherapy, non-surgical treatment, hydrolats, gingivoplastic

The authors declare no conflict of interest.

**Gratitude.** We would like to express our deep gratitude to Doctor of Medicine, Professor I.Y. Lebedenko, Candidate of Chemical Sciences S.V. Goryainov and I.K. Gabrielyan for their help and assistance in conducting these studies, as well as to the head of the Scientific Research Institute N.I. Obernikhina for assistance in organizing microbiological research.

**Irina P. RYZHOVA** ORCID ID 0000-0002-1632-2149

Grand PhD in Medical Sciences, Professor of the Department of Orthopedic Dentistry, Research Institute Belgorod State University, Belgorod, Russia

+7 (915) 5769698

ostom-kursk@rambler.ru

**Natella M. POGOSYAN** ORCID ID 0000-0003-2421-6976

PhD in Medical Sciences, Dentist, Spasiboclinik Dental Clinic, Moscow, Russia

+7 (912) 6127372

donatellka06@gmail.com

**Ksenia V. REZNIKOVA** ORCID ID 0009-0006-6196-6628

Dentist, Spasiboclinik Dental Clinic, Moscow, Russia

+7 (963) 6401697

ksureznik@gmail.com

**Elizaveta K. CHIKAREVA** ORCID ID 0000-0003-4014-5880

Postgraduate Student, Belgorod State University, Belgorod, Russia

+7 (919) 4317017

Lizachikareva280@gmail.com

**Valeria M. MAKSIMOVA** ORCID ID 0000-0001-7788-0809

Postgraduate student, Research Institute Belgorod State University, Belgorod, Russia

+7 (920) 5630503

lermaksimova@mail.ru

**Correspondence address: Natella M. POGOSYAN**

54 Stepana Razina st. ,ap. 70, Ekaterinburg, 620063, Russia

+7 (912) 6127372

donatellka06@gmail.com

**For citation:**

Ryzhova I.P., Pogosyan N.M., Reznikova K.V., Chikareva E.K., Maksimova V.M.

STUDY OF THE ANTIMICROBIAL AND REGENERATIVE POTENTIAL OF HYDROLATS IN THE COMPREHENSIVE TREATMENT OF CHRONIC PERIODONTITIS (A CLINICAL CASE REPORT). *Actual problems in dentistry*. 2025; 2: 89-94. (In Russ.)

© Ryzhova I.P. et al., 2025

DOI: 10.18481/2077-7566-2025-21-2-89-94

Received 20.06.2025. Accepted 15.07.2025

## Введение

**Актуальность.** Заболевания тканей пародонта входят в число самых распространенных хронических воспалительных заболеваний человека. По данным ВОЗ, к 60 годам более 70% населения имеют признаки воспаления пародонта, а тяжелые формы генерализованного пародонтита наблюдаются у 30–40% взрослых [1, 2]. Сложность клинического ведения таких пациентов обусловлена не только устойчивостью микробных биопленок, но и нарушением регенераторных механизмов, особенно в условиях возрастных и системных изменений.

Стандартная терапия пародонтита включает профессиональную гигиену, антисептическую и противовоспалительную обработку, при этом часто сопровождается рецидивами, побочными эффектами от химических антисептиков, к примеру, хлоргексидина, и ограниченной способностью тканей к восстановлению [3, 6]. Возникает потребность в дополнительных, мягких и биосовместимых методах воздействия.

Фитотерапевтические средства, особенно гидролаты, водные дистилляты лекарственных растений, демонстрируют выраженные антисептические, противовоспалительные и регенеративные свойства [5]. В отличие от синтетических антисептиков, которые могут вызывать сухость, раздражение и нарушение микробного баланса полости рта, гидролаты обладают выраженными антисептическими свойствами при значительно более мягком воздействии на ткани [11]. Их природный состав и физиологическая концентрация активных компонентов позволяют использовать гидролаты длительно и безопасно, что повышает комплаентность пациентов при хронических воспалительных заболеваниях пародонта. Благодаря своей природной структуре и физиологической концентрации водорастворимых БАВ, включая эфирные масла, гидролаты практически не вызывают побочных эффекты, не раздражают слизистую и могут применяться длительно, включая применение в полости рта [4, 7].

Применение гидролатов в составе комплексной терапии пациентов с пародонтитом, особенно на этапе ортопедической подготовки и реабилитации, позволяет улучшить состояние тканей, снизить микробную нагрузку и создать условия для физиологичного прикрепления [12, 13]. Это особенно важно при использовании индивидуализированных ортопедических конструкций, где биосовместимость с пародонтальными тканями определяет долгосрочный успех лечения.

Таким образом, исследование антимикробных и регенераторных свойств гидролатов, как компонента клинической практики, является актуальной задачей современной малоинвазивной стоматологии, направленной не только на устранение воспаления, но и на восстановление природного баланса в тканях.

## Цель данного исследования

Изучить и оценить регенераторный потенциал гидролатов в составе комплексной терапии хрониче-

ского пародонтита, на примере клинического случая ортопедической реабилитации с применением коронки с индивидуализированным поддесневым профилем.

## Материалы и методы исследования

Клиническое лечение и наблюдение проводилось на базе стоматологической клиники «Спасибоклиник», г. Москва.

Лабораторные исследования включали изучение химического профиля методом хромато-масс-спектрометрии и микробиологической эффективности гидролата лавра.

**Газовая хромато-масс-спектрометрия.** На базе лаборатории спектральных методов исследования (РУДН, Москва) был проведен анализ химического профиля гидролатов методом газовой хромато-масс-спектрометрии (ГХ-МС) на приборе Shimadzu GC-MS QP2020 (Япония) с капиллярной колонкой HP-5MS (30 м × 0,25 мм, 0,25 мкм, Agilent Technologies). Газ-носитель — гелий, скорость потока — 1,5 мл/мин, температура испарителя — 280°C, температура источника ионов — 200°C, температура интерфейса — 280°C. Анализ проводился в режиме splitless, объем инъекции 0,1 мкл.

Режим термостатирования: начальная температура 40°C (1 мин), затем подъем со скоростью 15°C/мин до 300°C с выдержкой 12 мин, общее время анализа — 30,3 минуты. Пробоподготовка включала добавление 20 мкл изопулегола как внутреннего стандарта, соли NaCl и экстракцию эквимольной смесью гексан: диэтиловый эфир с последующим анализом верхней фазы.

**Микробиологическая эффективность** гидролата лавра оценивалась в лаборатории БГАУ им. В. Я. Горина, г. Белгород, методом диско-диффузионного теста. В качестве питательной среды использовали мясоептонный агар для аэробных бактерий, среду Сабуро для Candida, для анаэробных культур создавались анаэробные условия с применением анаэростатов и газогенерирующих пакетов с индикатором кислорода. Инкубация проводилась при 37°C в течение 24 часов. Исследованию подвергались штаммы Staphylococcus aureus, Staphylococcus epidermidis, Candida albicans, Prevotella intermedia, Fusobacterium nucleatum. Гидролат наносился на стерильные бумажные диски, помещенные на поверхность агаровой среды, зоны ингибирования измерялись линейкой с точностью до 1 мм. Все исследования проводились в соответствии с методическими рекомендациями по оценке антимикробной активности фитопрепаратов.

В данной работе, основное внимание уделялось комплексному подходу при лечении хронического пародонтита, включающему локальное применение гидролатов и щадящую ортопедическую подготовку.

Реализация предложенного комплексного подхода демонстрируется на примере клинического наблюдения пациента Б., 62 лет. Пациент обратился с жалобами на дискомфорт, кровоточивость и болезненность в области зуба 3.4 во время приема пищи. Пациенту был

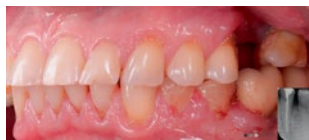

Рис. 1. Клиническая ситуация исходная  
Fig. 1. Initial clinical situation

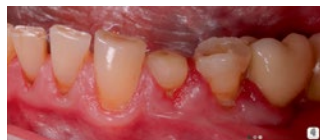

Рис. 2. Клиническая картина на 5 сутки после применения гидролата лавра  
Fig. 2. Clinical case on the 5th day after application of laurel hydrogel

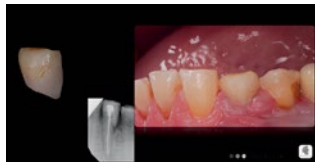

Рис. 3. Временная коронка и клиническая картина после фиксации  
Fig. 3. Temporary crown and clinical situation after fixation

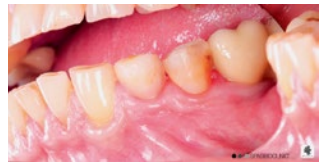

Рис. 4. Вид мягких тканей спустя 10 дней после фиксации временной коронки  
Fig. 4. Soft tissue on the 10th day after temporary crown fixation

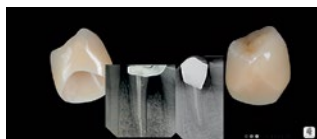

Рис. 5. Постоянная коронка с анатомически адаптированным краевым профилем  
Fig. 5. Permanent crown with anatomically adapted marginal profile

установлен диагноз: хронический генерализованный пародонтит средней степени тяжести в стадии обострения, осложненный продольной трещиной зуба 3.4

На рентгенологическом снимке визуализируется трещина дистальной поверхности корня. Исходная клиническая картина и первичный внутривитовой рентгенологический снимок представлены на рис. 1.

После предварительной эндодонтической терапии в стороннем лечебном учреждении у пациента сохранялась гиперемия, отек мягких тканей в области зуба 3.4. В рамках начального этапа проводилась профессиональная гигиена полости рта по протоколу GBT с удалением поддесневых зубных отложений при помощи кюрет Gracey.

С целью стимуляции регенерации мягких тканей и подготовки к последующим этапам лечения была назначена серия аппликаций гидролата лавра.

Методика применения гидролата лавра включала ирригацию и аппликации на область пародонтального дефекта, как во время приёмов, так и в период самостоятельного ухода. В течение динамического наблюдения пациент самостоятельно осуществлял полоскание ротовой полости гидролатом лавра во время утренней и вечерней гигиены полости рта, а также после приёмов пищи. На этапах ортопедического лечения применялись аппликации гидролатом на слизистую пораженного участка перед и после врачебных манипуляций.

На 5-е сутки клинический осмотр выявил выраженное улучшение состояния пародонта: уменьшение гиперемии, исчезновение кровоточивости при зондировании, восстановление нормального цвета и тонуса десны.

Состояние десны отчётливо визуализируется на рис. 2, где слизистая представлена бледно-розовой, с плотной текстурой и чёткими границами зубодесневое соединения, что позволило перейти к ортопедическому этапу планируемого лечения.

Для препарирования использована атравматичная методика с установкой ретракционной ленты из ПТФЭ в зубодесневую борозду. Препарирование осуществлялось с учётом топографии трещины и с максимальным сохранением твёрдых тканей с последующей аппликацией гидролатом. Препарирование было проведено с частичной редукцией костной ткани в зоне трещины с целью ее перекрытия ортопедической конструкцией

В этот же день была изготовлена и зафиксирована временная коронка с индивидуализированной поддесневой частью на поликарбоксилатном цементе. Временная коронка и рентгенологический контроль поддесневой части временной коронки представлены на рис. 3.

Через 10 дней после начала применения гидролата лавра зафиксирована полная адаптация мягких тканей, восстановление анатомического рельефа и отсутствие пародонтального кармана, что подтверждено зондированием с использованием пародонтального зонда (глубина зондирования менее 2 мм). Также наблюдалось отсутствие кровоточивости и дискомфорта при зондировании.

На заключительном этапе была установлена постоянная коронка с анатомически адаптированным краевым профилем, выполненная в соответствии с авторской методикой (патент № 2819980), учитывающей параметры прикрепления и биологическую ширину. Вид адаптированных мягких тканей спустя 10 дней после фиксации временной коронки представлен на рис. 4.

Таким образом, в данной работе последовательно оценивалась клиническая эффективность применения гидролатов, их антисептическая активность в лабораторных условиях, а также биосовместимость с мягкими тканями при реабилитации пародонтальных пациентов. Для восстановления анатомической формы и физиологического уровня зубодесневого прикрепления, в зуботехнической лаборатории была изготовлена искусственная коронка с индивидуализированным поддесневым профилем, основной задачей которой являлось поддержание нового уровня прикрепления и перекрытие зоны трещины корня, обеспечивая условия для успешного протезирования в условиях ранее существовавшего воспаления и минимальной травматизации тканей. Постоянная искусственная коронка с анатомически адаптированным поддесневым профилем представлена на рис. 5.

## Результаты

Комплексный подход к лечению хронического пародонтита, сочетающий щадящую ортопедическую

подготовку и локальное применение гидролатов, продемонстрировал выраженную клиническую эффективность и биологическую совместимость в восстановлении тканей.

Пациент Б., 62 лет, обратился с диагнозом хронический генерализованный пародонтит средней степени тяжести в стадии обострения осложненный продольной трещиной зуба 3.4. Первичный осмотр выявил отёк, кровоточивость и болезненность мягких тканей в области зуба 3.4. Уже на 5-е сутки после терапевтического лечения и начала аппликаций с гидролатом лавра, отмечалась положительная динамика — снижение воспалительных проявлений, уменьшение отёчности. Пациент описывал ощущение «свежести» и «затягивания» в области десны — что отражено в анкетной оценке субъективных ощущений, где 9 из 10 баллов соответствовали «высокой степени комфорта».

На 10-е сутки наблюдалась стабилизация тканей: уменьшение гиперемии мягких тканей в области зуба 3.4, кровоточивость при зондировании отсутствовала. Это позволило безопасно перейти к ортопедическому этапу — препарированию и установке временной индивидуализированной коронки с щадящим поддесневым профилем. Исходная клиническая ситуация и состояние мягких тканей после фиксации постоянной ортопедической конструкции представлены на рис. 6.

Одним из ключевых критериев оценки эффективности терапии стало состояние зубодесневого прикрепления. Уже на 7-е сутки после установки временной коронки наблюдалось не только исчезновение воспалительных признаков, но и уплотнение десневого края, восстановление межзубных сосочков и формирование чёткой десневой линии.

По данным зондирования — глубина десневой борозды не превышала 2 мм, кровоточивость отсутствовала. Эти данные подтверждают клиническое восстановление прикрепления, что особенно ценно в условиях ранее выраженного воспаления.

Пациент отмечал снижение дискомфорта при приёме пищи, восстановление жевательной функции и улучшение общего состояния полости рта. Динамика изменений у пациента визуализирована в сравнительной табл. 1.

Таблица 1

Динамика изменения показателей у пациента  
Table 1. Dynamics of changes in patient indicators

Показатель	До лечения	На 10-е сутки
Кровоточивость при зондировании	+++	-
Глубина десневого кармана	4–5 мм	1–2 мм
Субъективный дискомфорт	7/10	1/10
Цвет десны	Гиперемия	Бледно-розовый
Наличие налета	Умеренный	Отсутствует

В проведенном анкетировании пациент отметил следующие субъективные ощущения:

- «лёгкость» в полости рта;

- отсутствие металлического привкуса, характерного для некоторых ополаскивателей;
- приятный аромат и охлаждающее действие;
- чувство «очищения» после каждого применения.

Такой наглядный переход от воспалённого состояния к здоровому свидетельствует о регрессии воспаления, восстановлении микробного равновесия и активации регенераторных процессов.

**Микробиологические данные.** Микробиологический анализ подтвердил клинические наблюдения: гидролат лавра показал антисептическую активность в отношении пяти ключевых патогенов, включая *Staphylococcus aureus*, *Candida albicans*, *Fusobacterium nucleatum*, *Prevotella intermedia* и *Staphylococcus epidermidis*.

Максимальные зоны ингибирования (10 мм) были зафиксированы для *S. aureus* и *C. albicans*, что подчёркивает их чувствительность к компонентам гидролата. Анаэробные штаммы также продемонстрировали подавление роста: *Prevotella intermedia* — 7,1 мм, *F. nucleatum* — 6,4 мм. Даже умеренные зоны ингибирования важны в контексте формирования биоплёнок, где синергия нескольких патогенов делает воспаление устойчивым к лечению. Антимикробная активность гидролата по отношению к патогенам полости рта представлена на рис. 7.

Данная диаграмма наглядно показывает спектр активности и подчёркивает потенциал фитоконпонентов в борьбе с устойчивыми формами микрофлоры.

Химический профиль гидролата по результатам хромато-масс-спектрометрии, в составе гидролата лавра определены высокоактивные компоненты: эвкалиптол,  $\alpha$ -терпинеол, терпинен-4-ол — соединения

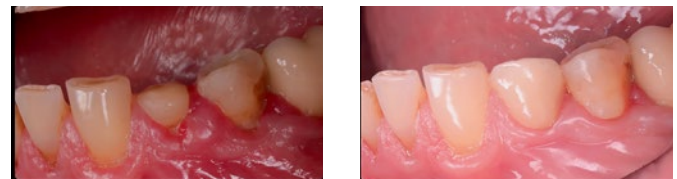

Рис. 6. Клиническая ситуация до и после проведенного лечения  
Fig. 6. Clinical situation before and after treatment

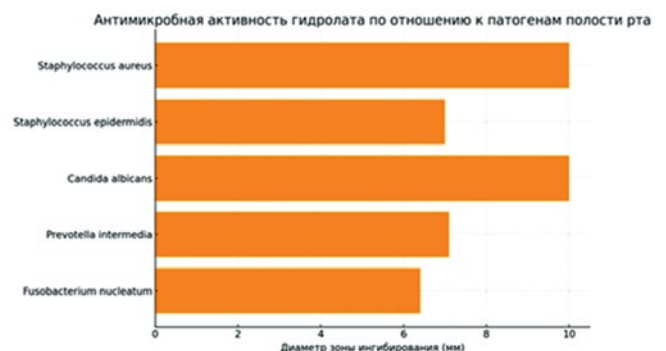


Рис. 7. Антимикробная активность гидролата по отношению к патогенам полости рта

Fig. 7. Antimicrobial activity of hydrolat against oral pathogens



с подтверждённым противомикробным и противовоспалительным действием. Результаты хромато-масс-спектрометрии представлены на рис. 8.

Их водорастворимая форма обеспечивает хорошую диффузию в поверхностные слои слизистой оболочки без раздражающего действия. Во всех наблюдаемых случаях не было зафиксировано побочных эффектов или субъективного дискомфорта.

Полученные данные подтверждают перспективность комплексного подхода, сочетающего щадящую ортопедическую подготовку и локальное применение гидролатов, в терапии хронического пародонтита. Такая стратегия способствует устранению воспаления и стабилизации состояния мягких тканей, создавая условия для восстановления физиологического зубодесневого прикрепления.

В представленном клиническом случае регенеративный эффект объясняется стабилизацией прикрепления мягких тканей в оптимальные сроки. Полученные результаты согласуются с данными о фитонцидной и биостимулирующей активности лавра благородного, подтверждённой в современных исследованиях: гидролаты лавра демонстрируют антимикробную и противогрибковую активность, сохраняя мягкое, водорастворимое действие на слизистую оболочку без раздражения.

Использование гидролатов в данном клиническом наблюдении подтвердило возможность дополнения традиционной антисептической терапии средствами природного происхождения без потери эффективности, с сохранением натурального и биосовместимого профиля воздействия.

Важно отметить и субъективные ощущения пациента, подтверждающие хорошую переносимость гидролатов. В условиях, когда комплаентность определяет успех длительной терапии, сенсорный комфорт ста-

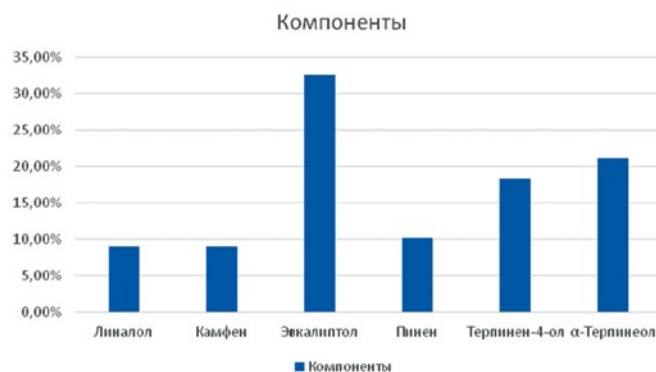


Рис. 8. Результаты хромато-масс-спектрометрии

Fig. 8. Results of Chromatography-Mass Spectrometry

новится не менее значимым показателем, чем лабораторная эффективность.

### Выводы

Комплексный подход, представленный в данной работе, позволяет по-новому взглянуть на тактику ведения пациентов с хроническими воспалительными заболеваниями пародонта. Применение гидролатов как природного противомикробного и регенераторного средства дополняет ортопедический этап лечения, придавая ему мягкость, физиологичность и высокую степень биосовместимости.

Клинический случай, представленный в исследовании, демонстрирует возможности интеграции современных малоинвазивных методик и фитотерапии для достижения устойчивого и клинически значимого результата.

Полученные результаты формируют основу для дальнейших научных разработок, направленных на расширение клинических показаний и персонализацию природной терапии в стоматологической практике.

### Литература/References

1. Цепов Л. М., Николаев А. И., Нестерова М. М., Цепова Е. Л. Патогенетические особенности формирования хронической воспалительной патологии пародонта (обзор). Вестник Смоленской государственной медицинской академии. 2018;17(3):206-214. [Tsepov L.M., Nikolaev A.I., Nesterova M.M., Tsepova E.L. Pathogenetic features of chronic periodontal pathology development (review). Vestnik Smolenskoj gosudarstvennoy medicinskoj akademii. 2018;17(3):206-214. (In Rus.)] <https://elibrary.ru/item.asp?id=35722173>
2. Ушаков Р. В., Герасимова Т. П. Механизмы тканевой деструкции при пародонтите. Стоматология. 2017; 4:63-66. [Ushakov R.V., Gerasimova T.P. Mechanisms of tissue destruction in periodontal disease. Stomatologiya. 2017; 4:63-66. (In Rus.)] <https://doi.org/10.17116/stomat201796463-66>
3. Рыжова И.П., Погосян Н.М., Гонтарев С.Н., Чуев В.В., Гонтарева И.С., Чуева А.А. Анализ современных подходов в лечении воспалительных заболеваний полости рта (обзор). Клиническая стоматология 2023; 26 (3): 14—19. [Ryzhova I.P., Pogosyan N.M., Gontarev S.N., Chuev V.V., Gontareva I.S., Chueva A.A. Analysis of modern approaches in the treatment of inflammatory diseases of the oral cavity (review). Clinical Dentistry 2023; 26 (3): 14—19 (In Rus) doi: 10.37988/1811-153X\_2023\_3\_14
4. Прокопенко М. В. Сущенко А. В. Комплексный анализ применения фитопрепарата «Пародонтоцид» в консервативном лечении больных хроническим генерализованным пародонтитом легкой степени. Вестник медицинских технологий. Электронное издание. 2021;15(2):60-65. [Comprehensive analysis of the use of the phyto-remedy "Parodontocid" in the conservative treatment of patients with chronic mild generalized periodontitis. Journal of new medical technologies. 2021;15(2):60-65. (In Rus)] doi: 10.24412/2075-4094-2021-2-1-9
5. Фролов А. М., Погосян Н. М., Рыжова И. П., Денисова В. Ю. Клинический случай консервативной подготовки альвеолярной костной ткани во фронтальном отделе. Журнал Актуальные проблемы медицины. 2025; 48(1): 59. [Frolov A.M., Pogosyan N.P., Ryzhova I.P., Denisova V.Yu. Clinical case of conservative alveolar bone augmentation before implantation in esthetic area. Challenges in modern medicine. 2025; 48(1): 59. (In Rus.)] doi:10.52575/2687-0940-2025-48-1-59-68
6. Karadağlıoğlu, Ö.İ.; Ulusoy, N.; Başer, K.H.C.; Hanoğlu, A.; Şık, İ. Antibacterial Activities of Herbal Toothpastes Combined with Essential Oils against *Streptococcus mutans*. Pathogens 2019;1:20. <https://doi.org/10.3390/pathogens8010020>
7. Sharma K., Guleria S., Razdan V.K., Babu V. Synergistic anti-oxidant and antimicrobial activities of essential oils of some selected medicinal plants in combination and with synthetic compounds. Industrial Crops and Products. — 2020; 154 (15): 112569. <https://doi.org/10.1016/j.indcrop.2020.112569>
8. El-Darier S.M., El-Ahwany A.M.D., Elkenany E.T., Abdeldaim A.A. An in vitro study on antimicrobial and anticancer potentiality of thyme and clove oils. Rend. Lincei. Sci. Fis. Nat. — 2018; 29:131-139. doi:10.1007/s12210-018-0672-0
9. Slots J. Periodontitis: facts, fallacies and the future. Periodontol 2000. — 2017; 75(1): 7-23. doi: 10.1111/prd.12221
10. Chapple I.L.C., Van der Weijden F., Doerfer C., et al. Primary prevention of periodontitis: managing gingivitis. Journal of Clinical Periodontology. — 2015; 42(Suppl. 16): 71-76. <https://doi.org/10.1111/jcpe.12366>
11. Behbahani B.A., Noshad M., Falah F. Study of chemical structure, antimicrobial, cytotoxic and mechanism of action of Syzygium aromaticum essential oil on foodborne pathogens. Potravín. Slovak J. Food Sci. - 2019; 13:875-883. <https://doi.org/10.5219/1226>
12. Lavanya J., Periyar Selvam S., Jeevitha Priya M., Jacintha P., Aradana M. Antioxidant and antimicrobial activity of selected medicinal plants against human oral pathogens. Int. J. Pharm. Pharm. Sci. — 2016; 8:71-78. <https://doi.org/10.22159/ijpps.2016v8i9.11989>
13. Merghni A., Marzouki H., Hentati H., Aouni M., Mastouri M. Antibacterial and antibiofilm activities of Laurus nobilis L. essential oil against Staphylococcus aureus strains associated with oral infection. Current Research in Translational Medicine 2016, 64(1): 29-34 <https://doi.org/10.1016/j.patbio.2015.10.003>