

УДК 616.514–073.75

Клинико-рентгенологическая оценка эффективности лечения апикального периодонтита с применением авторской методики вакуумно-струйной ирригации корневых каналов

Куратов И. А., Нагаева М. О.

ГБОУ ВПО «Тюменский государственный медицинский университет» Минздрава России, г. Тюмень, Российская Федерация

Резюме

На основании анализа существующих способов медикаментозной обработки корневых каналов при эндодонтическом лечении разработаны аппарат и методика для вакуумно-струйной ирригации корневых каналов. В эксперименте *in vitro* проведена сравнительная оценка влияния различных величин вакуума на степень очистки модели корневого канала и определены оптимальные значения вакуума и времени воздействия. В клинической части исследования проведено лечение и динамическое наблюдение в течение одного года 52 пациентов в возрасте от 25 до 44 лет с диагнозом апикальный периодонтит (32 пациента основной исследуемой группы, у которых в процессе эндодонтического лечения ирригация корневых каналов осуществлялась с помощью авторской вакуумно-струйной методики, и 20 пациентов контрольной группы, где в процессе эндодонтического лечения применялась стандартная методика ирригации из эндодонтического шприца). Для оценки эффективности лечения использовали критерии модифицированного периапикального индекса PAI. Выявлено, что через 12 месяцев у 90,5% пациентов основной исследуемой группы отсутствовали признаки деминерализации костной ткани, восстанавливалась ориентация костных балок губчатой кости и кортикальная пластинка. Таким образом, вакуумно-струйная ирригация корневых каналов позволяет повысить эффективность лечения деструктивных форм апикального периодонтита.

Ключевые слова: эндодонтическое лечение, вакуумная ирригация, апикальный периодонтит, ирригация корневых каналов, аппаратные методики ирригации.

Адрес для переписки:

Куратов Илья Александрович,
265016, г. Тюмень, ул. Николая Зелинского, 21, кв. 158
Тел. +7-922-564-16-66
E-mail: alliance-med@mail.ru

Address for correspondence:

Kurатов Ilia Aleksandrovich, 265016, Tyumen,
st. Nikolaia Zelinskogo 21, flat 158
Phone: +7-922-564-16-66
E-mail: alliance-med@mail.ru

Образец цитирования:

Куратов И.А., Нагаева М.О.
«Клинико-рентгенологическая оценка эффективности
лечения апикального периодонтита с применением
авторской методики вакуумно-струйной ирригации
корневых каналов».
Проблемы стоматологии, 2016, Т. 12, № 1. С. 31-37
doi: 10.18481/2077-7566-2016-12-1-31-37
© Куратов И.А. и соавт., 2016

For citation:

Kurатов I.A., Nagaeva M.O.
«Clinical and radiographic evaluation of the
effectiveness of treatment of apical periodontitis with the
use of the author's technique of vacuum-bolus irrigation
of root canals»
The actual problems in dentistry,
2016, Vol. 12, № 1, pp. 31-37
DOI: 10.18481/2077-7566-2016-12-1-31-37

Clinical and radiographic evaluation of the effectiveness of treatment of apical periodontitis with the use of the author's technique of vacuum-bolus irrigation of root canals

Kuratov I.A., Nagaeva M.O.

Tyumen State Medical University, Tyumen, Russian Federation

The summary

A device and techniques for vacuum-bolus irrigation of root canals are developed on the basis of the analysis of existing methods of medical treatment of root canals in endodontic treatment. A comparative assessment of the impact of different variables of vacuum on the degree of cleaning of the root canal model was carried out in an invitro experiment and the optimal values of vacuum and exposure time were pointed out. In the clinical part of the study 52 patients aged from 25 to 44 years with a diagnosis of apical periodontitis were treated and dynamically monitored during one year (the author's vacuum-bolus technique was applied to 32 patients of the main study group in the course of endodontic irrigation of root canals; while 20 patients of the control group experienced a standard irrigation method with the use of endodontic syringe in the course of endodontic treatment). Criteria of the modified periapical index (PAI) were used to assess the efficacy of treatment. It was found that after 12 months, 90,5% of patients of the main study group had no signs of demineralization of bone tissue, the orientation of bone trabeculae of cancellous bone and cortical plate were recovering. Thus, the vacuum-bolus irrigation of root canals can help us improve the efficiency of treatment of destructive forms of apical periodontitis.

Keywords: *endodontic treatment, vacuum irrigation, apical periodontitis, root canal irrigation, mechanical irrigation techniques.*

Актуальность. В настоящее время частота обращений пациентов с апикальными периодонтитами составляет около 30% и не имеет тенденции к снижению. При консервативном лечении апикального периодонтита достичь успеха удается не более чем в 50–70% случаев [1]. Очистка и дезинфекция системы корневых каналов является одной из основных задач эндодонтического лечения [6, 9]. Установлено, что только инструментальная обработка корневого канала не обеспечивает качественной очистки корневого канала, она дает лишь уменьшение бактериального загрязнения [2, 4]. Значительную роль в эффективности эндодонтического лечения определяет ирригация корневых каналов. Исследователи и практикующие врачистоматологи проявляют очень большой интерес к вопросам медикаментозной обработки корневых каналов, поиску наиболее действенных методов и средств ирригации [6, 8, 11].

Общепринятой методикой ирригации корневых каналов является ирригация из эндодонтического шприца [7]. Для повышения эффективности ирригации и оптимизации свойств ирригационных растворов применяют различные методики активации (ультразвуковые, звуковые устройства и другие приспособления) [3, 5, 12, 14]. Известны аппаратные методики для ирригации корневых каналов с использованием вакуума. Примером таких систем могут служить EndoVac (Discus Dental), устройство Освальдо Фавонио, 1989, США (патент на изобретение RU 2077871 С1), Т. Г. Хохрина (2008 г.) в своих исследованиях при лечении осложненных форм кариеса также предложила технологию эндодонтического лечения с использованием вакуума. Однако вышеуказанные методики имеют свои недостатки [10].

Цель исследования

Повышение эффективности лечения хронического апикального периодонтита путем применения вакуумно-струйной ирригации корневых каналов.

Задачи исследования

1. Разработка аппарата и методики вакуумно-струйной ирригации корневых каналов.
2. Клиническая и рентгенологическая оценка эффективности используемой методики при лечении хронического апикального периодонтита.

Материалы и методы

Экспериментальная часть. Для разработки аппарата и методики ирригации корневых каналов с использованием вакуума проведен анализ механизма действия, достоинств и недостатков известных методик ирригации корневых каналов.

С целью определения оптимального режима вакуумно-струйной ирригации корневых каналов проводилась сравнительная оценка влияния различных величин вакуума на степень очистки корневых каналов в эксперименте *in vitro*. Исследование проводилось на модели корневого канала (прозрачный эндодонтический пластиковый блок с центральным каналом, боковой дельтой и заапикальной полостью), заполненного окрашенным гелем, имитирующим детрит в корневом канале. Центральный канал модели был обработан методом «*сrown-down*» инструментами системы K3 Rotary File 15–40/0225 мм. Боковая дельта имела размер, соответствующий K3 Rotary File 15–40/0220 мм.

Велась сравнительная оценка визуальной очистки модели корневого канала с использованием двух значений вакуума: — 1 кгс/см² и 0,8 кгс/см². Для получения достоверных результатов исследования при применении указанных величин вакуума осуществляли серию экспериментов. Фиксировали время, за которое происходила полная очистка системы. Время максимального промывания — 1 минута. Количество ирригационного раствора — 10 мл. Сравнение эффективности используемых в эксперименте значений вакуума проводи-

лось с помощью последовательного анализа Вальда. По результату каждого отдельного опыта устанавливали, следует ли продолжить последовательность эксперимента или уже принято решение. Избрав границы вероятности ошибок в пределах 0,05, использовали последовательный план по Коулу.

Клиническая часть. Проведено стоматологическое обследование и лечение 52 пациентов в возрасте 25–44 лет с диагнозом хронический апикальный периодонтит. Диагноз устанавливался на основании основных и дополнительных методов исследования. На этапах диагностики и лечения проводилась внутривитальная контактная радиовизиография (до лечения и через 3, 6, 12 месяцев после лечения). Для оценки периапикальных тканей до и после эндодонтического лечения использовался периапикальный индекс PAI по Orstavik (1986) [13]. Модифицированный индекс PAI определяется по 6-балльной системе (0 баллов — нормальная рентгенологическая картина верхушечного периодонтита, 1 балл — периодонтальная щель расширена, кортикальная пластинка сохранена, отсутствует деминерализация кости, радиальная ориентация костных балок губчатой кости, 2 балла — периодонтальная щель расширена, кортикальная пластинка сохранена, расширенные костномозговые пространства губчатой кости, хаотичная ориентация костных балок губчатой кости, 3 балла — кортикальная пластинка в области верхушки отсутствует, область просветления (деминерализации) в губчатой кости с сохранением рисунка костных балок, 4 балла — кортикальная пластинка в области верхушки отсутствует, область просветления в губчатой кости с отсутствием рисунка костных балок, четко выражена граница дефекта, верхушка корня сформирована, 5 баллов — кортикальная пластинка в области верхушки отсутствует, область просветления в губчатой кости с отсутствием рисунка костных балок, нечеткая граница дефекта с областью расширения костномозговых пространств по периферии, верхушка корня сформирована, 6 баллов — кортикальная пластинка в области верхушки отсутствует, область просветления в губчатой кости с отсутствием рисунка костных балок, четко выражена граница дефекта, верхушка корня не сформирована или резорбирована. Для многокорневых зубов индекс устанавли-

вают по наивысшему из выявленных значений. В исследовании участвовали лица, отвечающие следующим критериям: 25–44 года, наличие зубов с диагнозом хронический апикальный периодонтит, наличие добровольного информированного согласия. Критерии исключения: обострение хронических заболеваний внутренних органов, сахарный диабет, беременность, злоупотребление алкоголем, прием наркотических веществ.

Основную исследуемую группу составили 32 пациента, при лечении у которых использовалась вакуумно-струйная ирригация, контрольную группу — 20 пациентов, у которых использовалась стандартная техника ирригации из эндодонтического шприца.

Эндодонтическое лечение проводилось по стандартной схеме. Механическую обработку корневых каналов проводили системами вращающихся Ni-Ti файлов в модифицированной технике crown-down. Медикаментозную обработку как при вакуумно-струйной методике обработке корневого канала, так и при ирригации из эндодонтического шприца проводили 3% раствором гипохлорита натрия. Вакуумно-струйная ирригация осуществлялась при помощи разработанного аппарата (патент на изобретение № 2199970) и методики (патент на изобретение № 2454199). Обтурация

корневых каналов осуществлялась методом латеральной конденсации гуттаперчи с использованием силлера на основе эпоксидно-аминовых смол. Рентгенологический контроль качества obturации корневых каналов и эффективности лечения проводился непосредственно после пломбирования, через 3, 6, 12 месяцев.

Результаты и обсуждение

На основании анализа существующих способов медикаментозной обработки корневых каналов при эндодонтическом лечении, разработаны аппарат и методика для вакуумно-струйной ирригации. Конструктивной особенностью разработанного нами аппарата является наличие двух канюль, позволяющих производить непрерывный цикл ирригации и аспирации раствора с использованием вакуума. На основании запатентованного аппарата нами был разработан способ лечения осложненных форм кариеса, заключающийся в том, что корневой канал обрабатывают с применением эффекта гидравлического удара и вакуумной аспирации. Схема аппарата для вакуумной ирригации корневых каналов представлена на рис. 1.

При определении оптимального режима ирригации проведено две серии из 6 экспе-

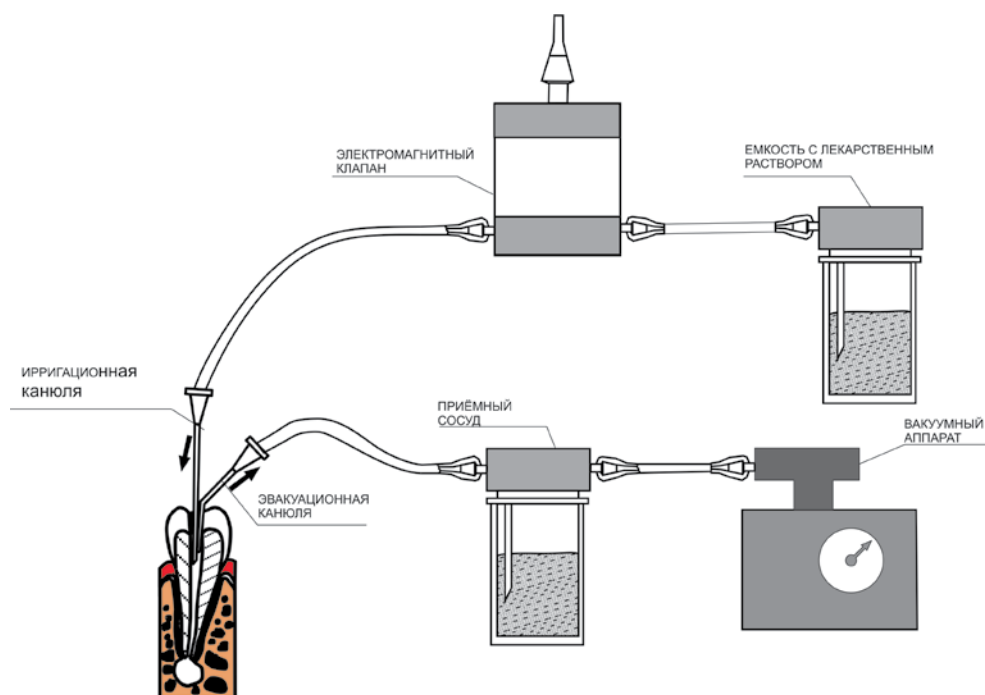


Рис. 1. Схема аппарата для вакуумно-струйной ирригации корневых каналов

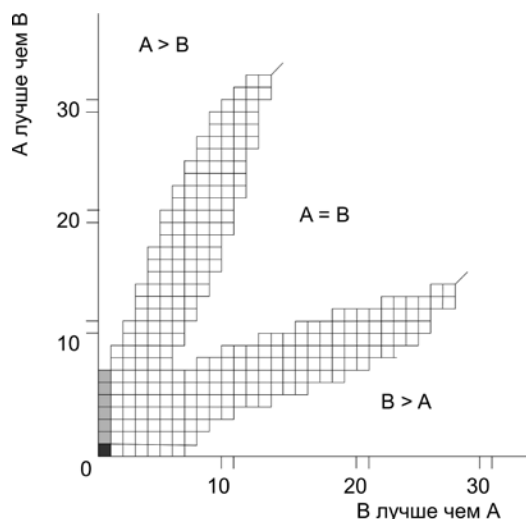


Рис. 2. Сравнительная оценка эффективности ирригации модели корневого канала с использованием вакуумно-струйной ирригации при различных значениях вакуума: А – полнота очистки модели корневого канала при значении вакуума, равном -1 кгс/см^2 . В – полнота очистки модели корневого канала при значении вакуума равном $0,8 \text{ кгс/см}^2$.

риментов. Схема последовательных опытов представлена на рис. 2. Полное удаление окрашенного геля не определяется ни в одном из случаев при величине вакуума $0,8 \text{ кгс/см}^2$. Полное удаление субстанции наблюдается при вакуумно-струйной обработке при значении вакуума -1 кгс/см^2 . Время очистки системы 10 секунд.

Первичное обследование пациентов, принимающих участие в исследовании, позволило установить диагноз апикальная гранулема в 94,2%, в 3 случаях (5,8%) — корневая киста. Проведение повторного эндодонтического лечения было необходимо у 76,9% обследуемых.

По данным радиовизиографического исследования до начала лечения в основной и контрольной исследуемых группах индекс PAI значимо не различался. Через 3 месяца после проведения эндодонтического лечения положительная динамика отмечается только в основной группе, среди пациентов, имеющих первично индекс PAI — 3 балла. У 50% данных пациентов восстановилась кортикальная пластинка (PAI — 2 балла). Через 6 месяцев прогрессивная положительная динамика более выражена в основной группе. Через 12 месяцев после проведенного лечения у пациентов основной группы не наблюдалось случаев сохранения индекса PAI — 5 баллов,

индекс PAI — 4 балла определялся в 3,1% случаев. В то же время полное восстановление костной ткани в периапикальной зоне произошло у 6,25% пациентов, значительное улучшение (индекс PAI — 2 балла) — у 84,37% пациентов (рис. 3, 4). Результаты индексной оценки перирадикулярных тканей пациентов основной и контрольной групп представлены в таблицах 1 и 2.

Таблица 1

Модифицированный периапикальный индекс PAI у пациентов основной группы (n= 32) на этапах наблюдения (в %)

Индекс PAI (в баллах)	1	2	3	4	5	Итого
До лечения	-	-	12,5	21,9	65,6	100,0
Через 3 месяца	-	6,25	6,25	21,9	65,6	100,0
Через 6 месяцев	-	12,5	78,15	3,1	6,25	100,0
Через 12 месяцев	6,25	84,37	6,25	3,1	-	100,0

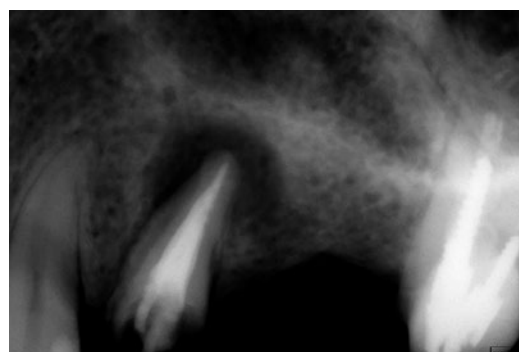


Рис. 3. Пациентка М., 42 года. RVG-2.5 хронический апикальный периодонтит (апикальная гранулема). До лечения. Индекс PAI – 5 баллов

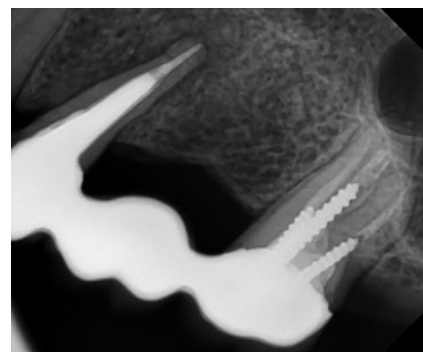


Рис. 4. Через 12 месяцев после лечения. Ирригация вакуумно-струйной методикой. Полное восстановление костной ткани с формированием кортикальной пластинки. Индекс PAI – 1 балл

Таблица 2

Модифицированный периапикальный индекс PAI у пациентов контрольной группы (n= 20) на этапах наблюдения (в %)

Индекс PAI (в баллах)	1	2	3	4	5	Итого
До лечения	-	-	10,0	25,0	65,0	100,0
Через 3 месяца	-	-	10,0	25,0	65,0	100,0
Через 6 месяцев	-	10,0	45,0	20,0	25,0	100,0
Через 12 месяцев	-	35,0	45,0	15,0	5,0	100,0

Через 12 месяцев в контрольной группе у 20% обследуемых сохранялись значения индекса PAI — 4 (15% пациентов) и 5 (5% пациентов) баллов. У большинства наблюдаемых пациентов контрольной группы (45%) через год регистрировался индекс PAI — 3 балла (рис. 5, 6). Полной редукции очага деструкции в периодонте с отсутствием деминерализации кости, радиальной ориентацией костных балок губчатой кости, восстановлением кортикальной пластинки не достигнуто ни в одном случае.

Заключение

Разработанный аппарат и методика вакуумно-струйной ирригации корневых каналов в эксперименте *in vitro* продемонстрировали полную очистку всех участков корневого канала

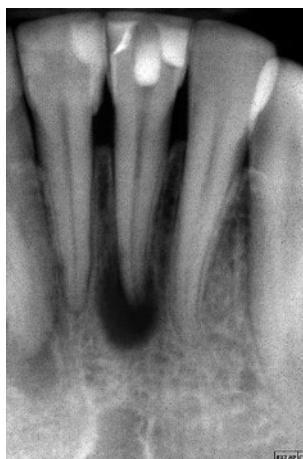

Рис. 5. Пациент Н., 26 лет. RVG-3.1 хронический апикальный периодонтит (апикальная гранулема). До лечения. Индекс PAI – 5 баллов

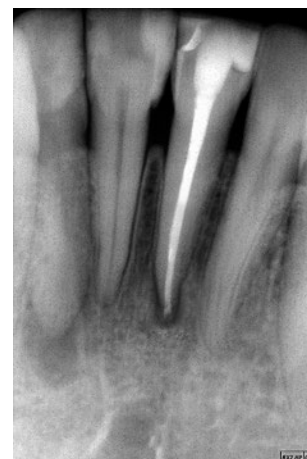

Рис. 6. Через 12 месяцев после лечения. Использование ирригации из эндодонтического шприца. Кортикальная пластинка в области верхушки отсутствует. Индекс PAI – 3 балла

при значении вакуума -1 кгс/см^2 и времени воздействия 10 секунд. Клиническое применение указанной методики ирригации корневых каналов в процессе эндодонтического лечения деструктивных форм апикального периодонтита позволило добиться более быстрой редукции очагов деструкции костной ткани.

Литература

1. Алетдинова С. М. Оптимизация диагностики и лечения хронического апикального периодонтита: автореф. дис. ... канд. мед. наук. Уфа. — 2013. — 25 с.
2. Болячин А. В., Беляева Т. С. Основные принципы и методики ирригации системы корневого канала в эндодонтии // Клиническая эндодонтия. — 2008. — Т. 2. — №№ 1–2. — С. 45–51.
3. Волкова Т. Н., Жданова Е. В., Брагин А. В. Анализ эффективности аппаратных методов лечения деструктивных форм периодонтита // Проблемы стоматологии. — 2011. — №4. — С. 32–34.
4. Гатина Э. Н., Егорова Г. Р., Фазылова Ю. В. Современные возможности ирригации корневых каналов // Молодой ученый. — 2015. — № 11. — С. 631–635.
5. Геранин С. Активация ирригационных растворов в эндодонтической практике // ДентАрт. — 2013. — № 1. — С. 45–54.
6. Герасимова Л. П. Комплексное лечение хронического периодонтита в стадии обострения // Эндодонтия today. — 2013. — № 2. — С. 17–21.
7. Ирригационные растворы, хелатные агенты и дезинфектанты в эндодонтии: учебно методическое пособие/Л. А. Казеко, С. С. Лобко. — Минск: БГМУ, 2013. — 48 с.
8. Ирригация системы корневых каналов: учебно-методическое пособие/Л. М. Лукиных. Н. Новгород: Издательство Нижегородской государственной медицинской академии, 2014. — 36 с.: ил.
9. Косолапова Е. Ю. Оптимизация методов лечения хронических форм апикального периодонтита: автореф. дис. ... канд. мед. наук. — Пермь, 2010. — 31 с.
10. Куратов И. А., Нагаева М. О. Обзор средств и методик ирригации корневых каналов зубов в процессе эндодонтического лечения // Медицинская наука и образование Урала, 2014. — № 4. — С. 142–145.

11. Малик Ю. Ирригация корневого канала. Техника и методы //Фармгеокоминформ. — 2011. — №4. — С. 27–32.
12. Balto K. Insufficient evidence for the effectiveness of ultrasonic instrumentation for root canal treatment. // Evid. Based Dent. — 2011. — Vol. 9. — №1. — P. 12.
13. Orstavik D. The periapical index: a scoring system for radiographic assessment of apical periodontitis/D. Orstavik, K. Kerekes, H. M. Eriksen // Endod Dent Traumatol. — 1986. — P. 20–34.
14. Soukos N.S., Chen P.S., Morris J.T. et al. Photodynamic therapy for endodontic disinfection // J Endod. 2006. — Vol. 32. — №10. — P. 979–984.

References

1. Aletdinova S.M. Optimization of diagnostics and treatment of chronic apical periodontitis: Abstract of dissertation... Candidate of medical sciences. — Ufa, 2013. — 25 p.
2. Boliachin A.V., Beliaeva T.S. Basic principles and methods of root canal system irrigation in endodontics // Clinical endodontics. — 2008. — Vol. 2. — №№1–2. — Pp 45–51.
3. Volkova T.N., Zhdanova E.V., Bragin A.V. Analysis of the effectiveness of mechanical treatment techniques of destructive forms of periodontitis // Issues of dentistry. — 2011. — №4. — Pp. 32–34.
4. Gatina E.N., Egorova G.R., Fazylova Iu.V. Modern possibilities of root canals irrigation // Young scientist. — 2015. — №11. — Pp. 631–635.
5. Geranin S. Activation of rinsing liquids in endodontic practice // DentArt. — 2013. — №1. — Pp. 45–54.
6. Gerasimova L.P. Complex treatment of acute exacerbation of chronic periodontitis // Endodontics Today. — 2013. — №2. — Pp. 17–21.
7. Rinsing liquids, chelating agents and disinfectants in endodontics: a study guide/Kazeko L.A., Lobko S. Minsk: Belarusian State Medical University, 2013. — 48 p.
8. Irrigation of root canals system: a study guide/Lukinykh LM. Nizhni Novgorod: Publishing House of the Nizhni Novgorod State Medical Academy, 2014. — 36 p.: with pictures.
9. Kosolapova E. Iu. Optimization of treatment methods of chronic apical periodontitis: Abstract of dis.... Candidate of medical sciences. Perm. — 2010. — 31 p.
10. Kuratov I.A., Nagaeva M.O. Overview of tools and techniques of root canals irrigation during endodontic treatment // Medical science and education in the Urals. — 2014. — №4. — Pp. 142–145.
11. Malik Iu. Root canal irrigation. Techniques and methods //Farmgeokominform. — 2011. — №4. — Pp. 27–32.
12. Balto K. Insufficient evidence for the effectiveness of ultrasonic instrumentation for root canal treatment. // Evid. Based Dent. — 2011. — Vol. 9. — №1. — P. 12.
13. Orstavik D. The periapical index: a scoring system for radiographic assessment of apical periodontitis/D. Orstavik, K. Kerekes, H. M. Eriksen // Endod Dent Traumatol. — 1986. — P. 20–34.
14. Soukos N.S., Chen P.S., Morris J.T. et al. Photodynamic therapy for endodontic disinfection // J Endod. — 2006. — Vol. 32. — №10. — P. 979–984.

Авторы:

Куратов И.А., ассистент кафедры ортопедической и хирургической стоматологии ГБОУ ВПО «Тюменский государственный медицинский университет» Минздрава России (г. Тюмень)

Нагаева М.О., к.м.н., заведующая кафедрой терапевтической стоматологии ГБОУ ВПО «Тюменский государственный медицинский университет» Минздрава России (г. Тюмень)

Поступила 11.03.16

Принята к печати 14.03.16

Autors:

Kuratov I.A., teaching assistant of the Department of Orthopedic and Surgical Dentistry of the Tyumen State Medical University (Tyumen, Russian Federation)
Nagaeva M.O., candidate of Medical Science, head of the Department of Therapeutic Dentistry of the Tyumen State Medical University (Tyumen, Russian Federation)

Received 11.03.16

Accepted 14.03.16