

АНАЛИЗ РЕЗУЛЬТАТОВ ЭНДОДОНТИЧЕСКОГО ЛЕЧЕНИЯ ПОСТОЯННЫХ ЗУБОВ ПАЦИЕНТОВ РАЗНОГО ВОЗРАСТА, ВЫПОЛНЕННОГО С УЧЕТОМ СТРУКТУРНЫХ ОСОБЕННОСТЕЙ ИХ ТВЕРДЫХ ТКАНЕЙ

Введение

В современной стоматологии проблема лечения кариеса зубов и его осложнений у детей и подростков является одной из самых сложных и привлекает внимание многих исследователей (Pagnacco A., Balestro G., Franchini D. et al., 1990; Hensel E., 1991; Miotti F.A. 1991; Trombelli L., Saletti C., Verna C. et al., 1991; Елизарова В.М., Дроботько Л.Н., Шабас и соавт., 1996; Елизарова В.М., Петрович Ю.А., 1997; Петрикас А.Ж., Захарова Е.Л., Образцова Ю.Н., 2002). Значительный прогресс в лечении кариеса привел к росту числа исследований, посвященных изучению процессов минерализации твердых тканей зубов и реакции дентинно-пульпарного комплекса (Simon S., Cooper P., Lumley P., Berdal A., Tomson P., Smith A.J., 2009). Установлено, что изменения в минеральном комплексе дентина при кариесе и воспалении пульпы связаны с процессом деминерализации, конечным результатом которого является изменение его микроструктуры. В то же время далеко не всегда такие изменения структуры носят необратимый характер. В твердых тканях зуба существуют определенные резервные возможности для поддержания устойчивости к внешним факторам, которые до настоящего времени мало изучены.

По мнению данных исследователей, зуб можно рассматривать как сложную композиционную структуру, функциональное состояние каждого элемента которой следует анализировать в зависимости от прочности, условий нагрузки и клинического состояния тканей коронки. При кариозном поражении и его осложнениях в твердых тканях зуба возникают дефекты, изменяющие их устойчивость к функциональным нагрузкам, что ведет к изменению прочностных характеристик зуба. При проведении стоматологических вмешательств в области твердых тканей коронки зуба необходимо учитывать их прочность, обеспечивать профилактику развития

возможных осложнений и защиту твердых тканей при действии функциональных нагрузок.

Одним из важных условий формирования устойчивых тканей является полноценное их созревание (Удовицкая Е.В., Парпалей Е.А., 1989). Под последним принято подразумевать совокупность возрастных изменений зуба, ведущим среди которых является уровень минерализации. Некоторые зарубежные исследования свидетельствуют о том, что постоянные зубы у молодых людей в течение нескольких лет после завершения фор-



Алпатова В.Г.

д.м.н., доцент кафедры терапевтической стоматологии Спб ИНСТОМ, главный врач клиники «Меди на Покровском», г. Москва, doc299@emedi.ru



Кисельникова Л.П.

д.м.н., проф., зав. кафедрой детской терапевтической стоматологии МГМСУ им. А.И. Евдокимова, г. Москва, lpkiselnikova@mail.ru



Панфилов П.Е.

д.ф.-м.н., с.н.с., кафедра физики конденсированного состояния, УрФУ, г. Екатеринбург, Peter. Panfilov@usu.ru

Резюме

При помощи методов, используемых в физическом материаловедении (металлография, рентгеноструктурный анализ и просвечивающая электронная микроскопия), были изучены особенности структуры твердых тканей постоянных зубов у подростков, лиц молодого возраста и пациентов в возрасте от 25 до 50 лет. Полученные результаты, которые согласуются с данными денальной объемной томографии, позволили выявить особенности микроструктуры коронкового и корневого дентина у пациентов разных возрастных групп. На основании чего были объективизированы критерии степени сформированности и зрелости корня, позволяющие вариательно менять тактику эндодонтического лечения.

Ключевые слова: эндодонтическое лечение, денальная объемная томография, рентгеноструктурный анализ, металлографическое исследование, просвечивающая электронная микроскопия.

**Зайцев Д.В.**

к.ф.-м.н., докторант,
кафедра физики
конденсированного
состояния, УрФУ,
г. Екатеринбург,
Dmitry.Zaitsev@usu.ru

**Антонова О.А.**

к.ф.-м.н., с.н.с., Институт
физики металлов УрО
РАН, г. Екатеринбург,
olga.v.antonova@imp.ru

ANALYSIS OF THE RESULTS OF ENDODONTIC TREATMENT OF THE PRIMARY TEETH OF PATIENTS AT THE DIFFERENT AGE EXECUTED TAKING INTO ACCOUNT STRUCTURAL FEATURES OF THEIR HARD TISSUES

Alpatova V.G., Kiselnikova L.P., Panfilov P.E.,
Zaitsev D.V., Antonova O.A.

The summary

The structure features of primary tooth hard tissues were studied at teenage, person of young age and patient's age from 20 to 50 years by means of methods using in physical material science (metallography, x-ray analysis and transmission electron microscopy). The findings, which agree with the results of dental volume tomography, allow determining the features of microstructure of crown and root dentin of patients at different age. On the basis of the this data the criteria of degree of formation and maturity of the root was objectified that allow variably change the endodontic treatment

Keywords: endodontic treatment, dental volume tomography, anatomic features, X-ray diffraction analysis, metallographic investigation, transmission electron microscopy.

мирования корня имеют ряд анатомических особенностей (Welbury R., Duggal M.S., Hosey M.T., 2005). Показано, что эмаль и дентин постоянных зубов в течение длительного времени после прорезывания зубов находятся в стадии активного созревания (Кисельникова Л.П., 1996; Шевченко М.А., 2012). Соответственно можно предположить, что аналогичные процессы происходят и в области твердых тканей корней постоянных зубов.

На этом основании можно заключить, что экспериментальное изучение микроструктуры дентина

постоянных зубов у пациентов разных возрастных групп сканирующей электронной микроскопии (СЭМ), рентгеноструктурного анализа (РСА) и просвечивающей электронной микроскопии (ПЭМ), а также влияния ее возрастных особенностей на эффективность эндодонтического лечения является актуальным.

Цель исследования

Анализ эффективности эндодонтического лечения постоянных зубов у лиц разного возраста, проводимого с учетом особенностей микроструктуры дентина.

Материалы и методы

Для экспериментального изучения микроструктуры дентина были взяты зубы (премоляры и моляры), удаленные по ортодонтическим показаниям у пациентов разных возрастных групп (12-25 лет и 30-50 лет), не содержащие видимой патологии. Включение пациентов в исследование проводили на основе информированного добровольного согласия. Для изучения микроструктуры дентина из зубов вырезали плоские образцы, толщиной ~1 мм, при помощи алмазного диска с водным орошением, рабочие поверхности которых были параллельны или перпендикулярны главной оси зуба согласно схеме, приведенной на рис. 1.

После чего рабочие поверхности образцов полировали на абразивных бумагах и пастах. Продукты полировки (остатки твердой ткани и абразива) удаляли, выдерживая образцы в течение 5 минут в концентрированной ортофосфорной кислоте. Далее образцы промывали в проточной воде в течение 30 минут и сушили на воздухе. Толщина фольги для ПЭМ не превышала 0,05 мм, тогда как образцы для СЭМ исследований обладали толщиной ~0,5 мм. Тонкую фольгу приклеивали к подложке из медной сеточки токопроводящим клеем, для снятия заряда в процессе съемки на ПЭМ (рис. 2). Данная методика позволила получить «прозрачные» образцы дентина и проводить наблюдения в диапазоне увеличения $\times 1000 - \times 100000$, используя пучок электронов мощностью 160 кВ, не внося повреждений (радиационных и иных дефектов) в микроструктуру твердой ткани. Для изучения микроструктуры дентина использовали дифрактометр ДРОН-4М (Cu α -излучение), JEOL 6490 и ПЭМ JEM-200CX.

В клиническое обследование и лечение включили подростков и лиц молодого возраста 12-25 лет ($n=180$) с пульпитом (K04.03) или апикальным периодонтитом (K04.5) и незаконченными процессами минерализации твердых тканей и разной

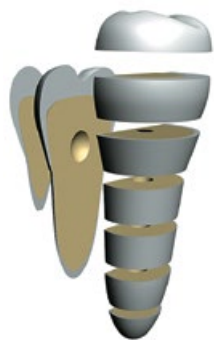

Рис. 1. Схема приготовления образцов для исследования микроструктуры дентина зуба человека



Рис. 2. Тонкая фольга для ПЭМ из образца корневого дентина приклеена к медной сеточке на проводящий клей




Рис. 3. Микроструктура дентина, СЭМ

степенью зрелости твердых тканей, а также группу взрослых ($n=170$) 30-50 лет с пульпитом (K04.03) или апикальным периодонтитом (K04.5) в постоянных зубах с законченными процессами минерализации твердых тканей; I, II, III группы здоровья (с отсутствием соматических заболеваний в суб- и декомпенсированных формах); идентичным районом проживания.

Пациентам всех возрастных групп, вне зависимости от выполняемого на этапе диагностики вида рентгенологического исследования (ОПТГ, КЛКТ), проводили сочетанную хемомеханическую обра-

ботку корневых каналов и obturation различными техниками в зависимости от кривизны корневых каналов, согласно стандартам эндодонтического лечения, принятым для взрослых.

В зависимости от применяемых технологий эндодонтической техники пациентов распределили на 5 групп следующим образом. В I группе было вылечено 48 человек (24 подростка и 24 взрослых), применялся метод латеральной конденсации холодной гуттаперчи (ЛКХГ); во II группе – 49 пациентов (25 подростков и 24 взрослых), obturation корневых каналов выполнялась методом вертикальной конденсации (ВКТГ); в III группе проведено эндодонтическое лечение 48 пациентам (24 подросткам и 24 взрослым), использовали в качестве корневого заполнителя термопластифицированную гуттаперчу на носителе (ТГНН); 72 пациентам IV группы (38 подросткам и 34 взрослым) эндодонтическое лечение проводили разработанным нами способом эндодонтического лечения постоянных зубов у подростков и лиц молодого возраста, предусматривающим на финальном этапе закрытие апикального отверстия препаратом на основе минерального триоксид-агрегата (МТА); комбинированный алгоритм, т.е. применение различных техник obturation корневых каналов в комбинации с разработанным нами способом эндодонтического лечения постоянных зубов у подростков и лиц молодого возраста в зависимости от анатомических условий и уровня минерализации твердых тканей в апикальной части корня, был применен у 123 пациентов V группы (69 подростков и 64 взрослых).

Рентгенологический контроль результатов лечения включал оценку качества коронковой реставрации; состояния краевой и перирадикулярной кости; равномерность, непрерывность

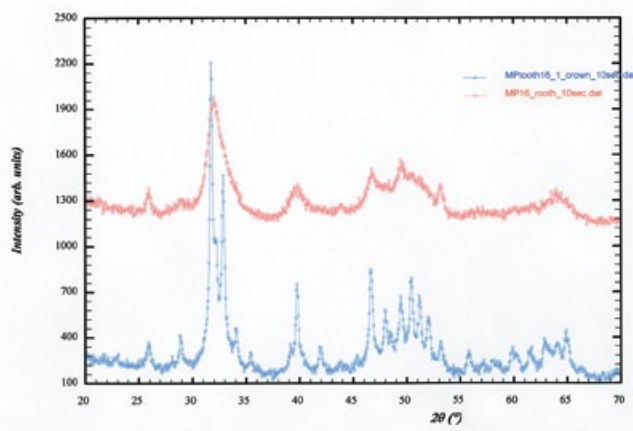


Рис. 4. Дифрактограммы корневого и коронкового дентина постоянного моляра, удаленного у пациента молодой возрастной группы

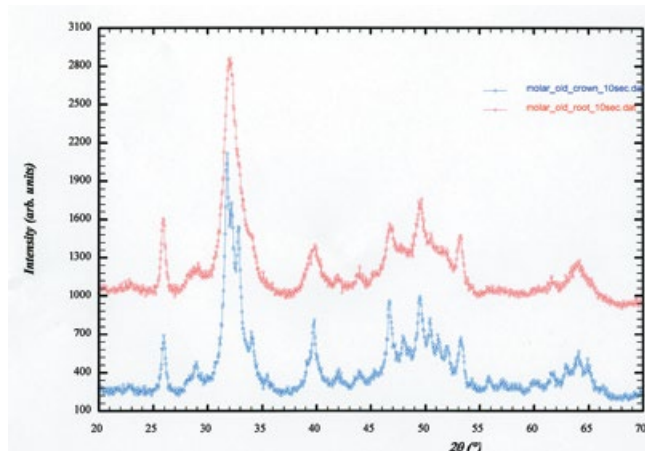


Рис. 5. Дифрактограммы корневого и коронкового дентина постоянного моляра, удаленного у взрослого пациента

периодонтальной щели вдоль всего контура корня; наличие или отсутствие апикального периодонтита. Для оценки перирадикулярных тканей после эндодонтического лечения использовали периапикальный индекс PAI по Orstavik (1986).

Результаты и обсуждение

Металлографическое исследование показало, что микроструктура дентина постоянных зубов у подростков и лиц молодого возраста в исследуемых образцах близка к микроструктуре здорового дентина постоянных зубов, описанной в литературе. Диаметр канальцев и расстояние между соседними канальцами были 3-5 и 10 мкм, соответственно (рис. 3). Подобные результаты получены и при изучении зубов пациентов возрастной группы 30-50 лет. Следовательно, можно сделать вывод, что микроструктура дентина вблизи внешней границы зубов (моляров и премоляров) при увеличении $\times 100$ – $\times 500$ не зависит от области зуба (корень, пришеечная часть или коронка зуба) и его возраста.

Результаты исследования структуры дентина методами РСА продемонстрировали, что основным элементом, составляющим дентинную матрицу, является гидроксиапатит кальция структурного типа $\text{Ca}_9\text{HPO}_4(\text{PO}_4)_5\text{OH}$ (Space Group P63/m (176); $a=9,441\text{Å}$; $c=6,881\text{Å}$; $c/a=0,729$; Crystallite (Scherrer) 200Å. При этом тип гидроксиапатита не зависит от места в зубе. Дифрактограммы корневой и коронковой частей моляров пациентов подросткового и молодого возраста показаны на рис. 6. Пики на них сильно уширены. Следовательно, можно заключить, что дентинная матрица находится в рентгеноаморфном состоянии. Оценка показала, что размер кристаллитов находится в пределах 20-50 нм. Сравнение структуры дентина зубов у пациентов разных возрастных групп не выявил существенных различий (рис. 4, 5). Однако степень рентгеноаморфности корневого дентина оказалась выше, чем у коронкового, и с возрастом зуба эта тенденция не изменяется.

Результаты исследования микроструктуры дентина на ПЭМ в диапазоне увеличений $\times 1000$ – $\times 100000$ показали, что степень аморфности корневого дентина у подростков и лиц молодого возраста больше, чем у взрослых. В корневом дентине постоянных зубов у подростков и лиц молодого возраста матрица находится в аморфном состоянии, а у взрослых она состоит из ультрамелкодисперсных кристаллов апатита (рис. 8, 9). В процессе развития (старения) дентина постоянных зубов происходит зарождение и увеличение размеров кристаллов апатита от 20 до 50 нм.

отличия учитывали при выборе тактики эндодонтического лечения постоянных зубов у подростков и лиц молодого возраста.

В ходе клинических исследований на основании данных КЛКТ удалось объективизировать критерии степени сформированности корня (диаметр апикального отверстия, ширину периодонтальной щели, уровень минерализации в апикальной части корня). Диаметр апикального отверстия у подростков и лиц молодого возраста по данным денальной объемной томографии в среднем составлял $0,75\pm 0,004$ мм, а ширина периодонтальной щели – $1,01\pm 0,004$ мм, что превышало аналогичные показатели у лиц 30-50 лет, где они соответствовали $0,61\pm 0,004$ мм ($p<0,05$) и $0,71\pm 0,003$ мм ($p=0,05$) соответственно.

Сравнение денситометрической плотности твердых тканей различных участков постоянных




Рис. 6. Микроструктура коронкового дентина постоянного моляра, удаленного у пациента молодого возраста (увеличение $\times 70\ 000$)

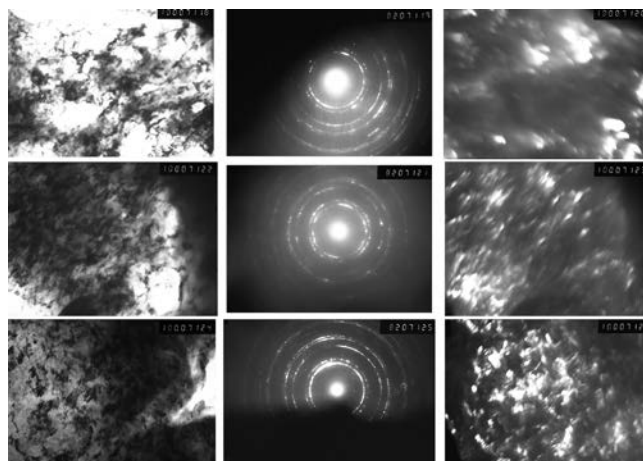


Рис. 7. Микроструктура коронкового дентина постоянного моляра, удаленного у взрослого пациента (увеличение $\times 100\ 000$)

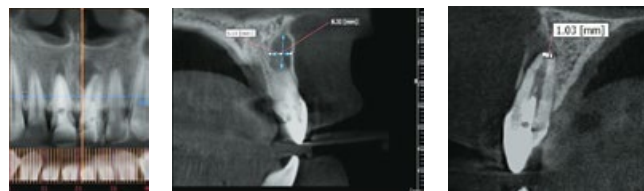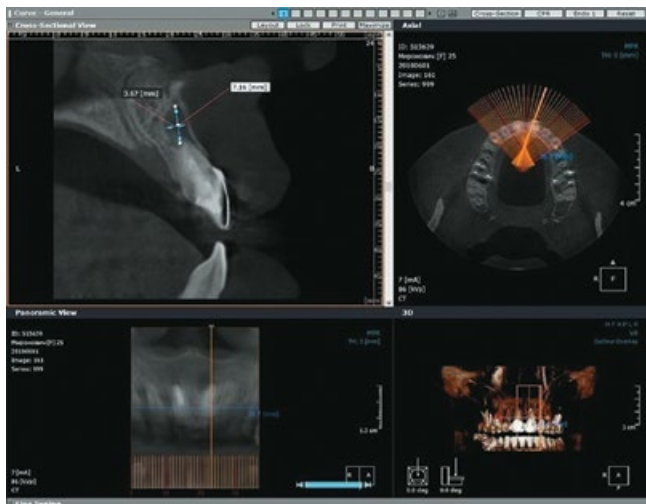


Рис. 9. Фрагмент КЛКТ той же пациентки: а – хронический деструктивный верхушечный периодонтит зубов 1.1, 2.1 (K04.05); б – изучение состояния периапикальных костных структур, индекс PAI – V степени; с – измерение диаметра апикального отверстия

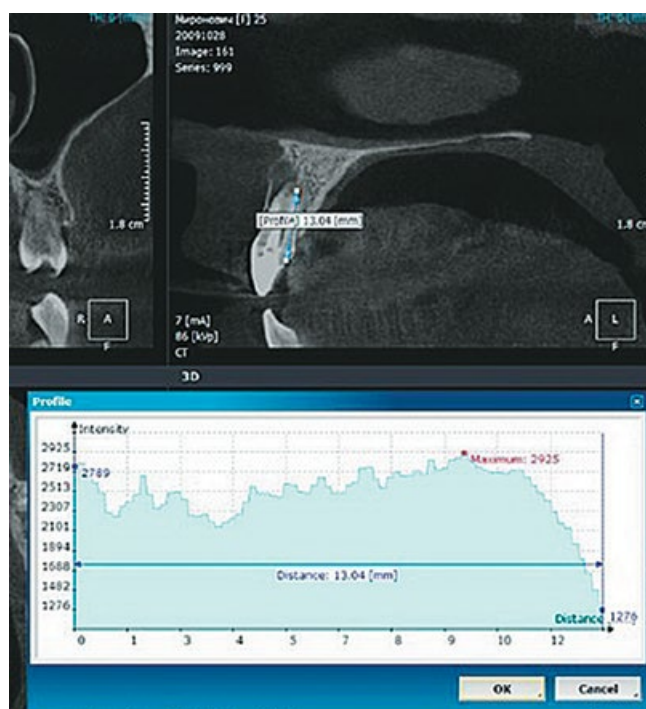

Рис. 8. Фрагмент КЛКТ пациентки М. 18 лет: а – изучение состояния периапикальных структур в аксиальной, сагиттальной и трансверсальной проекциях; б – определение денситометрической плотности в апикальной части корня зуба 2.1 (минимальное значение 1276 ед. НУ)

На основании полученных результатов можно заключить, что дентин постоянных зубов находится в ультрамелкодисперсном состоянии, при том, что размер кристаллитов увеличивается с возрастом пациента. Следовательно, данное исследование убедительно доказывает наличие отличий в степени минерализации, особенно выраженных в апикальной части корня, характеризующихся более низким уровнем минерализации дентина в зубах у подростков и лиц молодого возраста. Данные

зубов у подростков и лиц молодого возраста по данным КЛКТ выявило, что максимальный уровень минерализации твердых тканей в области эмали несколько меньший в области коронкового дентина и минимальный – в апикальной части корня. В группе взрослых пациентов сохранялась та же тенденция.

Максимальное отличие показателей уровня минерализации твердых тканей зуба у подростков, лиц молодого возраста и взрослых пациентов выявлено в апикальной части корня, что, по-видимому, обусловлено тем, что в данной области созревание происходит гораздо позднее, чем в остальных участках коронки и корня зуба. Были определены пороговые величины диаметра апикального отверстия $0,61 \pm 0,004$ мм и денситометрической плотности твердых тканей зуба в апикальной части корня $1428,6 \pm 0,89$ ед. НУ, характерные для здоровых постоянных зубов у взрослых пациентов. Установлена сильная обратная корреляционная связь между величиной диаметра апикального отверстия и возрастом пациента. Коэффициент корреляции r составил $-0,77$.

Представляет интерес зависимость денситометрической плотности от возраста пациентов до и после лечения. У пациентов до лечения с возрастом величина денситометрической плотности в целом возрастала с приростом 7,4 ед. НУ/год. У пациентов после лечения эта тенденция сохранилась. Но величина прироста уменьшилась до 3,1 ед. НУ/год, т. е. в 2 с лишним раза через год после лечения, и до 1,9 ед. НУ/год, т. е. почти в 4 раза через 2 года после лечения. Об этом же свидетельствует уменьшение дисперсии денситометрической плотности у пациентов до лечения, через 1 год и через 2 года после лечения и соответственно стандартного отклонения с 103,13 ед. НУ у пациентов до лечения до 48,19 ед. НУ у пациентов через 2 года после лечения.

«Выравнивание» показателей денситометрической плотности у пациентов различных возрастных групп связано главным образом с увеличением ее

у подростков в результате адекватно спланированного и выполненного эндодонтического лечения.

Следовательно, эндодонтическое лечение оказывает воздействие на структуру и физико-механические свойства твердых тканей зуба больше в период их формирования, нежели в стадии, когда структура и свойства тканей уже сформированы.

В ходе клинического обследования в ближайшие сроки после эндодонтического лечения наибольший процент отклонений по изучаемым параметрам (наличие жалоб, результаты перкуссии и пальпации, определения подвижности зубов, измерения глубины зубодесневой борозды при зондировании по всей окружности зубов, качество коронковой реставрации) был выявлен в группе подростков и лиц молодого возраста при применении метода ЛКХГ в 4 случаях (n=24; 16,67%). Наименьшее количество отклонений по данным параметрам выявлено в группе пациентов в возрасте 30-50 лет при комбинированном применении разработанного нами алгоритма лечения в 5 наблюдениях (n=64; 7,81%). При оценке результатов лечения через 2 года самый низкий процент успеха был выявлен в группе пациентов 12-25 лет в 14 случаях (n=24; 59,5%), где использовали традиционные методики обработки корневых каналов, а для obturation применяли метод ЛКХГ.

Эффективность применения метода ЛКХГ в группе подростков и лиц молодого возраста была на 23,8% ниже, чем в группе взрослых пациентов, у которых лечение было успешным в 20 наблюдениях (n=24; 83,3%). Относительное изменение денситометрической плотности в апикальной части корня было наименее выражено у пациентов, которым во время лечения применяли метод ЛКХГ и ВКТГ (10,9 и 10,0%), незначительно выше были показатели в группе, где использовали метод obturation ТГНН (11,0%).

Наибольшее изменение данного показателя было выявлено у подростков и лиц молодого возраста, прошедших лечение с применением препарата на основе МТА и комбинированного алгоритма (12,0 и 17,0% соответственно). При этом относительное изменение денситометрической плотности в апикальной части корня у взрослых было почти одинаковым и гораздо меньшим, чем у подростков и лиц молодого возраста (порядка 2,0%, независимо от метода). Отметим, что относительное изменение денситометрической плотности хорошо коррелирует с изменением периапикального индекса в зависимости от возраста пациентов (индекс корреляции денситометрической плотности – периапикального индекса составил 0,92 по подросткам и лицам молодого возраста и 0,86 по взрослым).

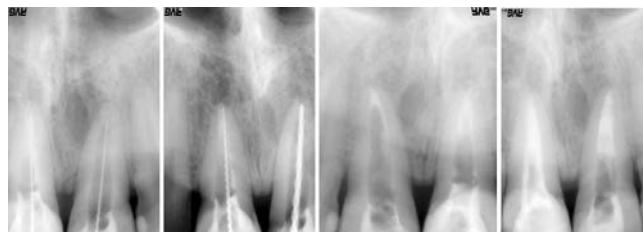


Рис. 10. Радиовизиограммы на этапах обработки корневых каналов и закрытия верхушечного отверстия препаратом на основе МТА (Pro Root). Определяется широкий просвет корневых каналов, истончение стенок корня

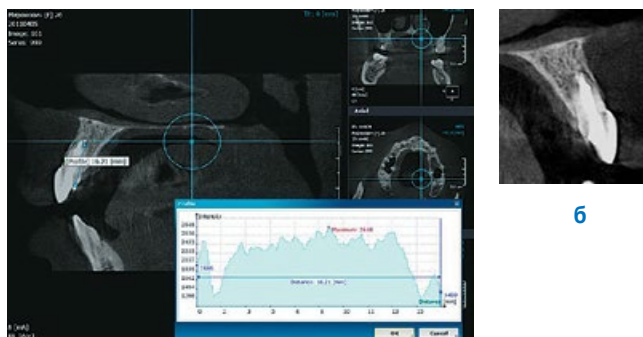

Рис. 11. Фрагмент КЛКТ через 2 года после эндодонтического лечения: а – определение денситометрической плотности в апикальной части корня зуба 2.1 (минимальное значение 1400 ед. НУ); б – изучение состояния периапикальных костных структур зуба 2.1, индекс PAI – I степени

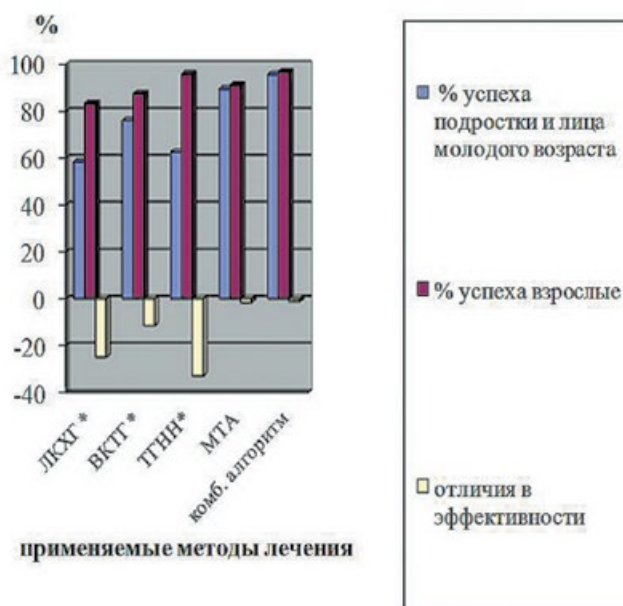


Рис. 12. Сравнительная оценка эффективности применения различных методов эндодонтической техники у подростков, лиц молодого возраста и взрослых (*степень достоверности отличий между методами при $p < 0,05$)

Применение для заполнения корневых каналов метода ВКТГ у пациентов 12-25 лет было успешным у 19 больных (n=25; 76%). При использовании данной технологии у пациентов 30-50 лет успех был достигнут в 21 случае (n=24; 87,5%).

При применении метода ТГНН для obturation корневых каналов в группе пациентов 12-25 лет лечение было успешным у 15 больных (n=24; 62,5%).

Успешность напрямую зависела от сроков выполнения первичного эндодонтического лечения. Применение данной технологии в группе пациентов 30-50 лет было более успешным у 23 больных (n=24; 95,83%) по сравнению с группой пациентов 12-25 лет (p<0,05). Самый стабильный результат и высокий процент успешности у пациентов 12-25 лет достигнут при заполнении верхушечной трети корневых каналов препаратом Pro Root на основе МТА с последующим инъекционным заполнением корневых каналов термопластифицированной гуттаперчей у 34 больных (n=38; 89,5%) (рис. 8-11). Наиболее успешным применение данного метода было в группе пациентов 30-50 лет – в 31 случае (n=34; 91,2%), что на 1,7% выше, чем у пациентов 12-25 лет. Несмотря на полученные небольшие отличия в эффективности данной технологии в группе подростков, лиц молодого возраста и взрослых пациентов, можно сделать вывод об их статистической недостоверности (p<0,05).

Это свидетельствует о том, что разработанный нами способ лечения значительно повышает эффективность эндодонтического лечения постоянных зубов у подростков, приближая ее к таковой у взрослых. Наиболее высокий процент успешности выявлен в группах пациентов, где проводили предварительное изучение особенностей эндодонта зубов и окружающих тканей на основании данных конусно-лучевой компьютерной томографии, с последующим индивидуальным комбинированным применением эндодонтических технологий по разработанному нами алгоритму, с учетом анатомических особенностей и уровня минерализации твердых тканей зубов.

В группе пациентов 12-25 лет успех достигнут у 66 пациентов (n=69; 95,6%), в группе пациентов 30-50 лет – у 62 больных (n=64; 96,9%), с наиболее стабильным результатом в отдаленные сроки. Эффективность эндодонтического лечения у подростков, лиц молодого возраста и взрослых пациентов при этом практически не отличалась (p<0,05) (рис. 12).

Таким образом, комбинированное применение технологий эндодонтической техники и разработанного нами метода лечения с учетом структурных и анатомических особенностей эндодонта,

выявленных в эксперименте, значительно повышает эффективность эндодонтического лечения постоянных зубов у подростков и лиц молодого возраста, сравнивая ее с таковой у взрослых.

ЛИТЕРАТУРА

1. **Елизарова В.М., Дроботько Л.Н., Шабас М.В.** и др. Стоматологический статус здоровья детей и экологическая ситуация / В.М.Елизарова, Л.Н.Дроботько, М.В.Шабас и др. // Стоматология и здоровье ребенка: Матер. 1-й Республ. конф. – М., 1996. – С. 44.
2. **Кисельникова Л.П., Леонтьев В.К.** Влияние исходного уровня минерализации прорезавшихся моляров на поражаемость их кариесом / Л.П.Кисельникова, В.К.Леонтьев // Стоматология. – 1996. – №2. – С. 55-58.
3. **Удовицкая Е.В., Парналей Е.А.** Особенности минерализации зубов у детей в возрасте 6-14 лет / Е.В.Удовицкая, Е.А.Парналей // Стоматология. – 1989. – №3. – С. 63-65.
4. **Петрикас А.Ж., Захарова Е.Л., Образцова Ю.Н.** Эпидемиологические данные по изучению эндодонтических поражений зубов / А.Ж.Петрикас, Е.Л.Захарова, Ю.Н.Образцова // Эндодонтия сегодня. – 2002. – №3. – С. 35-37.
5. **Шевченко М.А.** Разработка путей повышения эффективности лечения кариеса постоянных зубов с незавершенной минерализацией твердых тканей: Дис. ... канд. мед. наук: 14.00.14 / М.А.Шевченко; Мос. гос. мед.-стоматол. ун-т. – М., 2012. – 124 с.
6. **Imbeni V., Nalla R.K., Bosi C., Kinney J.H., Ritchie R.O.** In vitro fracture toughness of human dentin// JMBR -2003, vol. 66A, pp. 1-9.
7. **Hess W.** Anatomy of the root canals of the teeth of the permanent dentition. Part I, New York: William Wood & Co. 1925; 1-35.
8. **Hensel E.** Untersuchungen zur Dysgnathientwicklung von der ersten Dentition zum Wechselgebiss / E. Hensel // Fortschr. Kieferorthop. – 1991; 52; 353–359.
9. **Kruzic J.J., Nalla R.K., Kinney J.H., Ritchie R.O.** Mechanistic aspects of in vitro fatigue-crack growth in dentin// Biomaterials, 2005, vol. 26, pp. 1195-1204.
10. **Marshall G.W.** Dentin: Microstructure and characterization// Quintessence international, 1993, vol. 24, №9, pp. 606-617; Nalla R.K., Kruzic J.J., Ritchie R.O. On the origin of the toughness of mineralized tissue: microcracking or crack bridging// Bone, 2004, vol. 34, pp. 790-798.
11. **Miotti F.A.** Indagine epidemiologica e ortognatodonzia / F.A.Miotti // Mondo ortod. – 1991; 16: 265-274.
12. **Pagnacco A., Balestro G., Franchini D., Vangelisti R.** Indagine epidemiologica sulla prevalenza delle malocclusioni in gruppo Bersaglio / A.Pagnacco, G.Balestro, D.Franchini, R.Vangelisti // Mondo ortod. – 1990; 15: 695-699.
13. **Trombelli L., Saletti C., Verna C., Calura G.** Prevalenza di cane e malocclusioni in bambini eta scolare della provincia di Ferrara / L.Trombelli, C.Saletti, C.Verna, G.Calura // Mondo ortod. – 1991; 16: 399-405.
14. **Simon S., Cooper P., Lumley P., Berdal A., Tomson P., Smith A.J.** Understanding pulp biology for routine clinical practice / S.Simon, P.Cooper, P.Lumley, A. Berdal, P.Tomson, A.J.Smith // J.Endod. – 2009; 171-184.
15. **Wang L.J., Tang R., Bonstein T., Bush P., Nancollas G.H.** Enamel demineralization in primary and permanent teeth// J Dent. Res., 2006, vol. 8, №5 (4), pp. 359-363.