

ЭФФЕКТИВНОСТЬ ПРИМЕНЕНИЯ АЛГОРИТМА ДИАГНОСТИКИ СОСУДИСТЫХ ОБРАЗОВАНИЙ ГОЛОВЫ И ШЕИ У ДЕТЕЙ

Актуальность

Диагностика объемных процессов в области головы и шеи представляет собой непростую клиническую и научную проблему, так как нозологический ряд многообразен, а клиническая картина характеризуется однотипностью. Трудности дифференциальной диагностики также связаны с анатомической сложностью этой области.

Среди объемных образований головы и шеи выделяют врожденные пороки развития; воспалительные заболевания; опухоли (доброкачественные, злокачественные); лимфаденопатии [8].

Сосудистые образования среди доброкачественных образований шеи у детей встречаются чаще других. Приблизительно 69,5% лимфангиом и гемангиом выявляются у ребенка при рождении или проявляются в первые месяцы жизни [5].

По данным разных источников, гемангиомы встречаются от 1-7% до 20% от общего числа опухолей мягких тканей челюстно-лицевой области [13, 2]. Наиболее часто они локализуются на лице, составляя от 60 до 80% общего числа гемангиом головы и шеи [4]. В настоящее время под термином «гемангиома» подразумевается выраженный гиперпролиферативный процесс сосудистого генеза (именно по этому признаку их относят к опухолям). Но встречаются гемангиомы, у которых пролиферативная активность отсутствует (и по этому признаку их можно отнести к порокам развития). Данная концепция позволяет делить все сосудистые поражения на сосудистые опухоли и сосудистые мальформации или ангиодисплазии [9]. Существует большая путаница в названиях (определениях) этих образований, что негативно сказывается на тактике лечения и наблюдения детей.

Частота ангиодисплазий с локализацией в области головы и шеи, по данным разных авторов, колеблется от 5-8% до 14% от их общего количества [11, 12].

Гемангиомы и ангиодисплазии, располагаясь на лице и шее, помимо функциональных и эстетических проблем, представляют значительную опасность, так как могут привести к интра- и послеоперационным профузным кровотечениям с возможным смертельным исходом [14]. При данной патологии



Замятина И.А.

кафедра стоматологии
детского возраста
и ортодонтии ГБОУ ВПО
УГМУ, г. Екатеринбург,
kdvo@inbox.ru

Резюме

Диагностика объемных процессов в области головы и шеи представляет собой непростую клиническую и научную проблему, так как нозологический ряд многообразен, а клиническая картина характеризуется однотипностью. Объемные образования шеи делятся на врожденные пороки развития, воспалительные заболевания; опухоли (доброкачественные, злокачественные); лимфаденопатии. Среди доброкачественных объемных образований шеи у детей чаще всего встречаются сосудистые образования. При рассмотрении этих детей мы придерживались одного диагностического алгоритма сосудистых поражений челюстно-лицевой области, что позволило поставить правильный диагноз в 100% случаев.

Ключевые слова: диагностика сосудистых образований, порок развития, опухоль, лимфаденопатия.

EFFECTIVENESS OF DIAGNOSTIC ALGORITHM NECK VASCULAR LESIONS IN CHILDREN

Zamyatina I.A.

The summary

Diagnostics of processes in the neck tight. The clinical picture of the same type. Space-occupying lesions of the neck are divided into: congenital malformations, inflammatory disease; tumors (benign, malignant), lymphadenopathy. Among the benign space-occupying lesions of the neck in children are more common vascular formation. The examination of these children we stuck to a single diagnostic algorithm of vascular lesions of the maxillofacial region, which allowed a correct diagnosis in 100% of cases.

Keywords: diagnosis of vascular lesions, malformation, tumor, lymphadenopathy.

часто возникают нарушения функции органа, которые могут создавать непосредственную угрозу жизни пациента или вызывать психические отклонения [1]. Ситуация усугубляется трудностями диагностики – истинный размер поражения тканей не всегда соответствует внешним проявлениям [3]. В настоящее время точность диагностики образований сосудистого генеза челюстно-лицевой области на догоспитальном уровне не превышает 50-53% [6, 16, 19]. В связи с этим назначается неадекватное лечение, что приводит к рецидивам заболевания. От своевременности и правильности действий врача нередко существенно зависит прогноз заболевания. Поэтому диагностический и лечебный подходы при этой патологии должны быть патогенетически обоснованными и особенно четкими. Врач, пользуясь современными методами исследований, должен хорошо представлять алгоритм диагностики для выбора оптимального метода лечения пациента.

Методы диагностики сосудистых образований подразделяются на визуализирующие (ультразвуковая диагностика – УЗИ, компьютерная томография – КТ, сцинтиграфия, магнито-резонансная томография – МРТ, позитронно-эмиссионная томография – ПЭТ и т.д.); морфологические (цитологическое и гистологическое исследование); вспомогательные (серологические, лабораторные и др.).

Для повышения качества обследования детей с 2008 года мы используем собственный алгоритм для диагностики сосудистых заболеваний челюстно-лицевой области [5].

Цель исследования

Оценить эффективность разработанного алгоритма диагностики сосудистых образований челюстно-лицевой области у детей.

Материалы и методы

В период с декабря 2010 по октябрь 2012 года на базе консультативно-диагностической поликлиники ДГКБ №9 нами обследовано 266 детей с гемангиомами головы и шеи, что составляет 21% от общего числа обратившихся на консультативный прием в челюстно-хирургическое отделение.

На первом этапе у всех пациентов с подозрением на сосудистую патологию челюстно-лицевой области использовались следующие методы: клинические (анамнез, жалобы, физикальные методы), лучевая диагностика (УЗИ). При подозрении на смешанную гемангиому или лимфангиому проводилась диагностическая пункция образования.

Ультразвуковое исследование опухоли (УЗИ) с дуплексным сканированием и с цветовым доплеровским картированием кровотока (УЗДГ) проводи-

лось с целью определения глубины патологического процесса, уточнения локализации, определения анатомо-топографических взаимоотношений сосудистой патологии с окружающими тканями, оценки степени участия магистральных сосудов, определения количества питающих сосудов и скорости кровотока. Определение гемодинамических характеристик кровотока выгодно отличает ультразвуковые методы исследования от других [17, 7]. Несомненными достоинствами УЗИ являются простота, безвредность (возможность неоднократного повторения исследования), хорошая переносимость исследования детьми младшего возраста.

УЗИ выполнялись на ультразвуковых сканерах iU-22 (Philips, Голландия), использовались датчики линейного сканирования L 9-5, L 17-5 и L 15-7 ю с диапазоном рабочих частот 5-17 МГц; Logio-5 (General Electric, США), с датчиком линейного сканирования L 10, с рабочей частотой 10 МГц. Исследования проводились в В-режиме, цветового доплеровского и энергетического картирования, импульсно-волновой доплерографии. Проводился последовательный осмотр симметричных зон лица и шеи, а также полипозиционное сканирование зоны интереса.

Пациентам при прорастании опухоли в язык и полость рта выполнялись внутриворотные исследования, при помощи которых четко визуализировалась структура образования, оценивалась васкуляризация и наличие дополнительных включений.

На втором этапе диагностики детям с обширными сосудистыми образованиями сложной анатомической локализации проводилась МРТ или КТ с контрастным усилением. Одно из преимуществ МРТ – его идеальность для анатомо-топографической оценки сосудистой системы и определения состояния мягких тканей у пациентов со смешанными формами сосудистых опухолей [15]. При ряде нозологических форм одна из методик МРТ – магнито-резонансная ангиография (МРА) – полностью заменила дигитальную субтракционную ангиографию [18]. МРА в отличие от обычной рентгеновской ангиографии не оказывает ионизирующего воздействия на пациента [10]. Обследование больных выполняли на аппаратах Tomoscan VX-S, Philips, перед исследованием больному проводили контрастное усиление (ультравист, омнипак, визипак).

Завершающим, третьим этапом является ангиография – контрастирование артериальных и венозных сосудов челюстно-лицевой области, которое проводится только после первого и второго неинвазивных этапов обследования. Методика обеспечивает выявление характера венозных изменений, но не всегда позволяет увидеть детали кро-

вотока, подходящие к гемангиоме сосуды и непригодна для контрастирования артериальной сети.

Ангиография – сложная процедура, которую следует выполнять в специально оборудованном рентгеноперационном кабинете в условиях асептики и антисептики под местным обезболиванием или наркозом. Ее осуществление требует специальной дорогостоящей аппаратуры, необходимости подготовленных кадров, поэтому использование возможно в специализированных центрах.

Результаты исследования

В большинстве случаев сосудистые образования диагностировались на первом этапе диагностики, при клиническом осмотре ребенка после тщательного выяснения анамнеза о развитии патологического образования и внутриутробного развития. При осмотре установлено, что у 107 (40,2%) детей сосудистые образования имели множественный характер (табл. 1) и располагались на закрытых участках тела, имея односторонность поражения. Это были плоские формы, многие из них подвергались спонтанной регрессии, так как множественные опухоли, как правило, бывают небольшими.

Таблица 1

Количество сосудистых образований на одного больного

Количество на одного больного	Число детей	%
1	159	59,8
2	64	24
3	30	11,2
4	7	2,7
5	3	1,1
Более 5	3	1,1

Как видно из табл. 1, наиболее часто, у 159 детей (59,8%), наблюдались одиночные поражения. Наибольшее количество образований – 6 – зафиксировано нами у одного ребенка. Сочетание гемангиом в челюстно-лицевой области с гемангиомами головного мозга и на сосудистой оболочке глаза наблюдались в 4 случаях и расценивались как болезнь Штурге-Вебера (энцефало-тригеминальный ангиоматоз). Эти дети были комплексно обследованы и направлены в медико-генетический центр, где и был подтвержден этот диагноз.

На основании данных УЗИ с дуплексным сканированием и УЗДГ все сосудистые образования разделились следующим образом (рис. 1).

Наибольшую долю среди 266 обследованных детей составили больные с гемангиомами – 217 человек (81,5%), среди которых доминировали

пациенты с капиллярными – 119 человек (44,7%) и кавернозными гемангиомами – 87 человек (32,7%). Сосудистые мальформации выявились в 48 случаях (18%) от общего количества больных.

В соответствии с классификацией Федореева Г.А. у обследованных детей выявлена следующая структура гемангиом: капиллярные, кавернозные и смешанные.

Капиллярные гемангиомы наблюдались у 119 человек (44,7%). Эхографически они были представлены зонами неправильной формы пониженной эхогенности, с отсутствием васкуляризации или с наличием единичного низкоскоростного приводящего сосуда малого диаметра.

Кавернозные гемангиомы были в 87 случаях (32,7%). Этот вид гемангиом визуализировался в виде зон или образований неоднородной структуры с кавернозным компонентом в виде участков жидкостного характера и зон патологической васкуляризации с наличием сосудов с линейной скоростью кровотока V_{max} до 40-60 см/с. Фистульный компонент при кавернозных гемангиомах отличался турбулентным кровотоком с высокими значениями линейных скоростей – V_{max} до 100 см/с.

Смешанные гемангиомы наблюдались в виде ангиофибром – 9 пациентов (3,3%) и гемангиолимфом – 2 наблюдения (0,75%). Эхографически ангиофибромы определялись образованиями с капсулой, с наличием узловых структур, разделенных фиброзными перегородками. В проекции выявлялась патологическая васкуляризация с высокими скоростными характеристиками кровотока – V_{max} до 60 см/с, в зонах фистул – V_{max} до 150 см/с. Гемангиолимфомы визуализировались образованиями неоднородной структуры с включениями жидкостного характера, соответству-

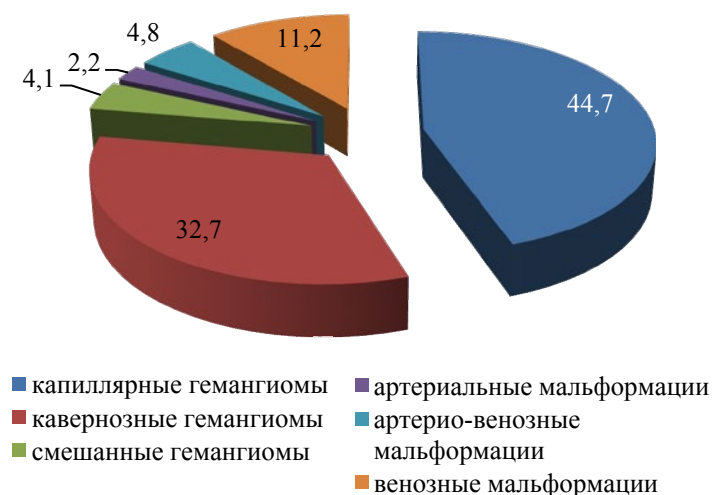


Рис. 1. Распределение сосудистых образований у детей в ЧЛО

ющими кавернам и кистам, а также патологической васкуляризацией.

Среди выявленных сосудистых мальформаций (49 пациентов (18,4%)) определялись венозные, артериовенозные, артериальные и лимфатические ангиодисплазии.

Венозные мальформации визуализировались у 30 (11,2%) больных в виде гетерогенных образований с наличием в проекции расширенных вен. В проекции флешэктазов выявлялась «активная» васкуляризация. При отсутствии «активной» васкуляризации венозный характер кровотока подтверждался проведением компрессионных проб. Артериовенозные коммуникации – 13 наблюдений (4,8%), визуализировались в виде дополнительных сосудистых структур, имеющих непрямолинейный ход, с высокими скоростными характеристиками кровотока – Vmax до 180-200 см/с.

Артериальные мальформации определялись в 6 случаях (2,2%) в виде дополнительных сосудистых структур с высокоскоростным кровотоком.

Таким образом, с помощью УЗИ и УЗДГ у всех детей было установлено не только наличие сосудистой патологии челюстно-лицевой области, но и ее нозологическая принадлежность.

Второй этап диагностики, включающий уточнение топографии, характера приводящих сосудов и диагностики глубоко расположенных участков мальформаций, потребовался 15 пациентам (5,6%) из всех. Им проведено МРТ с контрастным усилением или КТ. В 2 случаях (0,7%) больным с венозными мальформациями, в связи с обширностью процесса, потребовался третий этап диагностики – ангиография.

Выводы

1. Выполнение алгоритма диагностики сосудистых образований челюстно-лицевой области у детей позволило установить правильный диагноз и уточнить анатомо-топографическое положение образований в 100% случаев.

2. Ультразвуковое дуплексное сканирование, цветное доплеровское картирование и ультразвуковая доплерография позволяют определить нозологическую форму сосудистых образований, их локализацию (первый этап).

3. У детей с поражением двух и более анатомических областей головы и шеи использование магниторезонансной томографии и компьютерной томографии с контрастным усилением повышает эффективность диагностики (второй этап).

4. Селективная рентгеноконтрастная ангиография необходима при обширных ангиодисплазиях и гемангиомах, для определения их типа и источника кровоснабжения (третий этап).

ЛИТЕРАТУРА

1. Вернадский Ю.И. Гемангиомы лица и полости рта / Ю.И.Вернадский // Здоровье. 1970. – №5. – С. 302-310.
2. Голованов В.Н. Криодеструкция изъязвленных гемангиом у детей / В.Н.Голованов, А.С.Пуликов, В.А.Юрчук // Детская хирургия. – 2004. – №5. – С. 40-42.
3. Дан В.Н. Диагностика и хирургическое лечение врождённых ангиодисплазий.: Дисс. докт. мед. наук / В.Н.Дан. – М., 1989.
4. Догужиева Р.М. Диагностика и лечение ангиодисплазий головы и шеи : автореф. дис. канд. мед. наук / Р.М.Догужиева. – М., 1994. – 37 с.
5. Замятина И.А., Вольхина В.Н. Анализ структуры гемангиом челюстно-лицевой области у детей по данным консультативно-диагностической поликлиники ДГКБ №9 г. Екатеринбурга // Проблемы стоматологии. – 2010. – №3. – С. 35.
6. Копарзова О.А., Слабковская А.Б., Матюнин В.В., Фролова А.И., Гургенадзе А.П. Виды вторичных деформаций костей лицевого скелета и зубочелюстной системы у детей с лимфангиомой мягких тканей лица и диффузной лимфангиомой языка // Материалы II Всероссийской науч.-практич. конф. «Врожденная и наследственная патология головы лица и шеи у детей: актуальные вопросы комплексного лечения», 19-21 апреля 2006 г. – М., 2006. – С. 229-233.
7. Кунцевич Г.И., Скуба Н.Д., Журенкова Т.В. Внеорганные опухоли шеи // Ультразвуковая диагностика в абдоминальной и сосудистой хирургии / Под ред. Г.И.Кунцевич. Минск: Кавалер Паблицере, 1999. – С. 146-157.
8. Петров Н.Л., Кириллов А.Л., Добромыслова Н.А. Диагностические алгоритмы при объемных образованиях шеи // Стоматологический вестник. – 2005. – №2. – С. 47-49.
9. Рогинский В.В., Надточий А.Г., Григорьянс А.С. Классификация образований из кровеносных сосудов челюстно-лицевой области и шеи у детей // Стоматология. – 2011. – №4. – С. 71.
10. Свиридов Н.К., Шимановский Н.Л. Железосодержащие магнитно-резонансные контрастные средства и перспективы их применения в лучевой диагностике // Журнал «Медицинская визуализация». – 2002. – №3. – С.125-127.
11. Ситников А.В. Комбинированное хирургическое лечение артериовенозной ангиодисплазии головы и шеи / А.В.Ситников // Врач. – 2002. – №5. – С. 25-26.
12. Циклин И.Л. Применение малоинвазивных эндоваскулярных методов в комбинированном лечении врожденных артериовенозных ангиодисплазий головы и шеи: автореф. дис. канд. мед. наук / И.Л.Циклин. – М., 2006. – 28 с.
13. Яргиелло Т., Раковски П., Зубилевич Т. и др. Ангиодисплазии верхних конечностей. Диагностика и сравнение дуплексного сканирования с ангиографией. // Ангиология и сосудистая хирургия, 2000. – Т.6; №1. – С. 34-41.
14. Davidson D. Severe hemorrhage from an arteriovenous malformation of the mandible: report of case / D. Davidson, M. Egbert, R. Myall // SADC J. Dent. Child. 1984. – Vol. 51, №5. – P. 376-378.
15. Laor T., Burrows P.E., Hoffer F.A. Magnetic resonance venography of congenital vascular malformations of the extremities // Pediatr. Radiol. 1996. – Vol. 26. – P. 371-380.
16. Srivastava P.K. Atlas of Musculoskeletal and Small Parts Ultrasound with Color Flow Imaging. Medical, 2007. – P.142-215.
17. Trop I., Dubois J., Guibaud L. et al. Soft-tissue venous malformations in pediatric and young adults patients: diagnosis with Doppler US. // Radiology 1999; V.212. – P. 841-845.
18. Waggerhauger T. // Electromedica Siemens. – 1998. – Vol.66, № 1. – P. 2-7.
19. Zhao F.Y., Gao Y., Wu M.J. Dignosis and therapy on hemangiomas and vascular malformation in view of the new classification //Beijing Da Xue Xue Bao. 2009. – Vol. 1. – №3. – P. 21-27.