

## ОПЫТ СОЧЕТАННОГО ПРИМЕНЕНИЯ МЕТОДОВ ИНФИЛЬТРАЦИИ И РЕСТАВРАЦИИ ПРИ ЛЕЧЕНИИ КАРИЕСА ЭМАЛИ

Концепция микроинвазивного лечения кариеса в последнее время вызывает большой интерес благодаря тому, что она предполагает сохранение структуры зуба в максимальном объеме, гарантируя при этом хороший эстетический результат [2, 3].

В начале 2000-х годов профессором Н. Меуер-Лукел и доктором S. Paris предложен уникальный способ лечения бесполостного кариеса эмали методом инфильтрации, на основе которого был создан материал «Icon» (DMG, Германия), не имеющий на сегодняшний день аналогов. Суть методики заключается в удалении псевдоинтактного слоя эмали 15%-й соляной кислотой и последующем заполнении очага поражения смесью синтетических смол с низкой вязкостью и, соответственно, более высокой проникающей способностью [1]. Вместе с тем на практике зачастую встречается сочетанное поражение в виде пятна и дефекта эмали. При этом клинически проверенных и рекомендованных к применению методик лечения в подобных случаях не достаточно. Заметим, что в настоящий момент, по данным научных публикаций, имеется теоретическое обоснование совместного применения инфильтранта и фотополимера за счет сходства их мономерных структур. Тем не менее, вопрос врачебной тактики при наличии у пациента комбинированного поражения эмали в виде пятна и дефекта по-прежнему находится на стадии лабораторных исследований и клинических наблюдений [4].

Из вышеизложенного следует, что тема восстановления функциональных и эстетических свойств зуба при раннем кариозном поражении нуждается в дальнейшем изучении. В нашей клинике в течение 3 лет получены отдаленные и успешные результаты использования метода инфильтрации для лечения кариеса. Представленный нами клинический пример демонстрирует эффективность лечения кариеса эмали путем сочетания метода инфильтрации и реставрационной технологии.

### Клинический случай

Пациент М., 19 лет, обратился в клинику с жалобами на косметические дефекты верхних фронтальных зубов (рис. 1, 2). Основной причиной заболевания



**Сысоева О.В.**

к.м.н., доцент, главный врач ООО «Центр стоматологии Бокой», г. Омск



**Макурова Н.И.**

врач стоматолог-терапевт ООО «Центр стоматологии Бокой», г. Омск

### Резюме

В статье рассмотрены особенности микроинвазивного лечения при сочетанном кариозном поражении эмали в виде пятна и дефекта. Представлен клинический пример комбинированного лечения кариеса эмали методами инфильтрации и реставрации светоотверждаемым композиционным материалом. Обоснована целесообразность углубленного изучения и развития микроинвазивной терапии кариеса для практикующих стоматологов.

*Ключевые слова:* кариес зубов, микроинвазивное лечение зубов.

### EXPERIENCE COMBINED USE OF THE METHODS OF INFILTRATION AND RESTORATION IN THE TREATMENT OF ENAMEL CARIES

Sysoeva O.V., Makerova N.I.

### The summary

The article is about features of microinvasive treatment enamel caries when the form of spots and defects combined. It consist clinical example of combined treatment of enamel caries by methods of infiltration and composite material restoration. Authors motivate of practicing dentists to the in-depth study and development of minimally invasive treatment of caries.

*Keywords:* dental caries, minimally invasive dentistry.

была неудовлетворительная гигиена полости рта. В результате обследования был поставлен диагноз (по МКБ-10): {K02.0} Кариез эмали зубов 1.3, 1.2, 1.1, 2.1, 2.2, 2.3. Для лечения использовали материал «Icon» (DMG, Германия) и светоотверждаемый композиционный материал Filtek Flow (3M ESPE, США). Предварительно была проведена профессиональная гигиена. Анестезия не проводилась в связи с безболезненностью процедуры. Поверхность зубов предварительно очищали от налета с помощью полировочной пасты и щетки, после чего промывали водой. Рабочее поле изолировали с помощью Optra Gate (Ivoclar Vivadent), а также жидкого коффердама Blue Seal (BEYOND POLUS, США), который наносили на высушенный воздушной струей десневой край в виде полоски толщиной 2 мм и полимеризовали галогеновой лампой в течение 10 секунд. Выраженные полости в эмали микроинвазивно препарировали ультразвуковой насадкой с алмазным напылением. После высушивания на зону поражения и близлежащую часть эмали наносили 15%-й гель соляной кислоты на 2 минуты, используя шприц Icon-Etch и вестибулярную насадку (рис. 3). После этого Icon-Etch смывали водой в течение 30 секунд и просушивали воздухом из безмасляного компрессора (рис. 4, 5). Оставшуюся в порах эмали влагу высушивали этанолом с помощью шприца Icon-Dry в течение 30 секунд, просушивали воздухом. На первом этапе инфильтрации с помощью шприца Icon-Infiltrant и вестибулярной насадки наносили Icon-Infiltrant с небольшим излишком на протравленную поверхность на 3 минуты при выключенном дентальном светильнике. Избыток материала удаляли воздухом. Полимеризовали Icon-Infiltrant галогеновой лампой в течение 40 секунд при длине волны 460 нм. Затем полостные дефекты эмали заполняли текучим композиционным материалом светового отверждения и полимеризовали 20 сек. При этом происходило прочное сцепление композита со смолой инфильтранта. Адгезивная система в данном случае не использовалась.

На втором этапе инфильтрации на обработанные поверхности наносили Icon-Infiltrant на 1 минуту, излишек удаляли воздухом и полимеризовали 40 секунд (рис. 6, 7). Поверхность инфильтрации и реставрации обрабатывали полировочными головками Enhance (DENTSPLY) и щеткой с полировочной пастой. Для очищения межзубных промежутков от излишков материала использовали флоссы (рис. 8, 9).

## Результаты

Как в процессе работы, так и после завершения лечебной процедуры у пациента в области обработанных зубов отсутствовали субъективные ощу-

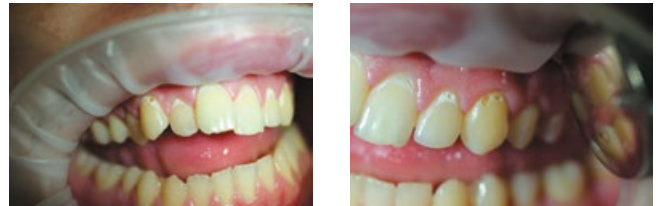

Рис. 1, 2. Сочетанное поражение кариесом в стадии меловидного пятна и поверхностного дефекта

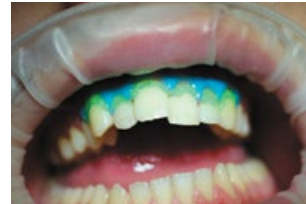

Рис. 3. Нанесенная кислота на зоны поражения

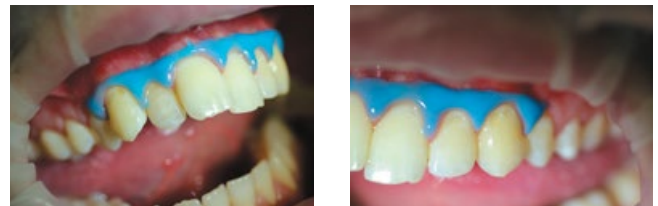

Рис. 4, 5. Зубы после промывания и высушивания

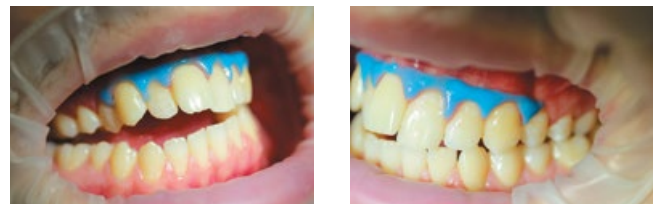

Рис. 6, 7. Дефекты после инфильтрации и пломбирования

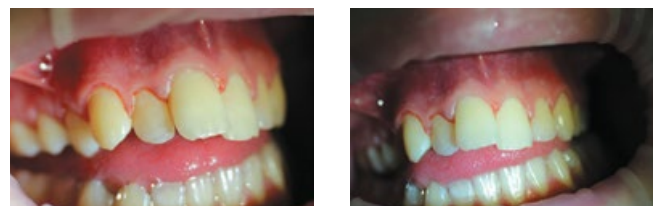

Рис. 8, 9. Вид зубов после полирования

щения в виде боли или гиперестезии. Поверхность зубов в зоне поражения стала плотной, гладкой, блестящей, дефекты тканей были устранены, эмаль имела естественный цвет. Данные критерии, а также положительный опыт наших трехлетних наблюдений за подобными клиническими случаями свидетельствуют о полноценном восстановлении функциональных и косметических характеристик зубов в результате лечения, с отсутствием рецидивов, что, в свою очередь, позволяет считать проведенное терапевтическое вмешательство эффективным.

## Заключение

Приведенный клинический пример показывает возможность использования материала Icon в комплексе с композиционным материалом светового отверждения при сочетанном поражении эмали кариесом в стадии пятна и дефекта. Безусловными преимуществами предложенного метода можно считать минимальное, бережное препарирование эмалевых дефектов, безболезненность процедуры, укрепление окружающей эмали за счет инфильтрации смолой.

Данная практика как вариант объединения новейших научных достижений с традиционными методами увеличивает список показаний к применению материала Icon, расширяет спектр и универсальность стоматологических услуг, позволяя, в том числе, эффективно лечить кариес при любом разномобразии его начальных клинических проявлений. Это, бесспорно, делает работу стоматолога более успешной, демонстрирует его высокий профессионализм. В свою очередь, у пациентов формируется позитивное отношение к лечению зубов благодаря быстрой, безболезненной и малоинвазивной терапии. Не менее важно и то, что комфортное и щадящее лечение является дополнительной мотивацией для раннего и своевременного визита

к врачу, способствует привлечению пациентов различного возраста в стоматологическую клинику.

Тема комплексного микроинвазивного лечения кариеса, вне всяких сомнений, является актуальной и перспективной не только для терапевтов-стоматологов, но и для ортодонтот, стоматологов детской практики и других специалистов.

## ЛИТЕРАТУРА

1. Гранько С.А., Лопатин О.А., Есьман А.А., Баранников С.В. Опыт микроинвазивного лечения кариеса методом инфильтрации эмали материалом Icon (DMG) // Современная стоматология. – 2010. – №2. – С. 43-49.
2. Макеева И.М., Акимова М.Ю., Туркина А.Ю., Акимова И.В. Отдаленные результаты применения технологии Icon после ортодонтического лечения // DENTAL TRIBUNE. – 2012, №4.
3. Николаев А.И., Кузьминская О.Ю., Степанова Т.С., Доценко А.В., Василевский С.А. Методика инфильтрации – новая технология лечения начальных кариозных поражений зубов // Клиническая стоматология. 2010. – №2. – С. 14-17.
4. Шакарьянц А.А., Севбитов А.В., Скатова Е.А. Оценка эффективности лечения очаговой деминерализации эмали в стадии дефекта методом инфильтрации в сочетании с различными реставрационными технологиями по результатам исследования in vitro // Клиническая стоматология. – 2012. – №4. – С. 10-13.

XV специализированная выставка

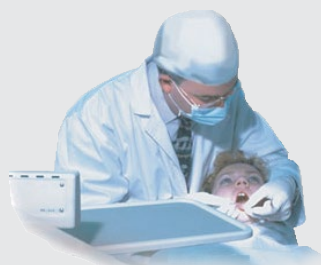

# ДЕНТАЛ-ЭКСПО.

# СТОМАТОЛОГИЯ УРАЛА-2014

## 21-23 октября 2014

г. Уфа



- Министерство здравоохранения РБ
- Выставочный центр «Лигас»
- Стоматологическая Ассоциация РБ
- Компания «Дентал-Экспо»

Пятый открытый Чемпионат зубных техников

КОНТАКТЫ В УФЕ:

**ЛИГАС**  **LIGAS**

Выставочный центр «Лигас»

тел./факс: +7 (347) 253-76-05, 253-81-89

e-mail: [ligas@ufanet.ru](mailto:ligas@ufanet.ru)

[www.ligas-ufa.ru](http://www.ligas-ufa.ru)



В МОСКВЕ:

**DENTALEXPO** 

119049, Москва, ул. Б.Якиманка, 38


тел.: +7 (495) 921-40-69

e-mail: [info@dental-expo.com](mailto:info@dental-expo.com)

[www.dental-expo.com](http://www.dental-expo.com)

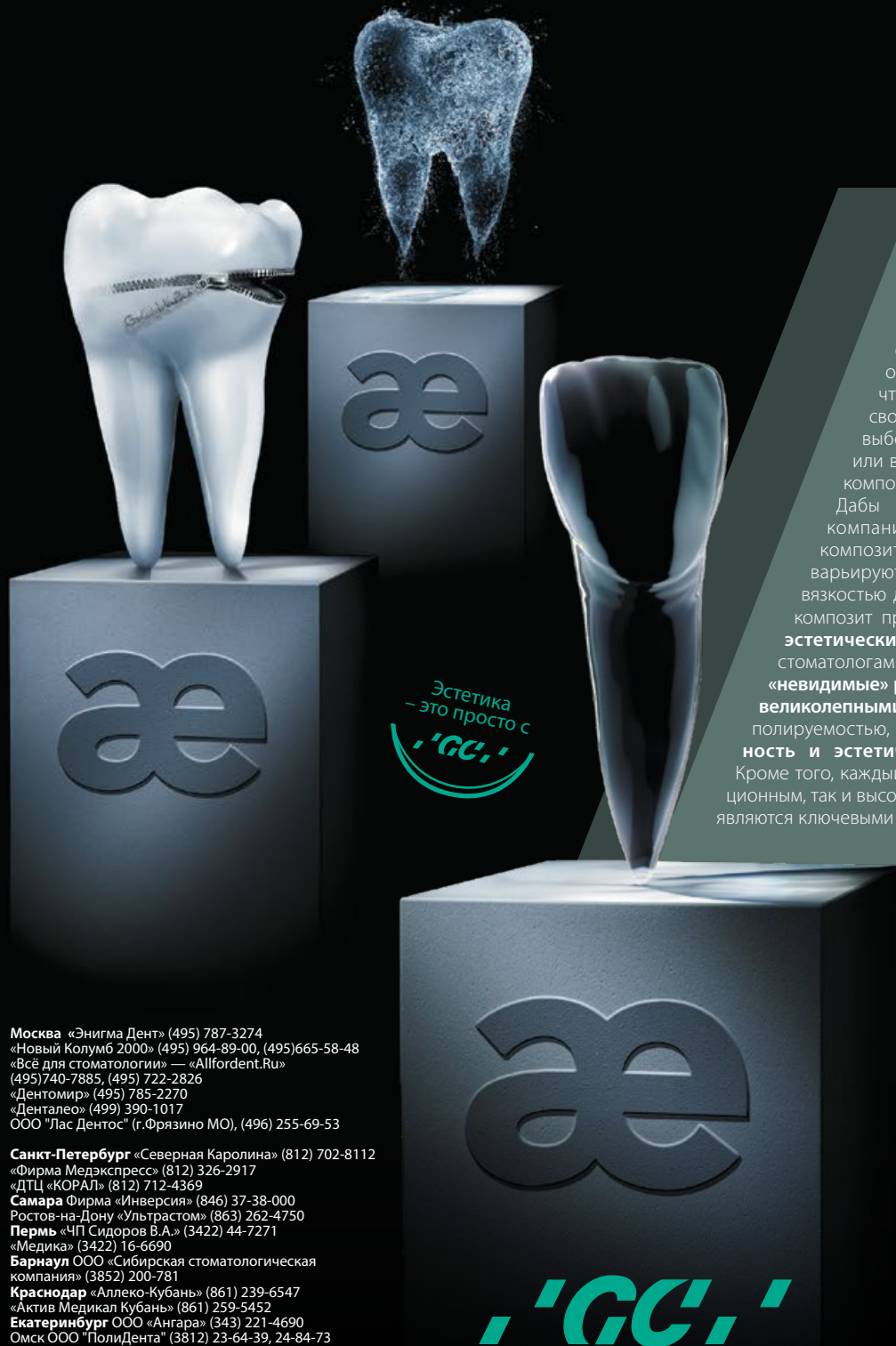

# Искусство создания красивой улыбки



Добро пожаловать в галерею GC G-ænial – эстетичные решения для любых показаний... с нужными Вам рабочими свойствами

G-ænial от GC



Эстетика – это просто с 'GC'!

Компания GC уделяет много внимания вопросу индивидуальности. Мы понимаем, что не существует одинаковых пациентов – а значит, не существует и одинаковых реставрационных решений. Мы также понимаем, что у каждого стоматолога всегда будут свои предпочтения, будь то в вопросах выбора техники нанесения материала или выбора идеального реставрационного композита.

Дабы удовлетворить все предпочтения, компания GC представляет линейку композитов, **рабочие свойства** которых варьируются от высокоплотных с пакуемой вязкостью до текучих и инjectируемых. Каждый композит производства GC обладает **высокими эстетическими качествами**, которые позволяют стоматологам легко и эффективно создавать «невидимые» реставрации. Все композиты обладают **великолепными физическими** свойствами и отличной полируемостью, гарантируют прочность, **долговечность и эстетичность** выполняемых реставраций. Кроме того, каждый из материалов является как инновационным, так и высококачественным – данные требования являются ключевыми для всей продукции компании GC.

[www.gceurope.com](http://www.gceurope.com)

Москва «Энигма Дент» (495) 787-3274  
«Новый Колумб 2000» (495) 964-89-00, (495)665-58-48  
«Всё для стоматологии» — «Allfordent.Ru»  
(495)740-7885, (495) 722-2826  
«Дентомир» (495) 785-2270  
«Денталео» (499) 390-1017  
ООО "Лас Дентос" (г.Фрязино МО), (496) 255-69-53

Санкт-Петербург «Северная Каролина» (812) 702-8112  
«Фирма Медэкспресс» (812) 326-2917  
«ДТЦ «КОРАЛ» (812) 712-4369  
Самара Фирма «Инверсия» (846) 37-38-000  
Ростов-на-Дону «Ультрастом» (863) 262-4750  
Пермь «ЧП Сидоров В.А.» (3422) 44-7271  
«Медика» (3422) 16-6690  
Барнаул ООО «Сибирская стоматологическая компания» (3852) 200-781  
Краснодар «Аллеко-Кубань» (861) 239-6547  
«Актив Медикал Кубань» (861) 259-5452  
Екатеринбург ООО «Ангара» (343) 221-4690  
Омск ООО "ПолиДента" (3812) 23-64-39, 24-84-73

Официальный импортер и дистрибьютор продукции Джи Си в России:  
Стоматологический центр Крафтвэй



Новый номер: 8-800-100-100-9  
(бесплатные звонки из любого региона)  
Москва, 3-я Мытищинская ул., 16  
[www.kraftwaydental.ru](http://www.kraftwaydental.ru) (495)232-69-33