

ОПЫТ ИСПОЛЬЗОВАНИЯ АРМИРУЮЩЕЙ КВАРЦЕВОЙ СЕТКИ ДЛЯ ОРТОПЕДИЧЕСКОЙ РЕАБИЛИТАЦИИ ПАЦИЕНТКИ С МИКРОСТОМИЕЙ

Дефекты лица делают человека инвалидом, вызывая нарушения функции зубочелюстной системы. Наиболее частыми причинами их образования являются удаление опухолей, особенно злокачественных; огнестрельные ранения и механические повреждения различных участков лица; ожоги (термические, электрические, химические); врожденные дефекты и деформации лицевой области и др.

Дефекты лица приводят к функциональным расстройствам. При дефектах щеки, мягких тканей приротовой области нарушаются функции жевания, речи, возникает обезвоживание организма из-за постоянного слюнотечения, появляется мацерация кожи выделяющейся слюной. Дефекты мягких тканей, окружающих ротовую щель, вызывают выпадение пищи во время жевания и постоянное слюнотечение. Долго существующие келоидные рубцы вызывают деформацию зубных рядов и обезображивают лицо пациентов, что в свою очередь не может не сказаться на их психике. Сужение ротовой щели влечет за собой также затруднение приема пищи и нарушение речи [1].

Лучший результат ортопедического лечения достигается после оперативного расширения ротовой щели. У пациентов с микростомией, когда операция не показана (возраст больных, состояние здоровья, системная склеродермия, туберкулезная волчанка), проведение ортопедических манипуляций сопряжено с большими трудностями.

На кафедру ортопедической стоматологии УГМУ обратилась для протезирования пациентка К. 62 лет.



Карасева В.В.

к.м.н., доцент кафедры ортопедической стоматологии ГБОУ ВПО УГМУ, г. Екатеринбург, vevaska500@mail.ru

Резюме

Довольно часто в результате ранения приротовой области, при операциях по поводу опухолей и ожогов лица формируется сужение ротовой щели – микростомия. Рубцы мягких тканей, окружающих ротовую щель препятствуют открыванию рта и уменьшают ротовую щель, что делает лечение, удаление и последующее протезирование зубов весьма проблематичным.

На примере клинического случая разобраны особенности изготовления съемного протеза на нижнюю челюсть у пациентки с данной патологией и способы решения проблемы адаптации и частых поломок протеза путем использования армирующей кварцевой сетки. Проведена оценка результатов проведенного ортопедического лечения.

Ключевые слова: челюстно-лицевое протезирование, микростомия, армирующая кварцевая сетка.

EXPERIENCE OF QUARTZ REINFORCING MESH FOR ORTHOPEDIC REHABILITATION PATIENT WITH MIKROSTOMIEY


Karaseva V.V.

The summary

Quite often as a result of injuries prirotovoy area in surgery for tumors and facial burns formed narrowing mouth slit – mikrostromiya. Scarring of the tissues surrounding the mouth slit prevent opening of the mouth and reduce mouth slit, making the treatment, removal and subsequent prosthetics highly problematic. On an example of a clinical case features dismantled manufacturing denture on mandible in a patient with this disease and ways to solve the problems of adaptation and frequent breakdowns of the prosthesis by using reinforcing mesh quartz. The estimation results of the orthopedic treatment. *Keywords:* maxillofacial prosthetics, mikrostromiya, reinforcing mesh quartz.

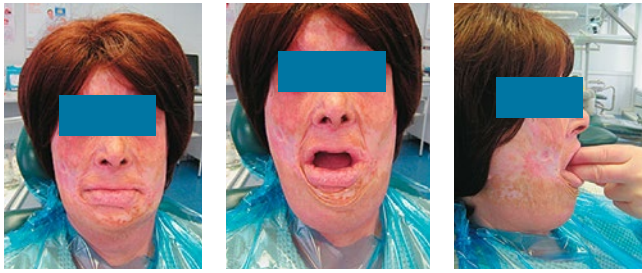

Рис. 1. Внешний вид пациентки К. 62 лет (на момент обращения). Степень открывания полости рта



а

б

Рис. 2. Гипсовая модель нижней челюсти больной К. 62 лет

(а – клиническая картина; б – изоляция экзостозов с язычной стороны)

В 2-летнем возрасте она получила ожог всего лица открытым пламенем, приведший к полному обезображиванию и образованию грубых келоидных рубцов. Помимо внешних изменений сформировалось нарушение (затруднение) открывания рта до 3 см при норме 5-6 см (рис. 1 – а, б, в). Это способствовало сложностям при приеме пищи, плохой гигиене полости рта, проблемам в лечении зубов и как следствие ранней их потере. На момент обращения в нашу клинику у пациентки уже около 15 лет полная потеря зубов на верхней челюсти; на нижней – наличие двух зубов (3.3. и 4.3), покрытых металлическими коронками.

Основные жалобы – трудности привыкания к протезам (болезненность), частые поломки и, как следствие, невозможность пользования нижним съемным протезом. Протезы изготавливались неоднократно и в разных лечебных учреждениях, но положительного результата не было.

Выбор конструкции съемного протеза определяется степенью сужения ротовой щели. При значительной микростомии и дефектах альвеолярной части иногда применяют разборные или складные (шарнирные) протезы. Нам удалось избежать таких сложных протезов.

План лечения: изготовить полный съемный протез на верхнюю челюсть и частичный пластинчатый протез с пластмассовым базисом и литыми удерживающими кламперами.

Из-за потери эластичности мягких тканей и сужения ротовой щели у больных с микростомией затруднено снятие оттисков стандартными ложками, даже детскими. Из-за отсутствия подходящей стандартной ложки, мы вынуждены были сформировать восковые индивидуальные ложки для верхней и нижней челюстей прямым методом (в полости рта). Затем заменили воск пластмассой для возможности снятия оттиска жесткой ложкой [2].

После снятия оттисков были выявлены сложные анатомические условия на нижней челюсти в виде значительной неравномерной атрофии альвеолярных отростков и выраженных экзостозов с язычной стороны, которые были зоной травмирования слизистой оболочки краем протеза и способствовали частым поломкам пластмассового базиса (рис. 2а).

Хирургическая подготовка – иссечение экзостозов могла бы улучшить условия протезирования, но в данном случае это было проблематичным.

Значительное уменьшение ротовой щели затрудняет определение центральной окклюзии обычным способом при помощи восковых базисов с прикусными валиками. Для профилактики деформации восковых базисов, прикусные валики из воска мы фиксировали на жестких базисах, при этом сами валики делали уже и короче, чем обычно.

Учитывая недостатки предыдущих протезов, предприняли ряд манипуляций, устраняющих их. Во-первых, с целью исключения повышенного давления протеза на костные выступы, сделать на гипсовой модели их изоляцию 1-2 слоями лейкопластыря (рис. 2б). Во-вторых, во избежание поломок, армировать нижний съемный протез.

Распространенные методы укрепления протезов – изготовление металлического базиса или армирование акрилового базиса металлической стандартной сеткой и др. Эти методы имеют ряд недостатков: они заметны, могут быть подвержены коррозии, но самым существенным является отсутствие химической связи металла с пластмассой – удержание происходит только благодаря механической ретенции [3, 4]. В подобных случаях оптимальным, на наш взгляд, является применение кварцевой сетки QUARTZ SPLINT MESH (R.T.D. Франция), которая разработана специально для армирования акриловых протезов. Преимущество ее в том, что она предварительно пропитана специальным связующим веществом на основе метакрилатной смолы, которое способно химически связываться с акриловыми базисными пластмассами. Сетка позволяет индивидуально подобрать

необходимый размер соответственно параметрам челюсти [5, 6].

Важно отметить еще одно положительное свойство данного материала – близкий к нулевому эффект запоминания формы различной кривизны, который проявляется в том, что материал остается в новом виде до применения полимеризации не пытаясь вернуться в исходную ситуацию, что существенно влияет на точность и качество армирования.


Специальная сетка идеально интегрируется в акриловой пластмассе, обеспечивая прекрасное армирование и высоко эстетический эффект, становясь почти невидимой (рис. 3).

В процессе привыкания пациентка была обучена рациональному введению протезов (рис. 4а) и даны рекомендации по правильному уходу за полостью рта и протезами. После незначительных необходимых коррекций она быстро адаптировалась к протезам.

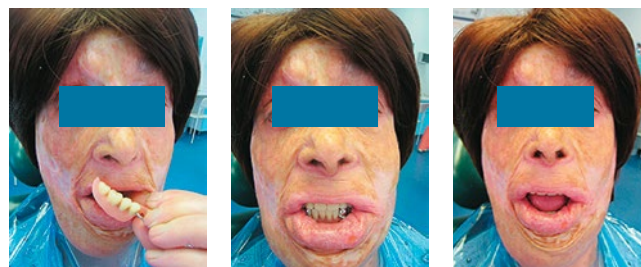Проведенное ортопедическое лечение данной пациентки благодаря использованию современных технологий в значительной степени позволило решить поставленные задачи. Фиксация протезов, несмотря на небольшое количество оставшихся зубов, удовлетворительная. Отмечается отсутствие смещения протезов при значительном открывании рта (рис. 4 б, в).

Пациентка осталась довольна проведенным лечением, констатирует отсутствие болевых ощущений, восстановление жевания, речи и значительное улучшение настроения.

Таким образом, внимательное изучение сложных анатомических условий, (микростомия, наличие экзостозов), применение методов устранения и профилактики травмирования слизистой оболочки (изоляция экзостозов) и частых поломок протеза нижней челюсти (армирование частичного съемного протеза кварцевой сеткой QUARTZ SPLINT MESH) позволило добиться положительных результатов, и могут быть рекомендованы для последующего применения практическими врачами.



а б
Рис. 3. Вид готового армированного протеза на просвет (а) и в лучах прямого света (б)



а б в
Рис. 4. Внешний вид пациентки К. 62 лет (после протезирования): а – способ введения протеза (через здоровый угол рта), б – фиксация прикуса, в – проверка фиксации съемных протезов при широком открывании рта

ЛИТЕРАТУРА

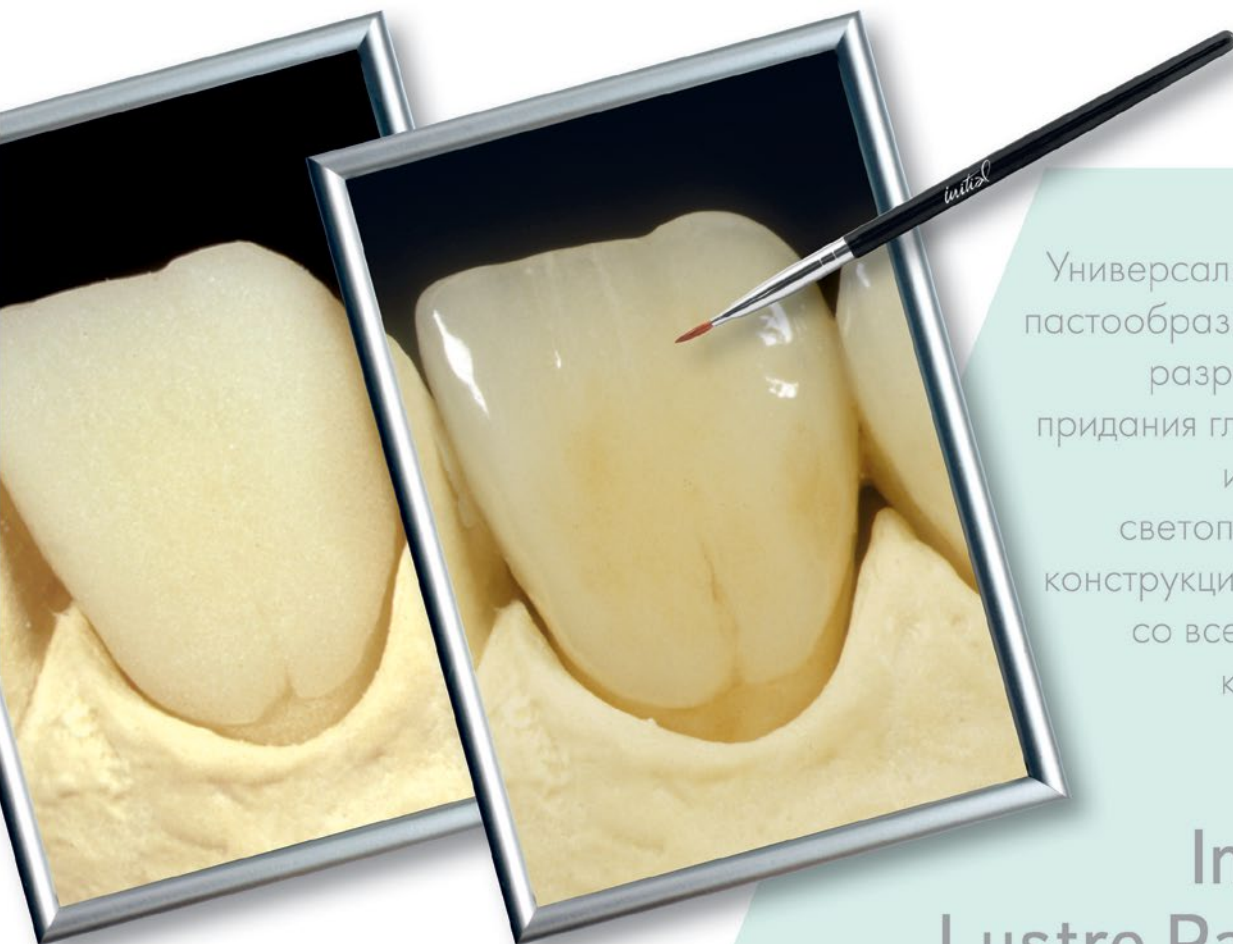1. Жулев Е.Н., Арутюнов С.Д., Лебеденко И.Ю. Челюстно-лицевая ортопедическая стоматология: Пособие для врачей. – М.: ООО «МИА», 2008. – 160 с.
2. Карасева В.В. Особенности протезирования больного с микростомией при полной потере зубов. / Проблемы стоматологии. – 2007. – №5. – С. 26-27.
3. Карасева В.В. Клинический случай протезирования после резекции угла нижней челюсти / Клиническая стоматология. – 2009. – №4. С. 64-68.
4. Карасева В.В. Ортопедическая реабилитация при неправильно сросшемся переломе нижней челюсти (на примере клинического случая) / Проблемы стоматологии. – 2012. – №4. – С. 54-58.
5. Kakar Ajay. Maintenance of periodontally compromised teeth with direct splinting – current materials and options / Cosmetic dentistry. – 2009. – №4.
6. Juloskia J., Beloicab M., Goraccic C. Shear Bond Strength to Enamel and Flexural Strength of Different Fiber-reinforced Composites / The Journal of Adhesive Dentistry Vol 14. – 2012. – P. 1-8.

Создай свой мир с Initial от GC.

Полная керамическая система для любых современных показаний.



Нарисуй свою эстетику



Универсальные 3-мерные пастообразные красители, разработанные для придания глубокого цвета и естественной светопрозрачности конструкциям при работе со всеми системами керамики Initial.

Initial IQ - Lustre Pastes NF от GC.

МОСКВА
«Энигма Дент» (495) 787-32-74
«Дентомир» (495) 785-22-70
«Денталео» (499) 390-10-17
«Всё для стоматологии»
Allfordent.Ru (495) 740-78-85, 722-28-26

САНКТ-ПЕТЕРБУРГ
«Северная Каролина» (812) 702-81-12
«Фирма Медэкспресс» (812) 326-29-17
«ДТЦ «КОРАЛ» (812) 712-43-69

САМАРА
Фирма «Инверсия» (846) 37-38-000
РОСТОВ-НА-ДОНУ
«Ультрастом» (863) 262-47-50

ПЕРМЬ
«ЧП Сидоров В.А.» (3422) 44-72-71
«Медика» (3422) 16-66-90

БАРНАУЛ
ООО «Сибирская стоматологическая компания» (3852) 200-781

КРАСНОДАР
«Апплеко-Кубань» (861) 239-65-47
«Актив Медикал Кубань» (961) 259-54-52

ЕКАТЕРИНБУРГ
ООО «Ангара» (343) 221-46-90

Официальный импортер и дистрибьютор продукции Джи Си в России: «Крафтвэй Медикал»



Новый номер: 8-800-100-100-9
(бесплатные звонки из любого региона)
Москва, 3-я Мытищинская ул., 16,
www.kraftwaydental.ru (495)232-69-33

