

DOI: 10.18481/2077-7566-2017-13-3-96-99

УДК: 616.31-073.759

РАЗВИТИЕ ЛИЦЕВОГО СКЕЛЕТА У ДЕТЕЙ ПОСЛЕ РАННЕЙ ПОТЕРИ ВРЕМЕННЫХ РЕЗЦОВ ВЕРХНЕЙ ЧЕЛЮСТИ

Бимбас Е. С., Шишмарева А. С., Мельникова М. А.

ФГБОУ ВО «Уральский государственный медицинский университет» Минздрава России, г. Екатеринбург, Россия

Аннотация

Предметом изучения данной статьи явилось развитие лицевого скелета у детей 6–10 лет.

Цель — выявление особенностей развития лицевого скелета после ранней потери временных резцов верхней челюсти по данным цефалометрии.

Методология. Проведено ретроспективное когортное исследование с разделением всех исследуемых детей на три группы: на детей с замещением дефекта зубного ряда, детей, не получавших ортопедическую помощь при наличии показаний к ней и детей с физиологической сменой зубов. Пациентам всех групп проводилось полное клиническое обследование, все данные статистически обработаны в программе Microsoft Office Excel. В ходе исследования в каждой группе выделены три подгруппы по данным измерения угла ANB, соответствующие I, II, III скелетным классам.

Результаты. В результате исследования выявлено, что во всех исследуемых группах наиболее часто у детей определялось соотношение челюстей по I классу. Соотношение челюстей по II классу в первой и третьей (контрольной) группах наблюдалось значительно чаще, чем во второй, по III классу во второй группе — чаще, чем в третьей и первой. Таким образом, после ранней потери временных резцов верхней челюсти без своевременного протезирования характерно развитие аномалий III класса, а также установлено, что у детей, использовавших профилактические протезы, после ранней потери временных резцов осевое положение постоянных резцов верхней челюсти наиболее благоприятное при различном соотношении челюстей, а диспропорции челюстей менее выражены.

Выводы. Своевременное протезирование способствует более гармоничному развитию лицевого скелета.

Ключевые слова: ранняя потеря резцов верхней челюсти, профилактическое протезирование, цефалометрия.

DEVELOPMENT OF CHILDREN'S FACIAL SKELETON AFTER EARLY LOSS OF TEMPORAL INCISORS OF THE UPPER JAW

Bimbass E. S., Shishmareva A. S., Melnikova M. A.

Ural State Medical University, Ekaterinburg, Russian Federation

Annotation

The subject of the study in the article was the development of the facial skeleton in children 6–10 years old. The purpose of this article: to reveal the features of the development of the facial skeleton after the early loss of temporary incisors by means of cephalometry. For this, a retrospective cohort study was conducted with the separation of all the children studied into three groups: a group of children with replacement of a dentition defect, a group of children who did not receive orthopedic help, in the presence of indications to it and a group of children with physiological dentition. Patients of all groups underwent a complete clinical examination, all data were statistically processed in the Microsoft Office Excel program. During the study, in each group, three subgroups were identified according to the ANB angle measurement data, corresponding to I, II, and III skeletal classes. As a result of the study, it was found that in all the study groups, the ratio of the jaws in the first class was determined most often in children. The ratio of jaws in class II in the first and third (control) groups was much more frequent than in the second. The ratio of jaws in the third class in the second group was observed more often than in the third, and in the first. Thus, after the early loss of temporary incisors, and also established that in children who used preventive dentures, after the early loss of temporary incisors, the axial position of the incisors of the maxilla is most favorable with a different ratio of jaws, and the disproportions of the Jaws are less pronounced. Overcoming the consequences of harmonious development.

Keywords: early loss of incisors of the upper jaw, preventive prosthetics, cephalometry.

Адрес для переписки:

Анастасия Сергеевна ШИШМАРЕВА
ФГБОУ ВО «Уральский государственный медицинский университет», г. Екатеринбург, Россия
620028, г. Екатеринбург, ул. Репина, д. 3
Тел. 8 (912) 629-77-12
dolphy2007@yandex.ru

Correspondence address:

Anastasija Sergeevna SHISHMAREVA
Ural State Medical University, Ekaterinburg, Russia
620028, Ekaterinburg, Repina,
Tel. +7 (912) 629-77-12
dolphy2007@yandex.ru

Образец цитирования:

Бимбас Е. С., Шишмарева А. С., Мельникова М. А.
РАЗВИТИЕ ЛИЦЕВОГО СКЕЛЕТА У ДЕТЕЙ ПОСЛЕ РАННЕЙ
ПОТЕРИ ВРЕМЕННЫХ РЕЗЦОВ ВЕРХНЕЙ ЧЕЛЮСТИ
Проблемы стоматологии, 2017, т. 13, № 3, стр. 96–99
© Бимбас Е. С. и соавт., 2017

For citation:

Bimbass E. S., Shishmareva A. S., Melnikova M. A.
DEVELOPMENT OF CHILDREN'S FACIAL
SKELETON AFTER EARLY LOSS OF TEMPORAL
INCISORS OF THE UPPER JAW
The problems of dentistry, 2017. Vol. 13, № 3, pp. 96–99

Введение

В развитии зубочелюстной системы ребенка важное значение имеет сохранение временных зубов до срока их физиологической смены постоянными. Однако высокая распространенность осложненного кариеса в детском возрасте обуславливает их раннее удаление [1, 2].

После преждевременного удаления временных резцов верхней челюсти структурные и функциональные изменения зубочелюстной системы происходят за короткий промежуток времени вследствие интенсивного роста и развития детей [3, 4].

Для предупреждения развития зубочелюстных аномалий, на лечение которых требуются годы, необходима система профилактики, включающая своевременное протезирование дефектов зубных рядов [5, 6].

Описаны и используются различные конструкции для замещения дефектов зубных рядов у детей [7]. Однако имеются и противоречивые мнения по поводу необходимости и эффективности применения профилактических протезов [8]. В литературе нет данных о развитии лицевого скелета после раннего удаления временных резцов верхней челюсти в отдаленные сроки наблюдения.

Цель — изучить развитие лицевого скелета у детей 6–10 лет после ранней потери временных резцов верхней челюсти.

Материалы и методы исследования

Проведено ретроспективное когортное исследование. Выделены три группы: первая — 29 детей 6–10 лет, в анамнезе которых было раннее удаление временных резцов верхней челюсти в возрасте 2–4 лет с замещением дефекта верхнего зубного ряда профилактическими протезами; вторая — 38 детей 6–10 лет, у которых в анамнезе также было раннее удаление временных резцов верхней челюсти, но замещения дефектов не производилось по ряду причин; третья (контрольная) — 242 ребенка, в анамнезе у которых не было раннего удаления временных зубов.

Пациентам всех групп проводилось полное клиническое обследование, включая анализ боковых телерентгенограмм головы (ТРГ), из которого были выбраны следующие угловые параметры: $\angle SNA$, $\angle SNB$, $\angle ANB$, $\angle ILS/NL$, $\angle ILi/ML$, характеризующие развитие гнатической части лицевого скелета [9, 10].

Статистическая обработка полученных данных проводилась в программе Microsoft Office Excel. Все данные статистически достоверны.

Результаты исследования и их обсуждение

В ходе исследования в каждой группе выделены три подгруппы по данным измерения угла ANB, соответствующие I, II, III скелетным классам (диаграмма 1).

Как видно из диаграммы, во всех исследуемых группах наиболее часто у детей определялось соотношение челюстей по I классу. Соотношение челюстей по II классу в первой и третьей (контрольной) группах наблюдалось значительно чаще, чем во второй. Соотношение челюстей по III классу во второй группе

наблюдалось в 2 раза чаще, чем в третьей, и почти в четыре раза чаще, чем в первой. Следовательно, после ранней потери временных резцов верхней челюсти без своевременного протезирования характерно развитие аномалий III класса. Своевременное протезирование предупреждает развитие аномалий III класса, которые наблюдаются в этих случаях в 2 раза реже, чем даже в группе без ранней потери временных резцов. Развитие аномалий II класса во второй группе выявляются значительно реже, чем в первой и третьей, объясняется также мезиализацией прикуса, приводящей к диспропорции челюстей по III классу, после ранней потери временных резцов верхней челюсти.

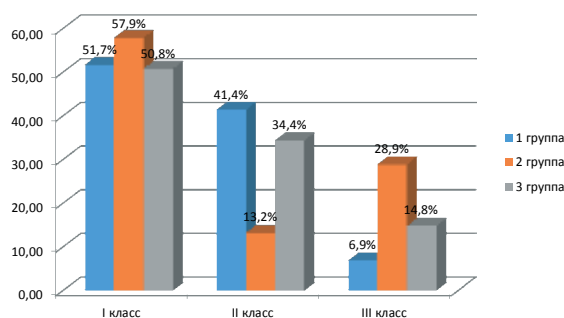
В табл. 1 представлены средние значения измеряемых цефалометрических углов у детей с соотношением челюстей по I классу.

Анализ боковых ТРГ у детей с соотношением челюстей по I классу показал, что различия значений угла ANB во всех трех группах с I скелетным классом были незначительными (см. табл. 1). В группах с ранним удалением резцов верхней челюсти (первой и второй) показатель SNA уменьшен по сравнению с контрольной на 3,19 и 3,14° для первой и второй групп соответственно, что свидетельствует о ретро-положении точки A, очевидно, в связи с атрофией альвеолярного отростка после ранней потери временных резцов верхней челюсти. В первой и второй группах угол SNB был также меньше, чем в контрольной на 3,08 и 3,45° соответственно. Для первой группы характерно увеличение $\angle ILS/NL$ ($112,5^\circ \pm 9,70$) по сравнению с контрольной, однако протрузионное положение резцов верхней челюсти менее выражено, чем в группе детей, не носивших профилактические протезы ($114,85^\circ \pm 9,46$). Угол ILi/ML во всех группах был в пределах средних нормальных значений, но во второй группе отмечается тенденция к протрузии резцов нижней челюсти, что связано с длительным отсутствием «контроля» нижних резцов верхними. Изменение осевого положения постоянных резцов верхней челюсти после раннего удаления временных резцов можно характеризовать как компенсацию недоразвития альвеолярного отростка верхней челюсти.

Как следует из табл. 2, у части детей значения угла ANB характерны для II класса соотношения челюстей, но наиболее выражена эта диспропорция во второй

Диаграмма 1
Diagram 1

Структура нарушений окклюзии у детей 6–10 лет
Structure of violations of occlusion in children 6–10 years



группе детей с ранней потерей зубов, но без протезирования. В первой группе показатель угла ANB был менее выражен, чем у детей во второй (на 2,08°) и контрольной группах (на 0,35°). Углы ILS/NL и ILi/ML у детей, использовавших профилактические протезы, соответствовали нормальным показателям (110,95° ±5,54 и 95° ±6,23 соответственно) и близки к значениям контрольной группы. У детей второй группы наблюдается увеличение наклона (протрузия) как верхних, так и нижних резцов в среднем на 7°. Как можно предположить, дистальное соотношение челюстей связано с генетическими предпосылками,

ротовым дыханием и особенностями артикуляции языка при отсутствии верхних зубов.

Во всех группах детей с соотношением челюстей по III классу наблюдались отрицательные значения угла ANB. При этом в первой группе угол ANB менее выражен, чем во второй и третьей (см. табл. 3). Наихудшие показатели угла ANB наблюдались во второй группе и отличались на 0,99° от контрольной и на 2,68° — от первой. Во второй группе детей резцы верхней челюсти, по данным угла ILS/NL, располагались более протрузионно, чем в первой и третьей, что является компенсацией недоразвития альвео-

Таблица 1
Table 1

Значения угловых параметров боковых ТРГ у детей 6–10 лет с соотношением челюстей по I скелетному классу

The values of the angular parameters of cephalometry in children aged 6–10 years with jaw relation by skeletal I class

Дети 6–10 лет	∠SNA	∠SNB	∠ANB	∠ILS/NL	∠ILi/ML
1 группа После ранней потери резцов верхней челюсти, с протезированием дефекта. 15 детей.	79,77 ±2,63 тэкс.=2,45	77,5 ±3,19 тэкс.=1,71	2,27 ±1,23 тэкс.=0,3	112,5 ±9,70 тэкс.=1,25	89,29 ±4,73 тэкс.=1,54
2 группа После ранней потери резцов верхней челюсти, без протезирования. 22 ребенка.	79,72 ±3,54 тэкс.=2,42	77,13 ±3,53 тэкс.=1,92	2,61 ±1,08 тэкс.=1,04	114,85 ±9,46 тэкс.=2,57	93,84 ±7,93 тэкс.=1,54
3 группа Без ранней потери резцов верхней челюсти. 123 ребенка.	82,96 ±1,12	80,58 ±1,65	2,36 ±1,5	110,95 ±8,5	91,20 ±6,3

Таблица 2
Table 2

Значения угловых параметров боковых ТРГ у детей 6–10 лет с соотношением челюстей по II скелетному классу

The values of the angular parameters of cephalometry in children aged 6–10 years with jaw relation by skeletal II class

Дети 6–10 лет	∠SNA	∠SNB	∠ANB	∠ILS/NL	∠ILi/ML
1 группа После ранней потери резцов верхней челюсти, с протезированием дефекта. 12 детей.	81,83 ±3,15 тэкс.=0,8	75,83 ±3,48 тэкс.=0,34	5,92 ±1,08 тэкс.=2,4	110,95 ±5,54 тэкс.=0,73	95 ±6,23 тэкс.=0,96
2 группа После ранней потери резцов верхней челюсти, без протезирования. 5 детей.	83 ±8,75 тэкс.=0,06	75,1 ±7,48 тэкс.=0,41	8 ±1,58 тэкс.=2,86	117 ±7,17 тэкс.=0,64	102,4 ±9,39 тэкс.=0,95
3 группа Без ранней потери резцов верхней челюсти. 83 ребенка.	82,80 ±0,77	76,55 ±1,94	6,27 ±1,65	110,49 ±6,6	94,30 ±7,75

Таблица 3
Table 3

Значения угловых параметров боковых ТРГ у детей 6–10 лет с соотношением челюстей по III скелетному классу

The values of the angular parameters of cephalometry in children aged 6–10 years with jaw relation by skeletal III class

Дети 6–10 лет	∠SNA	∠SNB	∠ANB	∠ILS/NL	∠ILi/ML
1 группа После ранней потери резцов верхней челюсти, с протезированием дефекта. 2 ребенка.	82 ±3,53 тэкс.=2,51	83 ±4,24 тэкс.=2,2	–0,5 ±0,71 тэкс.=1,32	105,5 ±0,71 тэкс.=1,32	84 ±4,24 тэкс.=0,79
2 группа После ранней потери резцов верхней челюсти, без протезирования. 11 детей.	77,1 ±3,69 тэкс.=2,37	80,4 ±4,19 тэкс.=0,52	–3,18 ±1,94 тэкс.=4,2	112 ±7,62 тэкс.=1,98	86,45 ±8,54 тэкс.=0,81
3 группа Без ранней потери резцов верхней челюсти. 36 детей.	77,24 ±1,2	79,43 ±2,4	–2,19 ±1,37	108,21 ±10,1	87,11 ±9,2

лярного отростка верхней челюсти. Значения угла PI/MI во всех трех группах указывали на тенденцию к ретрузии резцов нижней челюсти, что свидетельствует о ранней компенсации аномалии III класса.

Выводы:

1. У детей после ранней потери временных резцов, которые получили ортопедическую помощь, в 4 раза реже формировалось соотношение челюстей по III классу (6,9%), чем у детей, не получивших ортопедическую помощь при наличии показаний к ней (28,9%) и в 2 раза реже, чем у детей с физиологической сменой резцов верхней челюсти.

2. У детей, использовавших профилактические протезы, после ранней потери временных резцов осевое положение резцов верхней челюсти наиболее благоприятное при различном соотношении челюстей (I, II и III классы), чем у детей, не носивших профилактические протезы.

3. У детей, получивших ортопедическую помощь, диспропорции челюстей менее выражены при различном соотношении челюстей (I, II и III классы), чем у детей без протезирования и у детей контрольной группы с физиологической сменой зубов. Следовательно, своевременное протезирование способствует более гармоничному развитию лицевого скелета.

Авторы заявляют об отсутствии конфликта интересов.
The authors state that there is no conflict of interest.
Антиплагиат 93% оригинальности.

Литература

1. Cameron A. C., Widmer R. P. Handbook of pediatric dentistry. Ed. 2, London, 2003, 352 p.
2. Thilander B. Dentoalveolar development in subjects with normal occlusion. A longitudinal study between the ages of 5 and 31 years. *Eur. J. Orthod.*, 2009, vol. 31.
3. Бимбас, Е. С. Деформации зубных рядов и прикуса, обусловленные ранней потерей зубов, их профилактика и лечение/Е. С. Бимбас, Н. В. Мягкова, Е. А. Бимбас // Уральский стоматологический журнал. — 2001. — № 1. — С. 15.
4. Sterzik G., Steinbicker V., Karl N. The etiology of hypodontia. *Fortschr. Kieferorthop.*, 1994, vol. 55, no. 2.
5. Алимova, М. Я. Лечебно-профилактическое протезирование дефектов зубных рядов при преждевременном удалении временных моляров/М. Я. Алимova, А. В. Алимova. — Москва: ГОУ ВПО Московская медицинская академия им. И. М. Сеченова, 2007.
6. Brothwell D. J. Guidelines on the use of space maintainers following premature loss of primary teeth. *J. Can. Dent. Assoc.*, 1997, vol. 63, no. 10.
7. Thikkurissy S., McTigue D., Matracia S., Casamassimo P. Pulpotomy to stainless steel crown ratio in children with early childhood caries: a cross-sectional analysis. *Pediatr Dent.*, 2011, no. 33 (7).
8. Адамчик, А. А. Влияние современных конструкционных материалов на слизистую оболочку полости рта при лечении детей с дефектами зубов и зубных рядов: дис. ... д-ра мед. наук/Адамчик А. А. — Волгоград, 2008.
9. Персин, Л. С. Ортодонтия. Современные методы диагностики зубочелюстно-лицевых аномалий. — Москва: Медицина, 2007.
10. Проффит, У. Р. Современная ортодонтия/под ред. Л. С. Персина. — Москва: МЕДпресс-информ, 2006.

References

1. Cameron A. C., Widmer R. P. Handbook of pediatric dentistry. Ed. 2, London, 2003, 352 p.
2. Thilander B. Dentoalveolar development in subjects with normal occlusion. A longitudinal study between the ages of 5 and 31 years. *Eur. J. Orthod.*, 2009, vol. 31.
3. Bimbас E. S., Mjagkova N. V., Bimbас E. A. [Deformation of dentition and bite caused by early tooth loss, their prevention and treatment]. *Ural'skij stomatologičeskij žurnal = The Ural stomatological magazine*, 2001, no. 1, pp. 15.
4. Sterzik G., Steinbicker V., Karl N. The etiology of hypodontia. *Fortschr. Kieferorthop.*, 1994, vol. 55, no. 2.
5. Alimova M. Ja., Alimova A. V. *Lečebno-profilaktičeskoe protezirovanie defektov zubnyh rjadov pri prezhdevremennom udalenii vremennyh moljarov* [Therapeutic and prophylactic prosthetics of dentition defects with premature removal of temporary molars]. Moscow, Moscow Medical Academy. I. M. Sechenov, 2007.
6. Brothwell D. J. Guidelines on the use of space maintainers following premature loss of primary teeth. *J. Can. Dent. Assoc.*, 1997, vol. 63, no. 10.
7. Thikkurissy S., McTigue D., Matracia S., Casamassimo P. Pulpotomy to stainless steel crown ratio in children with early childhood caries: a cross-sectional analysis. *Pediatr Dent.*, 2011, no. 33 (7).
8. Adamchik A. A. *Vlijanie sovremennyh konstrukcionnyh materialov na slizistuju obolochku polosti rta pri lečenii detej s defektami zubov i zubnyh rjadov: diss. dokt. med. nauk* [Influence of modern structural materials on the oral mucosa in the treatment of children with defects in teeth and dentition: dis. Dr. honey. Sciences]. Volgograd, 2008.
9. Persin L. S. *Ortodontija. Sovremennye metody diagnostiki zubocheljustno-licevyh anomalij* [Orthodontics. Modern methods of diagnosis of dentoalveolar anomalies]. Moscow, medicine, 2007.
10. Proffit U. R. *Sovremennaja ortodontija. Pod redakciej Persina L. S.* [Modern orthodontics. Edited by Persin LS]. Moscow, MEDpress-inform, 2006.

Авторы:

Евгения Сергеевна БИМБАС

д. м. н., профессор, заведующая кафедрой стоматологии детского возраста и ортодонтии, ФГБОУ ВО Уральский государственный медицинский университет, г. Екатеринбург, Россия
bimbases@gmail.com

Анастасия Сергеевна ШИШМАРЕВА ассистент кафедры стоматологии детского возраста и ортодонтии, ФГБОУ ВО Уральский государственный медицинский университет, г. Екатеринбург, Россия
dolphy2007@yandex.ru

Мария Алексеевна МЕЛЬНИКОВА

студентка 5 курса стоматологического факультета, ФГБОУ ВО Уральский государственный медицинский университет, г. Екатеринбург, Россия
mariya_romanuk@mail.ru

Authors:

BIMBAS Evgenija Sergeevna, d. m. s., professor, head of the department of pediatric dentistry and orthodontics, Ural State Medical University, Ekaterinburg, Russia
SHISHMAREVA Anastasija Sergeevna, assistant of the department of pediatric dentistry and orthodontics, Ural State Medical University, Ekaterinburg, Russia
MEL'NIKOVA Marija Alekseevna, 5th year student of the Dental Faculty, Ural State Medical University, Ekaterinburg, Russia

Поступила 16.08.2017 Received
Принята к печати 09.09.2017 Accepted